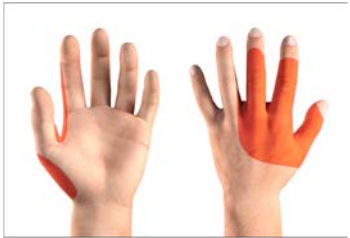
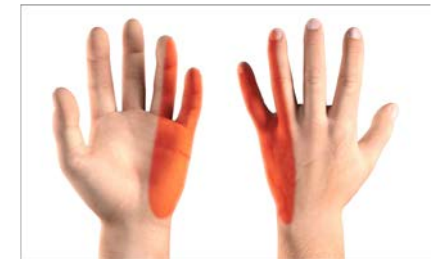
● = tyypillinen hermopinnealue

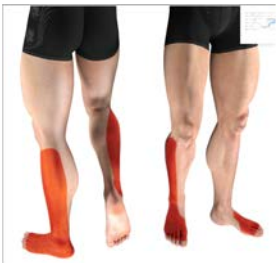Värttinähermo
Nervus radialis



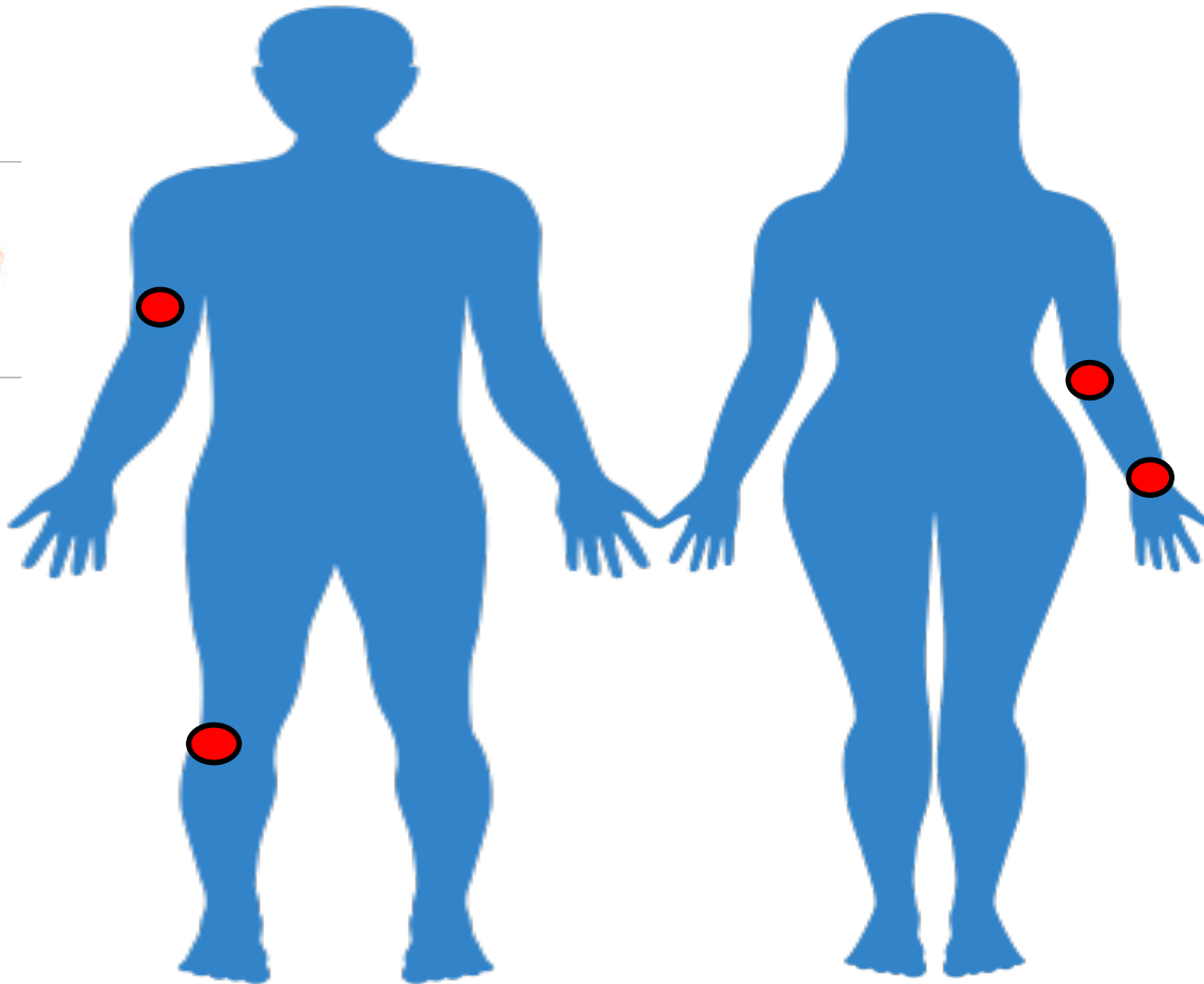
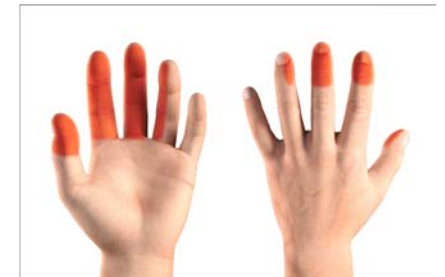Kyynärhermo
Nervus ulnaris



Pohjehermo
Nervus peroneus



Keskihermo
Nervus medianus



Yksittäisen ääreishermoston vaurio	Oire	Status
Yksittäisen ääreishermon vaurio		
Sensorinen tuntohäiriö tyypillistä	Tuntohäiriö tyypillisesti epäsymmetrinen, paikallinen, distaalinen	Tuntopuutos kyseisen ääreishermon hermotusalueella https://doublezero.fi/peripheral/
Toisinaan (hermosta riippuen) mukana on myös motorinen puutos (lihasheikkous)	Lihassoimien heikkous tyypillisesti epäsymmetrinen, paikallinen, usein distaalinen	Lihassoimien heikkous kyseisen ääreishermon hermotusalueella https://doublezero.fi/peripheral/
Kliininen kuva pähkinänkuoressa	Paikallinen sensorinen ja (usein myös) motorinen puutosoire	Lihassoimien heikkous tai halvaus (velttahalvaus), alentunut lihasjänteys, vaimentuneet tai normaalit jännevenytysheijasteet
Pitkittänyt tai pysyväksi jäävä vaurio	Vähitellen kehittyvä lihaksen surkastuma (atrofia) ja faskikiulaatiot	Paikallinen lihasatrofia ja lihasten faskikulointi

Faskikulaatio = motorisen yksikön tahaton ärsyyntyminen, joka ilmenee lihaksen nykimisenä (elohiirenä)

Käytännön kannalta tärkeät ääreishermet ja usean ääreishermon vauriot (polyneuropatiat)

Keskeiset yläraajan ääreishermet

Kainalohermo - nervus axillaris

Lihasihohermo - nervus musculocutaneus

Värttinähermo - n. radialis

Keskihermo - nervus medianus

Kyynärhermo - n. ulnaris

Keskeiset alaraajan ääreishermet

Lonkkahermo - n. ischiadicus

Peittyneen aukon hermo - n. obturatorius

Reisihermo - n. femoralis

Yhteinen pohjehermo - n. peroneus (fibularis) communis

Pinnallinen pohjehermo - n. peroneus (fibularis) superficialis

Syvä pohjehermo - n. peroneus (fibularis) profundus

Säärihermo - n. tibialis

Usean ääreishermon vaurio (polyneuropatia)

Distaalinen symmetrinen polyneuropatia (yleisin muoto, usein diabetekseen tai alkoholiin liittyvä)

Perinnöllinen polyneuropatia = Charcot–Marie–Toothin tauti, CMT

Polyradikuliitti = akuutti inflamatorinen demyelinisoiva polyneuropatia = Guillain-Barren oireyhtymä (GBS)

Krooninen inflamatorinen demyelinisoiva polyneuropatia (CIDP) = krooninen GBS

Syötä tekstiä kirjoittamalla

Käytännön kannalta tärkeät ääreishermit ja usean ääreishermon vauriot (polyneuropatiat)

Usean yksittäisen ääreishermon tulehdus = mononeuritis multiplex (usean yksittäisten ääreishermosten vaurio samanaikaisesti tai peräkkäin)

Monipesäkkeinen motorinen neuropatia - neuropatia motoria multifocalis (puhtaasti motorinen epäsymmetrinen usein yläraajapainotteinen distaalinen neuropatia)

Haurashermo-oireyhtymä - hereditary neuropathy with liability to pressure palsies (perinnöllinen hermopinnealittius)

Faskikulaatio = motorisen yksikön tahaton ärsyyntyminen, joka ilmenee lihaksen nykimisenä (elohiirenä)