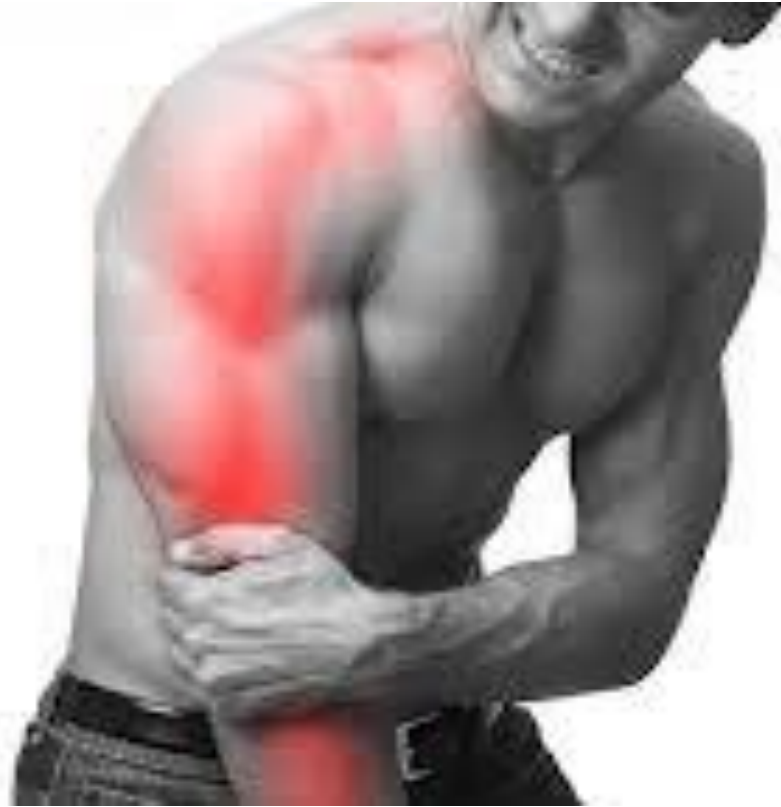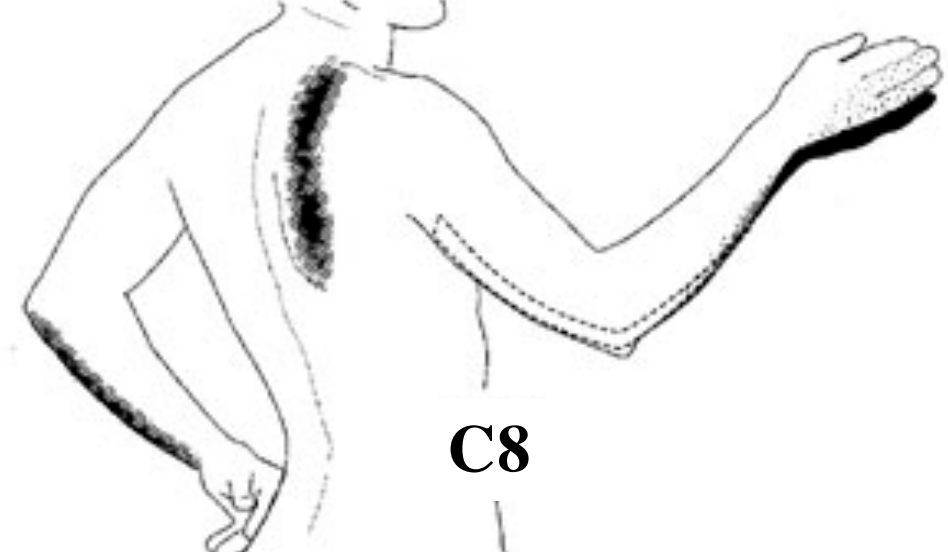
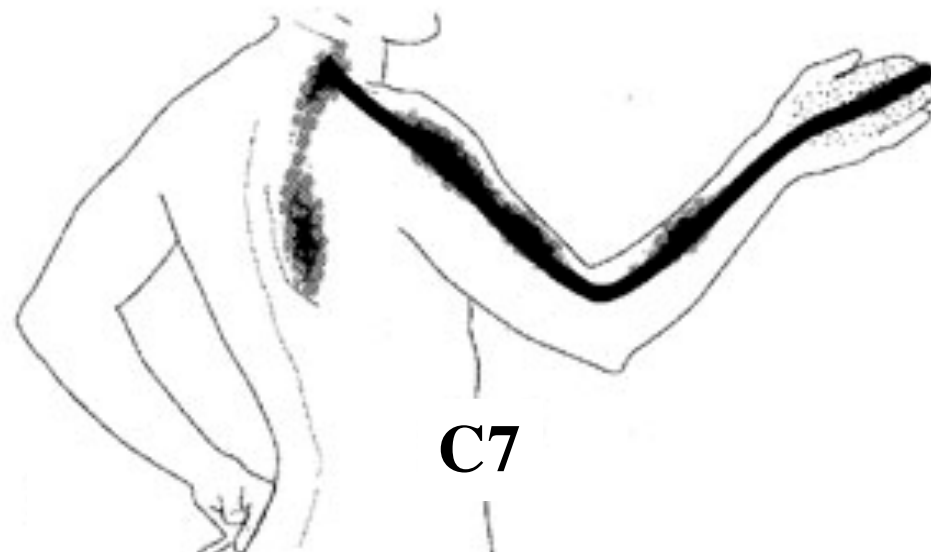
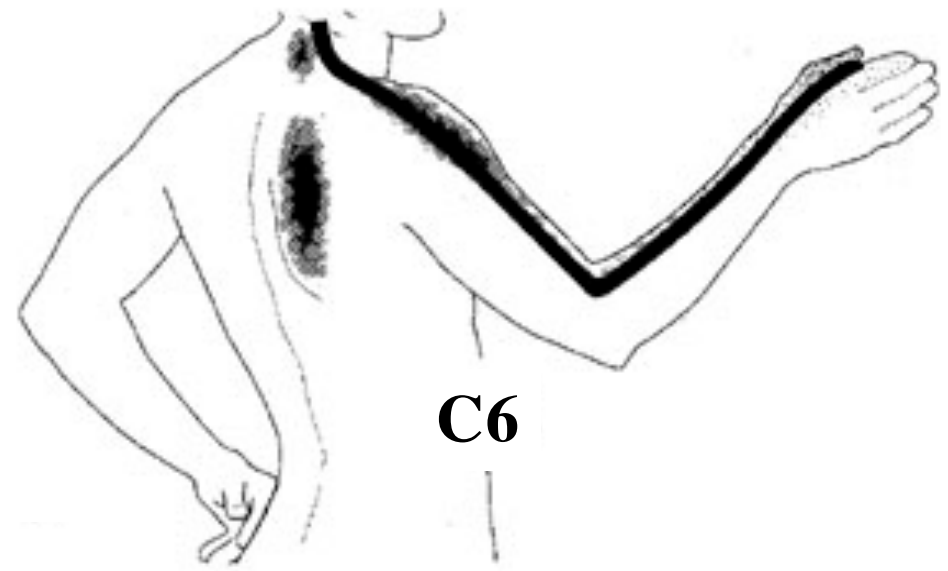
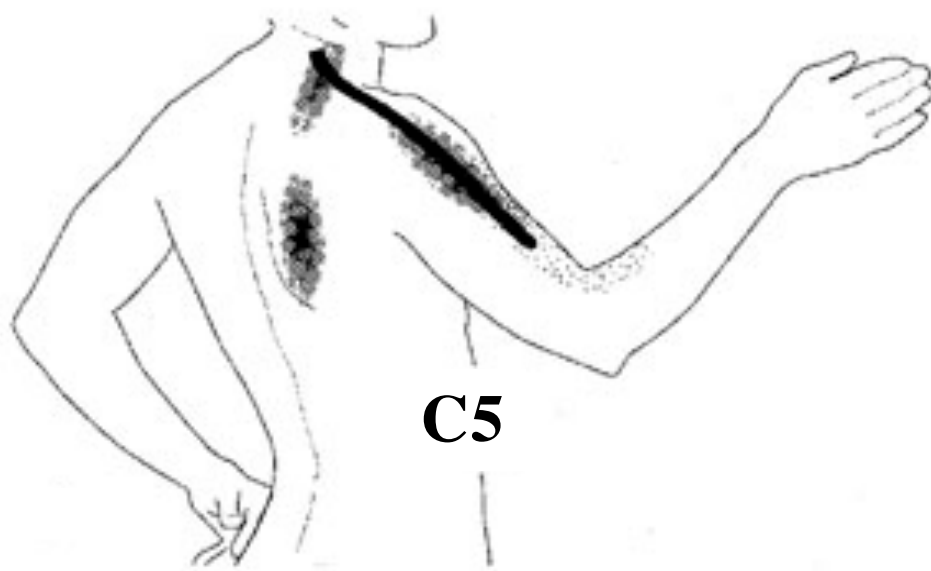




Säteilykipu tietyn ihojaokkeen (dermatomin) alueella

Tuntomuutos ja motoriset oireet yhdessä raajassa tietyn dermatomin alueella

Ihojaoke = dermatomi = yhden selkäydinhermon sensorisesti hermottama ihoalue

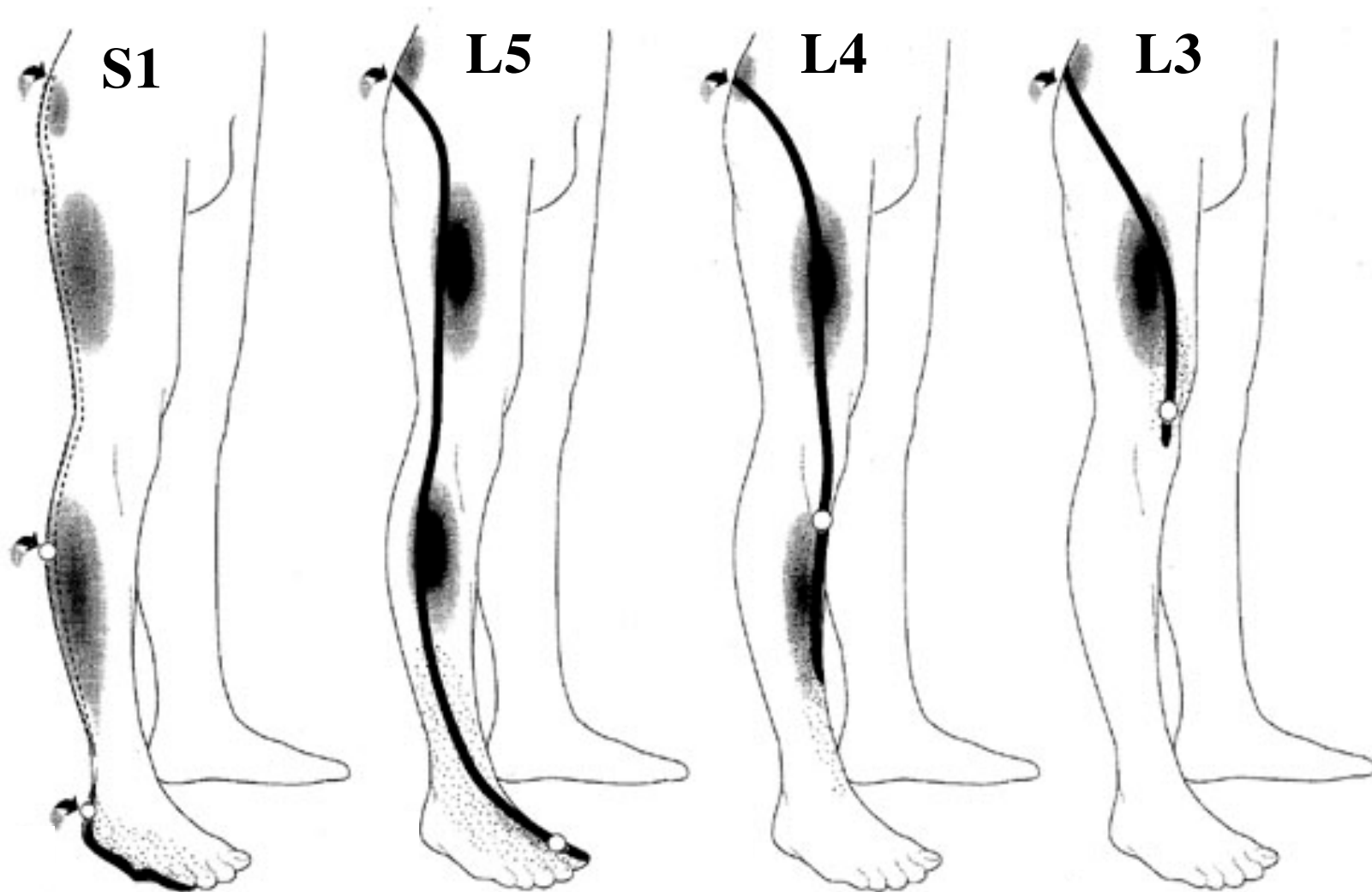


C5-juuri: heikkous olkavarren abduktiossa

C6-juuri: heikkous kyynärvarren fleksiossa (kun ranne on pronaatiossa)

C7-juuri: heikkous kyynärvarren ekstensiossa (painonnostajan punnerrusasento)

C8-juuri: heikkous sormien levitys- ja pinsettiotteessa



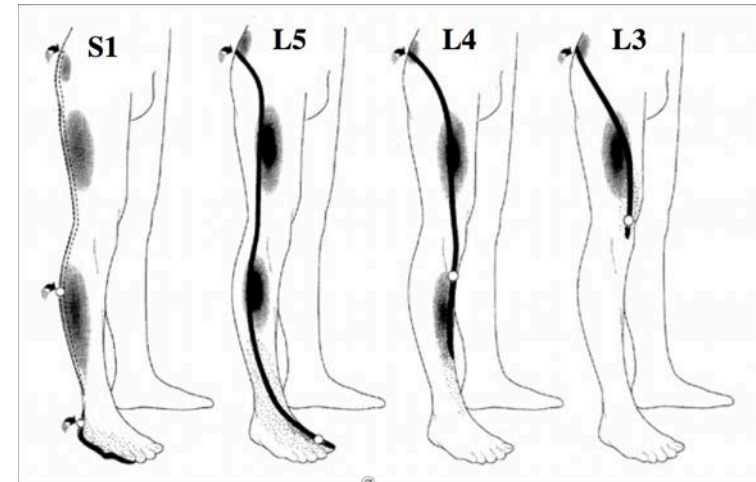
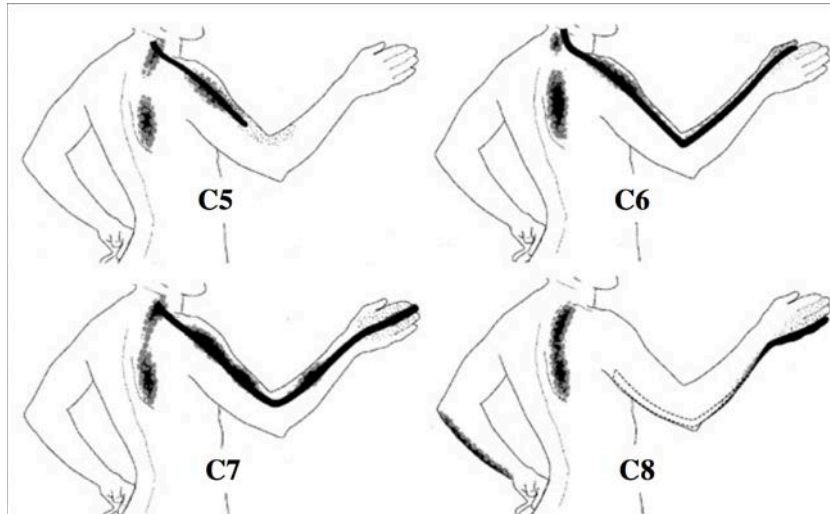
S1-juuri: heikkous varvaskävelyssä, isonvarpaan plantaarifleksiossa

L5-juuri: heikkous kantapääkävelyssä, isonvarpaan dorsaalifleksiossa

L4-juuri: heikkous polven ojennuksessa

L3-juuri: heikkous polven ojennuksessa ja lonkan

Keskeisten hermojuurioireiden kipusäteily + tuntopuutos



Hermojuuri	Motorinen oire
C5	Heikkous olkavarren abduktiossa
C6	Heikkous kyynärvarren fleksiossa (kun ranne on pronaatiossa)
C7	Heikkous kyynärvarren ekstensiossa (painonnostajan punnerrusasento)
C8	Heikkous sormien levitys- ja pinsettiotteessa
L3	Heikkous polven ojennuksessa, lonkan koukistuksessa ja lähennyksessä (adduktio)
L4	Heikkous polven ojennuksessa
L5	Heikkous kantapäkävelyssä, isonvarpaan ylöskoukistuksessa (dorsaalifleksio)
S1	Heikkous varvaskävelyssä, isonvarpaan taivuttaminen jalkapohjan suuntaan (plantaarifleksio)