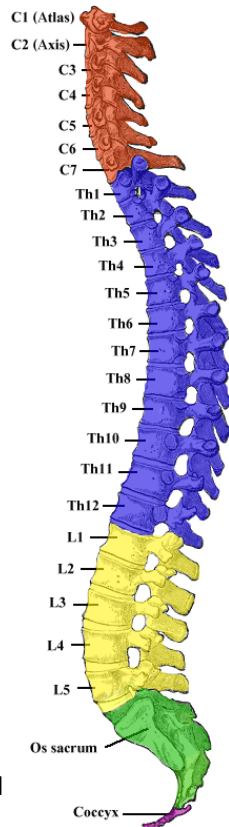
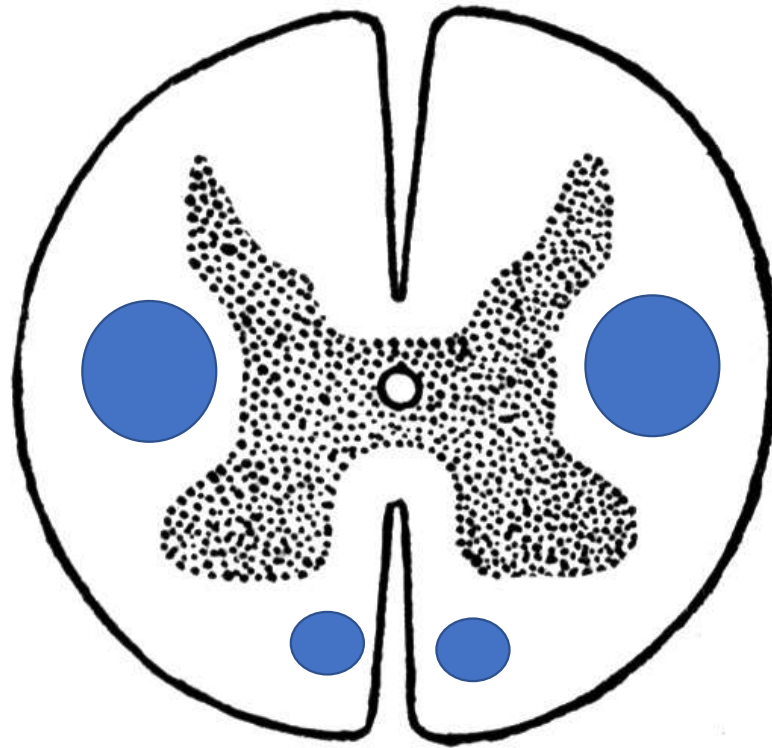


C1 atlas  
C2 axis



Ristiluu

Häntäluu

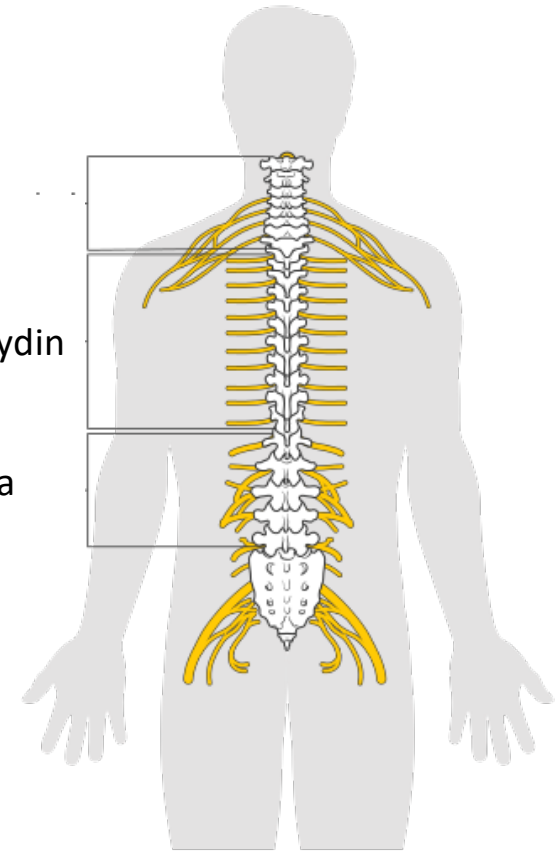


Kuvaan merkitty sinisellä ympyrällä kortikospinaaliradat  
(lateraalinen ja anteriorinen)

Kaulaydin

Thorakaaliydin

Lanneranka



Selkäydinvaurio = Triadi parapareesi (alाराajahalvaus) + tuntoraja + virtsarakon toimintahäiriö

Selkäydinvaurio on luonteeltaan ylemmän motoneuronin vaurio ja aiheuttaa siten spastisen parapareesin (lihasjänteys koholla, refleksit vilkkaat, Babinskin merkki)

Vaurio kaulaytimessä voi aiheuttaa myös tetrapareesin (nelirajahalvaus)

Kuvat – Wikipedia - vasemmanpuoleisen alkuperäinen tekijä Henry Vandyke Carter

Selkäydinoireyhtymiä	Motoriikka	Sensoriikka	Virtsarakon toiminta	Aiheuttaja
<b>Täydellinen poikkileikkautuminen (transsektio)</b>	Neliraaja- tai alaraajahalvaus (tetra- tai parapareesi)  Molemminpuolinen halvaus vaurioalueen alapuolella	<b>Tuntoraja</b>  Kaikkien tuntokvaliteettien puutos rajan alapuolella	<b>Rakon toimintahäiriö (virtsaretentio)</b>	Trauma, verenvuoto, epiduraalinen märkäkeräymä, selkäytimen tulehdus, transversaalimyeliitti, epiduraalinen etäpesäke
<b>Puhdas motorinen</b>	<b>Halvaus</b>	Ei tuntohäiriötä	Ei rakon toimintahäiriötä	Poliomyeliitti, ALS, HTLV-1, synnynnäinen spastinen paraplegia, West Nile virus-infektio, lathyrismi
<b>Sentraalinen (kaulaytimen alueella)</b>	Yläraajavoittoinen halvaus	<b>Segmentaalinen terävä-, kipu- ja lämpötunnon puutos</b>	<b>Rakon toimintahäiriö (virtsaretentio)</b>	Syringomyelia, selkäytimensisäinen kasvain, trauma (akuutti kervikaalinen spondyloottinen myelopatia)
<b>Dorsaalinen</b>	Vaihteleva lihasheikkous	<b>Asento - ja värinätunnon puutos</b>	Vaihteleva	Syfilis (tabes dorsalis), Friedreichin ataksia, B12-vitamiinin puutos (subakuutti kombinoitu degeneraatio), AIDS-myelopatia, epiduraalinen etäpesäke, vaikeat kaularankakulumat (kervikaalinen spondyloottinen myelopatia), multipeliskleroosi
<b>Ventraalinen (arteria spinalis anterior-oireyhtymä)</b>	Alaraajahalvaus (parapareesi)  Molemminpuolinen alaraajahalvaus	<b>Terävä, kipu- ja lämpötunnon puutos</b>  Ei asento - tai värinätunnon puutosta	<b>Rakon toimintahäiriö (virtsaretentio)</b>	Selkäytimen infarkti, välilevytyrä, sädevaurio, HTLV-1
<b>Brown-Sequard</b>	<b>Vaurionpuoleinen halvaus</b>	<b>Vaurionpuoleinen asento- ja värinätunnon puutos</b>  <b>Vastakkaisen puolen terävä-, kipu- ja lämpötunnon puutos</b>	Vaihteleva	Trauma (viilto- tai ampumavamma), multipeliskleroosi

Selkäydinoireyhtymiä	Motoriikka	Sensoriikka	Virtsarakon toiminta	Aiheuttaja
<b>Conus medullaris</b>	Alaraajojen lihasheikkous voi olla lievä	<b>Ratsupaikka-anestesia</b>	Rakon (ja suolen) velttohalvaus	Välilevytyrä, trauma, kasvain
<b>Cauda equina</b>	Epäsymmetrinen alaraajahalvaus	<b>Epäsymmetrinen laaja-alainen (multiradikulaarinen) säteilykipu ja tuntopuutos</b>	<b>Virtsarakon toimintahäiriö</b>	Välilevytyrä, lukinkalvon tulehdus (arachnoiditis), kasvain, lannerangan ahtauma (lumbaalinen spinaalistennoosi)

ALS = amyotrofinen lateraaliskleroosi, HTLV-1 = Human T-cell leukemia virus type 1, lathyrismi = neurotoksinen sairaus, AIDS = Acquired Immune Deficiency Syndrome

Viite: UpToDate.com