11 / 2020

Neurodiagnostiikka II

Mikko Kallela, Olli Häppölä

Neurologian klinikka HYKS 2020

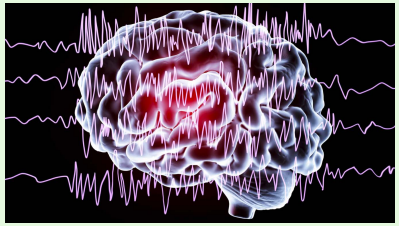

Neurologinen oire

Päänsärky, huimaus, sekavuus, kouristuskohtaus,

Yleisluonteinen tai paikallistava

Dysfasia, inattentio, hemipareesi, ataksia

Anamneesi ja status

Laboratoriokokeet

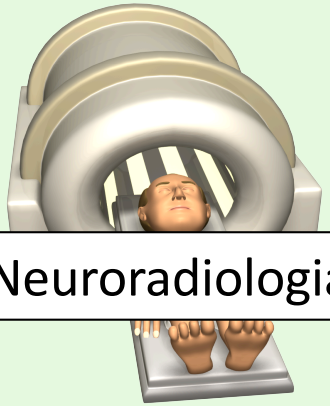

Neuroradiologia

Likvori

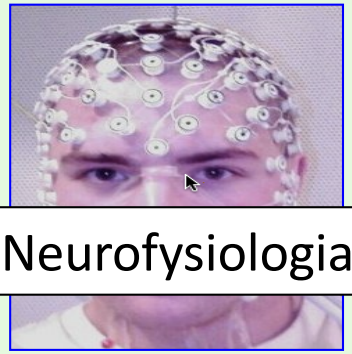

Neurofysiologia

1. Ylempi motoneuroni

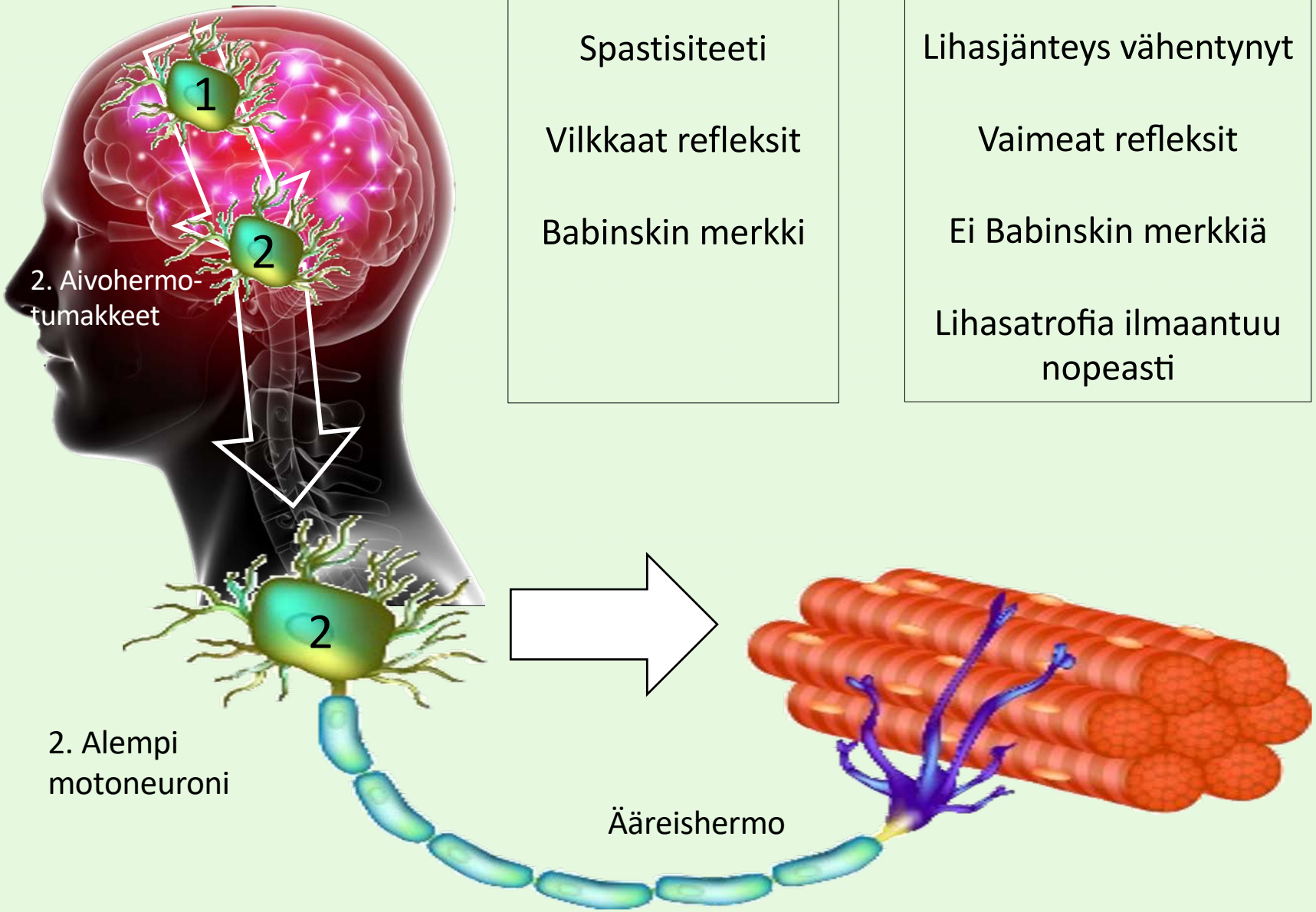

1. Jäykkähalvaus
Spastisiteeti
Vilkkaat refleksit
Babinskin merkki

2. Velttohalvaus
Lihasjänteys vähentynyt
Vaimeat refleksit
Ei Babinskin merkkiä
Lihasatrofia ilmaantuu nopeasti

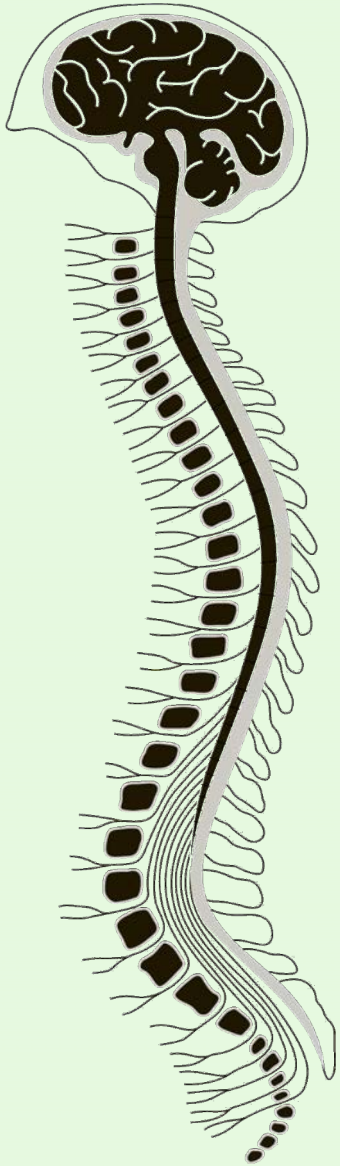

61-vuotias mies tuodaan reagoimattomana päivystykseen. Vitaalitoiminnat tullessa stabiilit. Ei ole kouristanut. Veren sokeri ambulanssissa normaali

Tajuttomuus

Ohikulkijat ovat hälyttäneet apua, koska mies on maannut kadulla eikä reagoinut puheeseen

Välittömästi henkeä uhkaava tila	Anamneesi, status, etiologia	Välittömät toimenpiteet
Aivoherniaatio (aivorunkokompressio)	Laajentunut valojäykkä mustuainen (engl. "blown pupil") vaurion puolella Etiologia: tilaa vievä prosessi aivoissa aiheuttaa aivokudoksen siirtymisen yhdestä kallonsisäisestä tilasta toiseen ja okulomotoriushermon kompression, perussyy voi olla mm. aivoverenvuoto, kasvain, turvotus tai vesipäisyys (hydrokefalia)	Mannitoli laskimoon annettuna. Pään TT, neurokirurgin konsultaatio
Aivopaine koholla	Salpausnysty (staasipapilla), silmien liikehäiriö (okulomotorius- tai abdukenspareesi), Cushingin oire Etiologia: tilaa vievä prosessi aivoissa	Mannitoli laskimoon (iv) Pään TT, neurokirurgin konsultaatio
Bakteerimeningiitti tai herpesenkefaliitti	Kuume, päänsärky, niskajäykkyys, ihottuma (petekiat), yleiskunnon lasku Etiologia: yleensä meningokokki, pneumokokki tai listeria, listerialle altistavat alkoholismi, ikä >55 v, vaikea perussairaus	Välitön keftriaksoni + vankomysiini + asykloviiri + harkinnan mukaan deksametasoni (bakteerimeningiitissä ennen antimikrobeja), ampisilliini (listeria)
Basilaaritromboosi	Yhdistelmä oireita, jotka voi paikallistaa aivorunkoon: jäykistely, dyskonjugoidut silmät, dysartria, neliraajahalvaus, kiertohuimaus, kaksoiskuvat, kasvohermohalvaus, kasvojen tuntohäiriö, anamneesissa verenkiertohäiriön riskitekijöitä Etiologia: tromboosi, embolia tai dissekoituma basilaarisuonessa	Liuotushoito laskimoon (alteplaasi), valtimon sisäinen tukoksen avaus (trombektomia)
Status epilepticus (SE)	Pitkittynyt kouristelu (>5 minuuttia, ns. konvulsiivinen SE) Etiologia: monia aiheuttajia, mm. epilepsia, matala epilepsialääkepitoisuus, alkoholi, aivotrauma tai -verenkiertohäiriö, infektio, metabolinen syy tai myrkytys, anoksia, hypoksia	Diatsepaami/loratsepaami + fosfenytoiini laskimoon, tarvittaessa - yleisanestesia (propofoli tai midatsolaami tai tiopentaali)
SAV (subaraknoidaalivuoto, lukinkalvonalainen verenvuoto)	Äkillinen (maksimi <60 sek), elämän kovin päänsärky, kollapsikohtaus ja päänsärky	Kipulääkitys, korkean verenpaineen alentaminen Pään TT, neurokirurgin konsultaatio

Nervus oculomotorius = silmän liikuttajahermo, nervus abducens = silmän loitontajahermo, Cushingin oire = hypertension ja bradykardian yhdistelmä, dyskonjugaatio = silmät eivät liiku parina samaan suuntaan, dysartria = "puuromainen puhe" = ääntämishäiriö, keftriaksoni annos 2 g x 2 iv., vankomysiini 15 mg/kg x 2 iv., asykloviiri 10 mg/kg x 3 iv., deksametasoni 0.15 mg/kg x 4 iv. 4 vrk:n ajan (esim. 10 mg x 4), septisessä shokissa 1 annos, jatko hydrokortisoni 50 mg x 4 iv.

Tajuttomuuden aiheuttajat

Kallela M, Häppöla O, Eriksson H. Tajuttomuus. Duodecim. 2014;130(4):368-82.

Tajuttoman tutkimuksia	Neuroradiologia	Laboratorio	Likvori	Neurofysiologia
ABC-tutkimukset (viivytyksettä)		Verensokeri, verikaasuanalyysi, nestetasapaino (na, k, krea), pieniverenkuva+trombosyytit, EKG		
Perustutkimukset (heti)	Pään TT	CRP, kreatiinikinaasi, urea, kalsium, maksakokeet (ASAT, ALAT, GT), hyytymistutkimukset (APTT, INR), alkoholi, anionivaje ("anion gap"), virtsan sedimentti ja viljely	Epäiltäessä meningiittiä: väri (natiivi+sentrifugoitu), solut, proteiini, glukoosi, leukosyyttien jakauma, bakteerivärjäys ja viljely, virusvasta-aineet, 2-4 varaputkea	
Harkinnan mukaan	Pään MK	Epilepsialääkepitoisuudet (epileptikot) Virtsan huume- ja lääkeainemetaboliitit (yliannostus-, intoksikaatioepäily), metanoli, etyleeniglykoli (alkoholistit)	IgG-indeksi, oligoklonaaliset alajaokkeet (epäily inflamatoorisesta etiologiasta, kuten MS-taudista)	Päivystys-EEG Jatkuva EEG monitorointi
	MKA, TT-angiografia	Täydellinen verenkuva, magnesium, fosfaatti, TnT, d-dimeeri, ammoniumioni (NH4), tiamiini, kilpirauhas- ja lisäkilpirauhaskokeet (T4v, TSH, kortisoli+ACTH), hiilimonoksidi (häkämyrkytysepäily)	TBC-osoitus (värjäys, viljely, PCR)	SEP (elvytetyn ennustearvio) ENMG (tehohoitopotilaan lihasheikkous)
Ongelma-tapauksissa		Kilpirauhasvasta-aineet (Hashimoton enkefalopatiaepäily), plasman aminohappo- ja virtsan oroottihappomääritys (epäily ureakierron häiriöstä), S-tiopentaali (herääminen ei suju barbituraattianestesian jälkeen)	Likvorin sytologia (malignitettiepäily)	

TT = tietokonetomografia, MK = magnettikuvaus, MKA = magnettiangiografia, EEG = elektroenkefalografia, SEP = somatosensory evoked potentials, ENMG = Elektroneuromyografia, tbc = tuberkuloosi

Tajuttomuuden selvittely	Indikaatio tai jatkotutkimus	Kommentti
Pään TT	Tajuttoman perustutkimus - löytää verenvuodon erinomaisesti.	Tutkimuksen sokeat pisteet: aivorunkoinfarkti, molemminpuolinen subduraalihematooma, sinustromboosi, ponsin myelinolyysi, Wernicken enkefalopatia, metaboliset syyt, intoksikaatio, sydänpysähdyksen jälkitila, meningiitti
	Täydentävät jatkotutkimukset: TT-angiografia, MK, MKA	TT nopea, MK tarkka - käytännön toteutus tajuttomalla vaati taitoa ja resursseja
Pään MK	Jatkotutkimus, jos TT:n jälkeen kallonsisäinen etiologia tai aivojen toipumisennuste vielä epäselvä	Tutkimuksen sokeat pisteet: bakteerimeningiitti, non-konvulsiivinen status epilepticus, virusmeningiitti
	Täydentävä jatkotutkimus: MKA, TT-angiografia	Likvori ja EEG antavat informaatiota, jota TT tai MK ei anna
Konventionaalinen katetriangiografia	Poikkeustapauksissa - esim. aivovaskuliittia epäiltäessä	Käyttö vähentynyt huomattavasti TT- ja MK-tekniikan kehittyessä
EEG	Tärkeimmät indikaatiot tajuttomalla ovat kouristelua aiheuttavan (konvulsiivisen) Status Epilepticuksen hoidon seuranta ja non-konvulsiivinen status epilepticuksen diagnostiikka	EEG on hyödyllinen myös enkefaliitin diagnostiikassa ja sydänpysähdyspotilaan neurologisen ennusteen arviossa
Likvori	Meningiittiepäily tai kun etsitään harvinaista inflammatoorista tajuttomuuden syytä, kuten ADEM:a tai Marburgin tautia	Syöpätaudeissa (aivo- tai metastasoinut maligniteetti) likvorin sytologia voi olla ratkaisevassa roolissa
SEP	Elvytetyn potilaan ennustearvio	Puuttuva SEP-vaste 1 - 3 vuorokauden kohdalla elvytyksen jälkeen viittaa vahvasti huonoon ennusteeseen
Kudosnäyte (biopsia)	Tarpeen poikkeustapauksissa	Aiheena (indikaationa) esim. paikallinen aiheuttaja, jonka perussyy ei muuten selviä, sarkoidoosi, aivovaskuliitti

TT = tietokonetomografia, MK = magneettikuvaus, MKA = magneettiangiografia, EEG = elektroenkefalografia, SEP = somatosensory evoked potentials, ADEM = akuutti disseminoitunut enkefalomyeliitti

62-vuotias nainen, jota alkanut äkisti huimata kävelylenkillä. Kaikki pyöri hetken aikaa, tilanne rauhoittuu, mutta tasapaino on edelleen huono

Huimaus

Kävely edelleen hyvin hankalaa
Sairaushistoriassa diabetes ja verenpainetauti, muuten terve



Toimintahäiriön sijainti	Provokaatiotesti	Muu keskeinen status	Jatkotutkimukset tai -toimenpiteet
Sisäkorva	Asentohuimaus- testi (Dix - Hallpike - test) Pään impulssitesti	Tärykalvojen inspektio (otoskopia) Kuulo, Rinne, Weber (Joskus: Valsalvan koe - fisteliprovokaatio	Harkinnan mukaan kuulokäyrä (audiogrammi), ongelmatapauksissa video- tai elektronystagmografia
VIII aivohermo		Rinne, Weber, puheen (äänteiden) erottelukyky	Kuulokäyrä, pään MK
Aivorunko **Pikkuaivot** **Tyvitumakkeet**	Kävely (normaali-, varpailla-, kantapäillä), käännökset, tuolilta istumasta ylösnousu Viivakävely, käännökset Ulkoisen horjutuksen testi	Silmien liikkeet (AH III, IV, VI), kasvo- ja korneatunto (V), mimiikka (VII), puhe (X, XII) Nystagmus Istumatasapaino, SNP, KPK, diadokokineesi Myötäliikkeet kävellessä, käännökset, liikehäiriöt (mm. vapina), lihasjänteys	Pään MK/TT
Niska (lihakset, ligamentit, välilevyt, hermojuuret)	Rombergin testi (saattaa korostaa niskalihasjännityksen aiheuttamaa huimausta)	Niskalihasten palpaatio, niskan liikkuvuus, ryhti	Hoitokokeilu (esim. amitriptyliini), fysioterapia (niskalihasten harjoitusohjelma), harvoin kirurgia (kaularangan välilevytyrä)
Selkäydin	Rombergin testi	Kävely, viivakävely, pyramidiradan toiminta (lihasvoimat, refleksit, lihasjänteys, Babinskin heijaste), tunto (kosketus, terävä, värinä, asento)	Selkäytimen MK B12-vitamiini (seerumista)
Perifeerinen hermosto	Rombergin testi	Refleksit, distaalinen tunto (kosketus, terävä, värinä, asento)	Laboratoriokokeet, ENMG
Sydän ja verenkiertojärjestelmä	Ortostaattinen koe (Jatkotutkimukset: kallistuskoe, kliininen rasituskoe)	Sydämen ja keuhkojen auskultaatio, perifeeriset pulssit, alaraajaturvotus	EKG, THX-rtg, ortostaattinen koe fysiologisessa laboratoriossa, EKG:n tai verenpaineen pitkäaikaisrekisteröinti, kallistuskoe, kliininen rasituskoe, sydämen ultraäänitutkimus
Psyyke	Hyperventilaatiokoe	Yleisvaikutelma, ilme, käytös (ahdistunut, masentunut) Neurologinen, kardiovaskulaarinen, muskuloskeletaalinen status	Psykiatrin konsultaatio, psyykkinen tuki

Dix-Hallpiken testi = hyvänlaatuisen asentohuimauksen provokaatiotesti, impulssitesti = Head Thrust-testi = sisäkorvan toimintatesti, ulkoisen horjutuksen testi = potilas seisoo n. 10 cm haara-asennossa, tutkija horjuttaa tasapainoa vetämällä nopeasti ja lyhyesti hartioista taaksepäin - seurataan pysyykö potilas pystyssä ja vakaana ja tarvitaanko tähän tukiaskelia tai tutkijan apua, kallistuskoe = Tilt Table Test, SNK = sorminenänpääkoe, KPK = kantapääpolvikoe, diadokokineesi = kyky toistaa nopeasti ja samanlaisina vastakkaisia liikkeitä (esim. kiertää kättä edestakaisin, niin että kämmenpuoli on vuorotellen ylös- ja alaspäin), MK = magnettikuvaus, AH = aivohermo, TT = tietokonetomografia, ENMG = elektroneuromyografia, EKG = elektrokardiografia, THX-rtg = keuhkokuva

Takaverenkierto, pikkuaivot, aivorunko

Takaverenkierron oireet	Oire
Aivorunko-oireet	Kaksoiskuvat = diplopia, dyskonjugaatio
	Kasvohermohalvaus = fakialispareesi
	Kasvojen tuntohäiriö
	Kiertohuimaus = vertigo
	Silmävärve = nystagmus
	Nielemisvaikeus = dysfagia
	Puheen puuroutuminen = dysartria
Pikkuaivo-oireet	Liikkeiden hapuilu, tasapainohäiriö = ataksia
Pitkien ratojen oireet	Toispuoli- tai neliraajahalvaus = hemi- tai tetrapareesi
	Tois- tai molemminpuolinen tuntohäiriö = hemisensorinen tai molemminpuolinen tuntohäiriö raajoissa ja vartalolla
	Kiihtyneet jännevenytysheijasteet (refleksit) ja Babinskin merkki (=Babinski positiivinen), spastisuus

MK

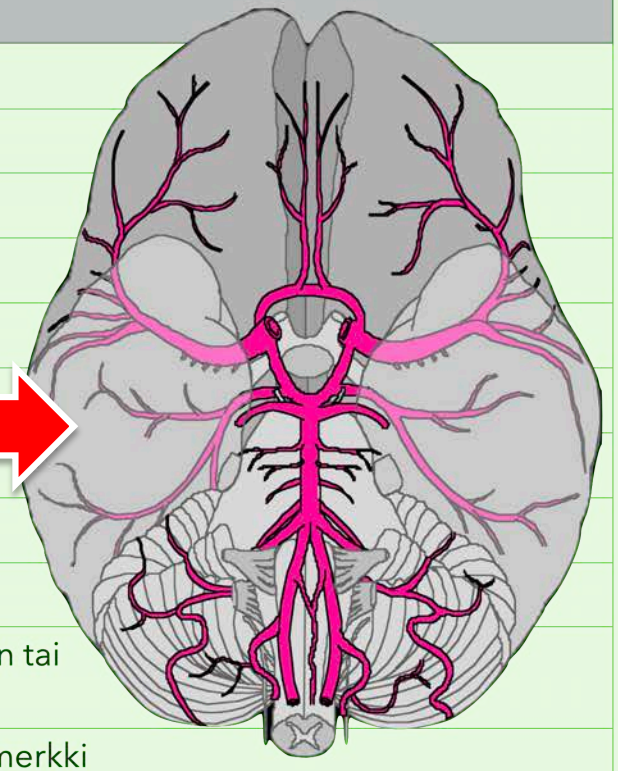

Spastisuus = kortikospinaaliradan (ylemmän motoneuronin) vauriosta aiheutunut lihasjänteyden kasvu, joka ilmenee mm. vastuksena jäsentä passiivisesti taivutettaessa (erityisesti liikkeen alussa) ja heijasteiden vilkastumisena

Tavallisimmat huimauksen aiheuttajat	Huomio
Hyvänlaatuinen asentohuimaus (BPPV = benign paroxysmal positional vertigo)	Asennon muutoksen provosoima lyhytkestoinen ("sekunteja") vertigo
Tasapainoelimen tulehdus = vestibulaarineuroniitti = akuutti vestibulopatia	Yksittäinen, äkisti alkava, pitkäkestoinen ("päiviä, viikon") voimakas vertigo, johon liittyy pahoinvointia (oksentelua) ja taipumus viettää kävellessä sairaan korvan puolelle
Migreeni	Huimaus samaan aikaan migreenikohtauksen ja migreenioireiden kanssa (sahalaitainen näköhäiriö, migreenipäänsärky, valo- ja ääniarkuus)
Menieren tauti	Kohtauksittain toistuva "tunteja" (20 min-24 tuntia) kestävä vertigo, korvan soiminen ja kuulonalenema (Meniere-triadi: vertigo+tinnitus+vaihteleva kuulonalenema)
Aivoverenkiertohäiriö - takaverenkierto	Äkisti alkava vertigo tai tasapainohäiriö ja muut neurologiset paikallisoireet (kaksoiskuvat, näkökenttäpuutos, kasvojen tuntohäiriö, kasvohermohalvaus, puuromainen puhe (dysartria), tasapaino- ja koordinaatiohäiriö, raajaheikkous tai tuntohäiriö
Niskaperäinen huimaus	Jatkuva pitkäkestoinen ("kuukausia, vuosia") intensiteetiltään vaihteleva huimaus, yhdessä pään puristus- ("panta pään ympärillä") ja niskatuntemusten kanssa, niskanliike (taaksetaivutus) saattaa pahentaa huimausta
Ikärappeumahuimaus	Hitaasti iän karttuessa vaikeutuva kävelyn epävarmuus, usein yhdessä kuulon ja näön heikkenemisen kanssa, "huimaa niin että on vaikea liikkua"
Lääkkeen sivuvaikutus	Verenpaine-, psyyke-, epilepsia- tai parkinsonintautilääkityksen aiheuttama huimaus
Psykosomaattinen huimaus	Kohtauksittainen (tilannesidonnainen) tai jatkuva huimaus, johon liittyy voimakkaita autonomisen hermoston oireita (sydämentykytys, hikoilu, vapina, pahaa olo, hyperventilaatiotaipumus), paniikki- (kuoleman tai tukehtumisen pelko, rintapuristus) ja parestesiatuntemuksia (suun alueella tai yleisluonteisesti)

25-vuotias nainen, jolla päätä särkenyt jo viikon ajan, särky vaikeutunut vähitellen, tänään äkisti alkanut kouristaa, kohtauksen jälkeen sekava, unelias. Aiemmin merkittävää päänsärkyä tai kouristelua ei ole esiintynyt. Sairastanut 2 pohkeen laskimotukosta. Ainoa jatkuva lääkitys e-pillerit

Päänsärky, kouristuskohtaus

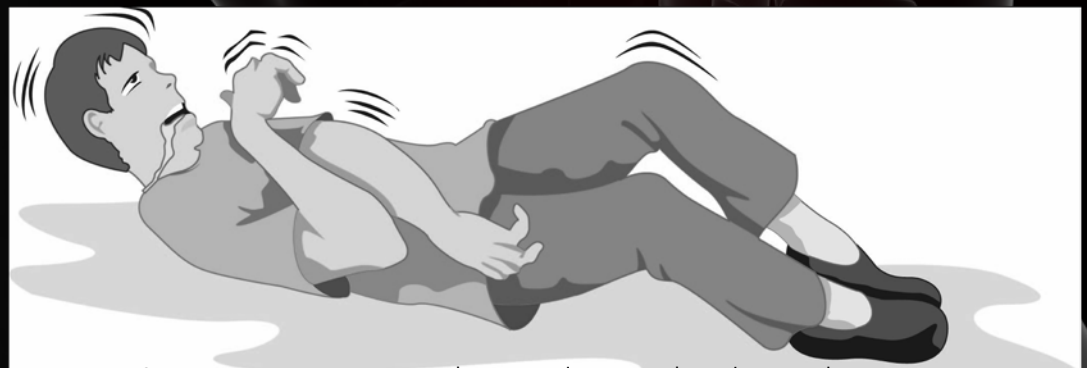

Kesto 2 minuuttia, symmetristä kourtistelua ja jäykistelyä, vaahtoa suusta

Päänsäryn vaaran merkit	Vaaranmerkki	Huomio
Pään vamma	Päänsäryn alkua edelsi pään vamma	Jatkotutkimukset tarpeen etenkin jos potilaalla on verenohennuslääkitys
Vaarallisen päänsäryn piirteet	Ensimmäinen , elämän kovin tai alle minuutissa maksiminsa saavuttava päänsärky	”First, worst or very fast”
Potilaalla oli aivojen laskimotukos (sinustromboosi)	Päänsärky alkaa fyysisessä äkllisessä ponnistuksessa	Esim. äkillinen rasitus, taakan nostaminen, yskiminen, yhdyntä HUOM. lenkin tai rasituksen aikana hitaasti vaikeutuva päänsärkyä esiintyy usein migreenipotilailla. Migreenikohtauksen aikana kaikki liike vaikeuttaa särkyä
	Päänsärky pahenee jatkuvasti päivästä toiseen	”Progressiivinen” päänsärky, etenkin jos mukana oksentelua
Neurologiset liitännäisoireet	Potilaalla on viitteet kohonneesta kallonsisäisestä paineesta	Salpausnysty (staasipapilla), tajunnantason lasku, jatkuva oksentelu
Pään TT / MK	Potilas on sekava, psyyke on muuttunut, hän on kouristanut	Lähiomaisten antama tieto voi selkeyttää tilannetta
TT/MK-angio (laskimot)	**+ tukostaipumus** Potilaalla on selvä neurologinen paikallislöydös	Kuten puhehäiriö, näköhäiriö (joka ei sovi migreeniauraksi), kasvojen (mimiikan) epäsymmetria, hemipareesi (toispuolihalvaus), kaksoiskuvat/silmien liikehäiriö, staasipapilli, pupillien puoliero, ataksia, refleksipuoliero tai positiivinen Babinskin heijaste
Yleisoireet	Potilaalla on systeemisairauteen viittavia yleisoireita	Kuume, yleistilan lasku, niskajäykkyys, ihottuma, lihaskivut, laihtuminen
Muut vaaran merkit	Potilaalla on vakava yleissairaus	Kuten HIV, maligniteetti, infektioherkkyys
	Päänsärky alkaa yli 50 v iässä	Kysessä voi olla temporaaliarteriitti (johon kortikosteroidihoito toimii hyvin)
	Päänsärky alkaa raskausen aikana, tai hänellä on todettu tukos- tai vuototaipumus	Kuten sairastettu laskimotukos, keuhkoembolia, tai laboratoriossa todettu tukos/vuotoalttius

Tukostaipumuksen selvittely (P - Trombot – tutkimus)

Aivojen laskimotukosriskin (sinus tromboosi) arviointi	Riskipisteet
Epileptinen tajuttomuus-kouristuskohtaus	6
Tukostaipumus tiedossa	4
Ehkäisytabletit käytössä	2
Oireiston kesto yli 6 päivää	2
Elämän pahin päänsärky	1
Neurologinen puutosoire	1

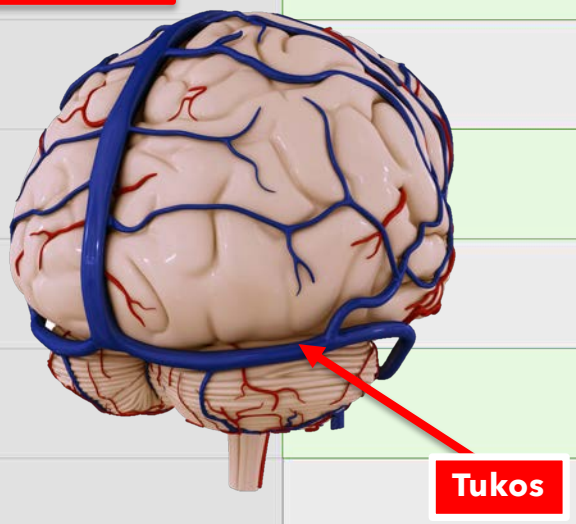

Heldner MR, Zuurbier SM, Li B, Von Martial R, Meijers JCM, Zimmermann R, et al. Prediction of Cerebral Venous Thrombosis with a new clinical score and D-dimer levels. Neurology. 2020

27-vuotias jääkiekkoilija, joka saanut iskun kaulan seutuun. Kaula hieman turvoksissa oikealla puolella. Oikeassa silmässä lisäksi muutama lyhytkestoinen sumenemiskohtaus

Kaulakipu

Potilaan silmälöydös

Outo kaula- tai niskakipu

Potilaalla oli sisemmän kaulavaltimon dissekoituma

Trauma

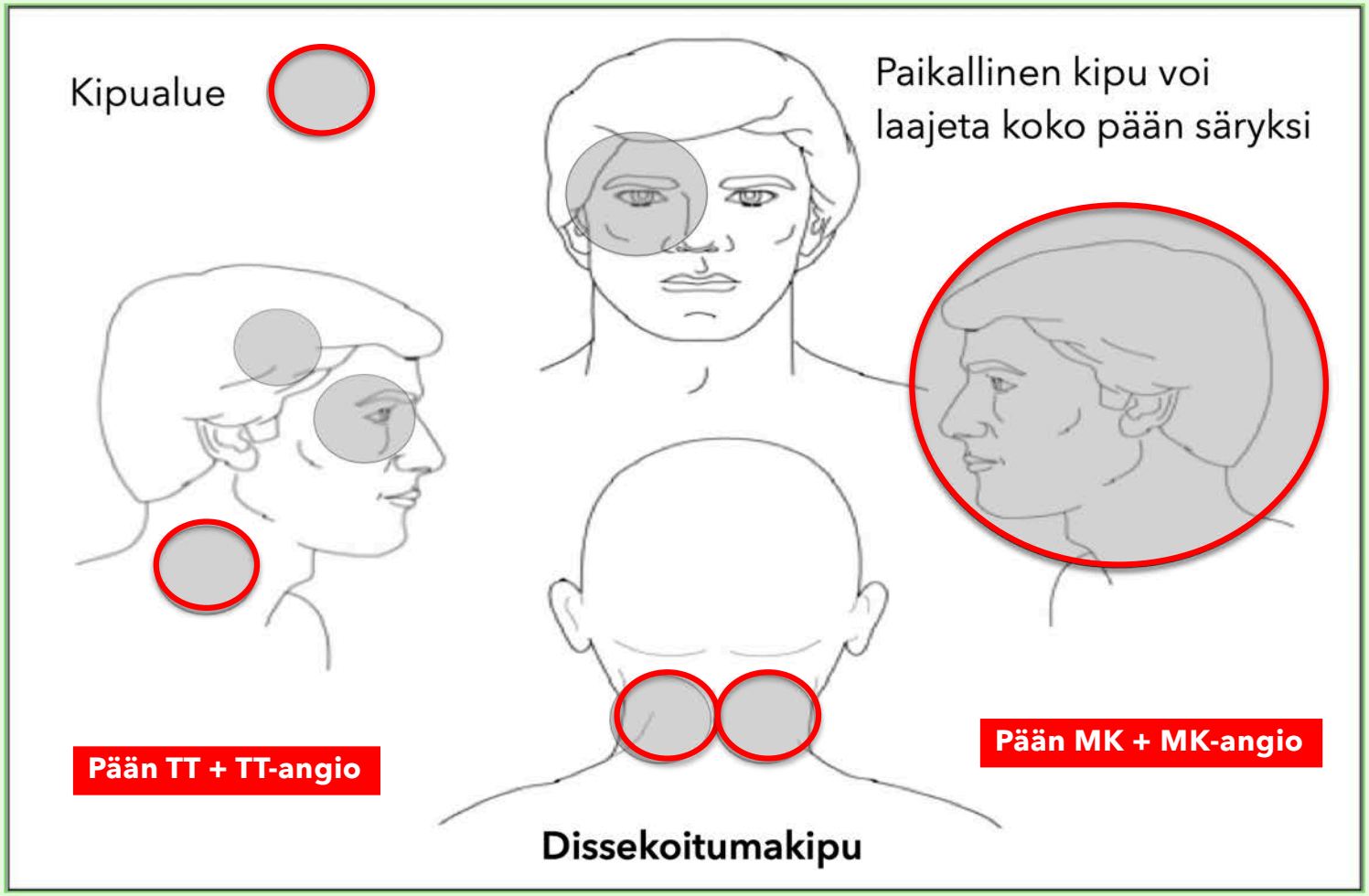

Paikallinen kipu kaulalla tai silmän seudussa

Sisemmän kaulavaltimon dissekoituma - arteria carotis interna

tai paikallinen kipu niskassa

Nikamavaltimon dissekoituma - arteria veretebralis)

Kaulavaltimon dissekoituman neurologiset puutosoireet

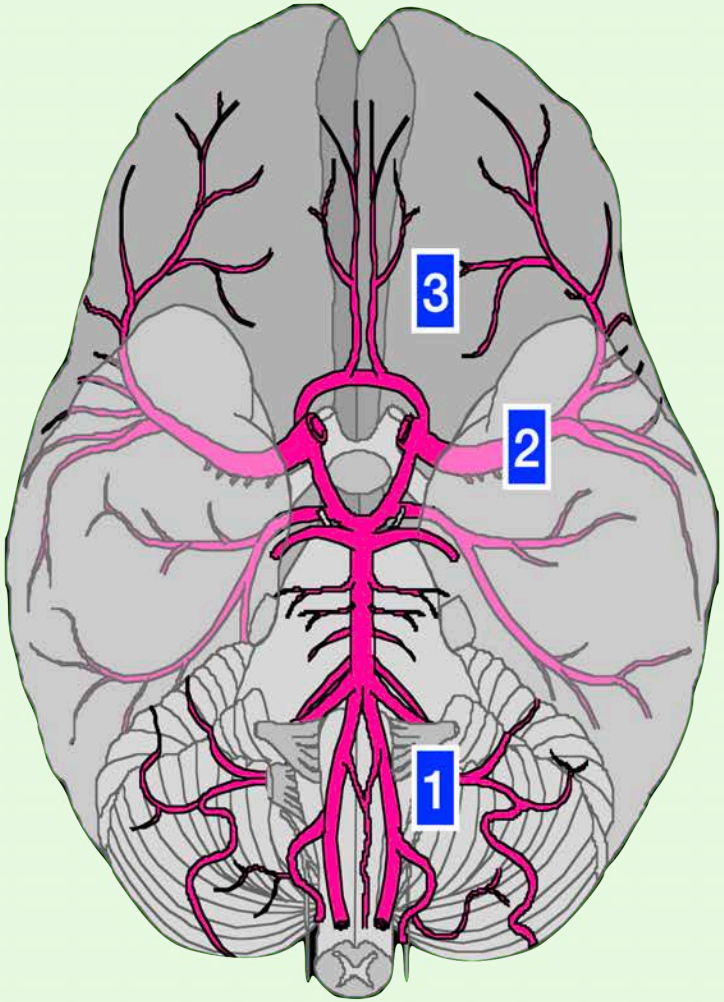

Dissekoitumassa vaarana on

vaurioituneen suonen tukkeutuminen (tromboosi) ja aivoemboliat suonen vastinalueelle - seurauksena on **TIA tai iskeeminen aivoinfarkti**

Dissekoituman ensioire voi paikallisen kivun lisäksi olla samanpuolen silmän **Hornerin oireyhtymä** - mustuaisen pienentyminen mioosi) ja luomen lievä roikkuminen (ptoosi)

Nikama-kallonpohjavaltimo-oireyhtymä (1)

Liikkeiden hapuilu (ataksia)
Kiertohuimaus (vertigo)
Kaksoiskuvat (diplopia)
Puheen sammallus (dysarthria)
Nielemisvaikeus (dysphagia)
Molemminpuolinen lihasheikkous ja tuntopuutos
Ristitsevät oireet

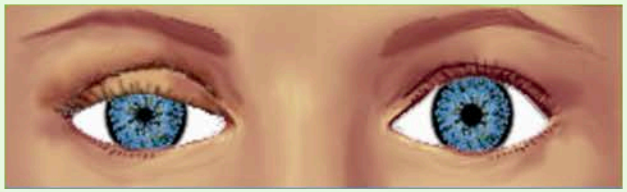

Keskimmäisen aivovaltimon oireyhtymä (2)

Vastakkaisen puolen yläraajavoittoinen heikkous ja tuntopuutos (kontralateraalipuolen hemipareesi, kasvot ja käsi > alaraaja)
Vastakkaisen puolen näkökenttäpuutos (kontralateraalinen hemianopia tai quadrantanopia)
Aivoperäinen kielellinen häiriö (afasia, vasemman aivopuoliskon vauriossa)
Vastapuolen huomioimattomuus-oireyhtymä (kontralateraalinen inattentio eli neglect

Etummaisen aivovaltimon oireyhtymä (3)

Vastakkaisen puolen alaraajaheikkous ja tuntopuutos (kontralateraalipuolen alaraajavoittoinen hemipareesi)
Virtsanpidätyskyvyttömyys
+ joskus aloitekyvyn ja toiminnanhalun heikkous tai puuttuminen (abulia ≈ tahdonheikkous)
+ joskus vasemman puolen vauriossa kielellinen häiriö, jossa puheen tuotto on vaikeaa mutta sanojen toistaminen sujuu
(transkortikaalinen motorinen afasia)

Kaulasuonten tutkiminen

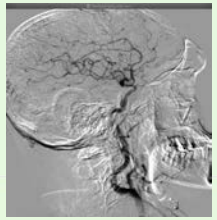

Kaulasuonitutkimukset	Edut	Haasteet
Kaulasuonten kaikukuvaus (kaulavaltimodoppler)	Hyvä seulontatutkimus	Saatavuus päivystysaikana rajoitettua, erotuskyky huonompi kuin alla olevilla
Kaulasuonten tietokonekerroskuvaus (TT-angiografia)	Ensisijaistutkimus, nopea	Säderasitus
Kaulasuonten magneettikuvaus (MK-angiografia)	TT-angiografian vaihtoehto	Kuvaus kestää pitempään kuin TT-angiografia
Vähennys- eli DSA-angiografia	Tarkka	Invasiivinen - käytössä vain poikkeustapauksissa

DSA = Digital Subtraction Angiography

78 vuotias nainen. Vuosi sitten todettu Alzheimerin tauti, viikon aikana tilanne dramaattisesti heikentynyt, sekava, virtsat menneet alle, käytännössä vuodepotilas

Sekavuus

Sekava - STONED

Potilaalla oli hoidettavissa oleva virtsatieinfektio, joka pahensi Alzheimerin taudin oireita

Sekavuuden "STONED"-muistisääntö	Aiheuttaja	Esimerkki
S = sugar, stroke, seizure	Sokeriaineenvaihdunnan häiriö aivoverenkiertohäiriö, epileptinen kohtaus	Matala tai korkea veren sokeri (hypo- tai hyperglykemia), aivoinfarkti, aivoverenvuoto, SAV, epileptinen kohtaus (kouristuskohtaus tai ns. non-konvulsiivinen kohtaus), postiktaalitila
T = trauma, temperature	Vamma, kuume tai alilämpöisyys (hypo- tai hypertermia)	Aivotärähdys, aivoruhje, epi- tai subduraalihematoma, hypo- tai hypertermia
O = organ failure	Elinjärjestelmän vajaatoiminta	Sydämen, keuhkojen, maksan, munuaisten, haiman vajaatoiminta
N = i N fection, neoplasm	Tulehdus, syöpäsairaus	Virtsatieinfektio, ylähengitystie-infektio, enkefaliitti, meningoenkefaliitti
E = endocrine	Endokrinologinen syy	Kilpirauhasen, lisäkilpirauhasen, lisämunuaisten liika- tai vajaatoiminta (hypo- tai hypertyreoosi, hypo- tai hyperparatyreoosi, hypo- tai hyperkortisolismi
D = drugs, dietary defiency	Lääkkeet, huumeet, vitamiininpuutos	Alkoholi, opiaatit, bentsodiatsepiinit, sympatomimeetit, antikolinergit, neuroleptit, Wernicken tauti (tiamiinin puutos), B12- vitamiinin puutos

SAV = subaraknoidaalivuoto, non-konvulsiivinen epileptinen kohtaus = epileptinen kohtaus ilman kouristelua, postiktaalitila = vaihe epileptisen kohtauksen jälkeen, enkefaliitti = aivotulehdus, meningiitti = aivokalvontulehdus, hypokortisolismi = mm. steroidilääkityksen lopetuksen aiheuttasma, Addisonin tauti, hyperkortisolismi = Cushigin oireyhtymä

Sekavuus - tutkimuksia

Sekavuuden selvittelyn tutkimuksia	Ensilinjan tutkimuksia	Harkinnan mukaan
Laboratorio	CRP, verenkuva, elektrolyytit, kreatiniini, glukoosi, kalsium, maksakokeet, PLV+uricult	Verikaasut, intoksikaationäyteet, lääkepitoisuudet (mm. digoksiini, litium), veriviljely x 2, kilpirauhaskokeet, vitamiinikokeet
Selkäydinneste	Solut, proteiini, glukoosi, bakteerivärjäys ja viljely, 2 varaputkea	Jatkotutkimusten tarve selviää ensilinjan tutkimukset perusteella
Kardiologia	EKG, Thx	Kardiologin konsultaatio - sydämen ultraäänitutkimus
Radiologia	Thx-rtg, pään TT (kuuluu perustutkimuksiin, jos sekavuuden kallonulkoinen etiologia ei ole ilmlselvä)	Pään MK - etenkin, jos tilanne esilinjan tutkimusten jälkeen epselvä
Neurofysiologia	EEG silloin kun se vaikuttaa hoitopäätöksiin - epäily epileptisestä kohtauksesta tai aivotulehduksesta (enkefaliitista)	EEG antaa lisäinformaatioita myös metabolisten ja toksisten aiheuttajien yhteydessä

Maksakokeet: asat, alat, afos, gamma gt, kilpirauhaskokeet: T4v, TSH, vitamiinikokeet: B12-vitamiini, tiamiini

75-v nainen. Vuoden ajan nimet eivät muistu mieleen. Unohtelee tapaamisia. Saattaa kertoa saman tarinan useaan kertaa saman illan aikana. Kertaalleen eksynyt autolla ajaessa

Muistihäiriö

Kokee itsensä täysin terveeksi. Lähiomaiset eri mieltä. Neurologisessa tai yleistatuksessa ei poikkeavia löydöksiä. Henkilökohtainen hygienia ehkä hiukan unohtunut

Muistihäiriö - tutkimukset

Potilaalla on Alzheimerin tauti

Muistihäiriöpotilaan ensilinjan tutkimukset	Tutkimus tai huomio
Laboratorio	Verenkuva, verensokeri, lipidit, natrium, kalium, kalsium, kilpirauhasen, maksan ja munuaisen toimintakokeet, B12-vitamiini
	Harkinnanvaraisesti, lasko ja EKG
Aivojen magneettitutkimus (MK)	Ensisijainen tutklimus: tarkka, kuvantaa hyvin tärket muistirakenteet kuten hippokampukset
Aivojen tietokonetomografia (TT)	Tehdään, jos MK on vasta-aiheinen - sulkee pois verenvuodon (mm. subduraalihematoma), vesipäisyyden (hydrokefalia), normaalipaineisen hydrokefalian (NPH) ja aivokavaimen
Harkinnan mukaan likvori	Tarpeen ongelmatapauksissa (etenkin työikäisillä potilaillla) Perustutkimukset: Li-gluk, Li-prot, Li-solut Alzheimerin taudin merkkiaineet: Beta-amyloidin, Tau-proteiinin ja fosforyloituneen Taun pitoisuudet - Li-BAm42, Li-Tau, Li-fosTau

Muistihäiriön hoidettavissa olevia aiheuttajia

Parannettavissa olevat muistihäiriön aiheuttajat	Muistihäiriö perussyy
Psyykkinen syy	Masennus, ahdistus, uupumusoireyhtymä
Kallonsisäinen syy	Kovakalvonalainen verenpurkauma (subduraalihematooma)
	Normaalipaineinen hydrokefalia (NPH)
	Hyvänlaatuinen aivokasvain
Elinjärjestelmän vajaatoiminta	Sydämen, keuhkojen, maksan, munuaisen merkittävä vajaatoiminta
Aineenvaihdunnan häiriö, puutostila tai hematologinen syy	Hypo- ja hypertyreoosi, hyponatremia, hypoglykemia
	Vitamiinin puutos - B-vitamiinit (B1 (tiamiini), B3 (niasiini), B12), foolihappo
	Vaikea anemia, polysytemia
Unihäiriöt ja -sairaudet	Obstruktiivinen uniapnea (ylähengitysteiden ahtautumisesta johtuva unenaikainen hengityskatkos tai merkittävä hengityksen vaikeutuminen)
Keskushermostoinfektio	Kuppa (syfilis), HIV, tuberkuloosi, herpes, borrelioosi
Lääke, nautintoaine tai myrkytys	Antikolinergiset lääkkeet, liiallinen sydänlääkitys (liian matala verenpaine),
	Alkoholi, kannabis, kokaiini, opioidit, orgaaniset liuottimet

Antikolinergista vaikutusta on myös seuraavilla lääkkeillä: prednisoloni, digoksiini, furosemidi, varfariini, dipyridamoli, antihistamiinit ja virtsankarkailuun käytettävät lääkkeet

Terve 35-vuotias mies. Nyt äkisti kuntosalilla harjoitellessa äkillinen päänsärky, kollapsia, taju palasi nopeasti. Sen jälkeen päänsärkyä, joka jo lievittymään päin

Äkillinen elämän kovin päänsärky

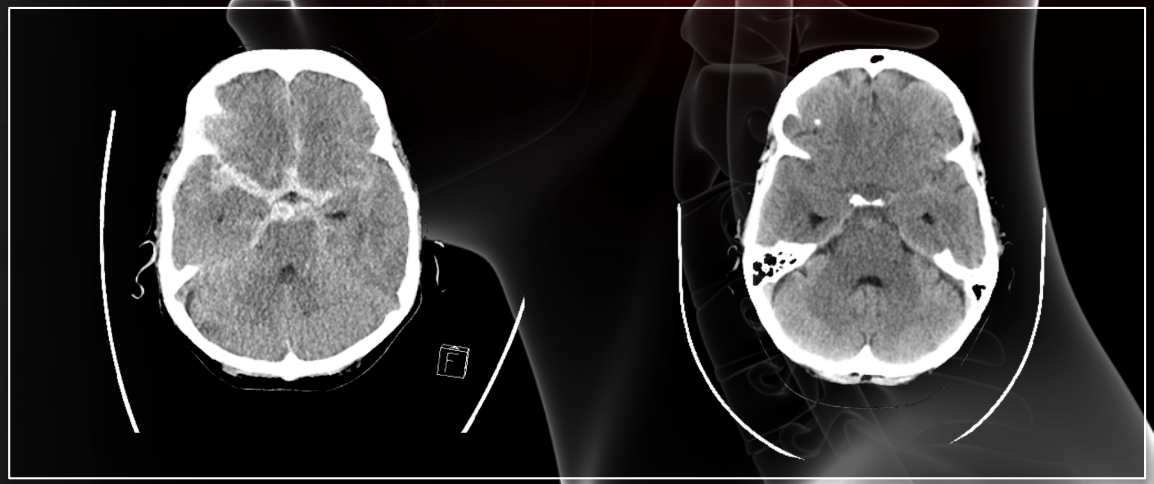

SAV – elämän kovin päänsärky

Potilaalla päänsärky johtui lukinkalvon alaisesta verenvuodosta (SAV)
Pään TT + TT-angio
Likvori

Subaraknoidaalivuoto	Tutkimus tai huomio	Huomio
SAV - tutkimukset	Pään natiivi tietokonetomografia (TT)	Tärkein akuutin vaiheen tutkimus - herkkyys ensimmäisen 6 - 12 tunnin ajan lähes 100% - mutta 5 päivän jälkeen vain n. 60%
	TT-angiografia	Ensilinjan tutkimus osoittamaan aneurysman - löytää >3 - 5 mm aneurysmat hyvin
	Magneettiangiografia (MK-angiografia)	TT-angiografian vaihtoehto
	Selkäydinnesteen analysointi (likvori)	Kohonnut avauspaine ja punasolut ovat SAV:n tyyppilöydökset
	Ksantokromia (likvorin vaaleanpunainen tai keltainen väri) on merkki vuodosta	Ksantokromia ilmaantuu likvoriin reilussa 2 tunnissa ja on todettavissa ainakin 2 viikon ajan
	DSA-angiografia (katetriangiografia, DSA = Digital Subtraction Angiography)	Tarkin kuvantamismenetelmä, johon liittyy pieni iskeemisen aivohaverin riski (1 - 2%)
Huom!	Äkillisen, kovan, sitkeän ja potilaalle oudon päänsäryn takana voi olla SAV - etenkin jos aiemmin tehokas päänsärkylääke ei tehoa ollenkaan	Nopea diagnoosi voi pelastaa potilaan hengen - pään TT on keskeisin jatkotutkimus

Jääskeläinen JE. Aivovaltimoaneurysma ja subaraknoidaalivuoto (SAV). Lääkärin tietokannat/Lääkärin käsikirja [online]. Päivitetty 08.6.2016. Helsinki: Kustannus Oy Duodecim, Singer RJ, Ogilvy CS. Clinical manifestations and diagnosis of aneurysmal subarachnoid hemorrhage. http://www.uptodate.com (2017), Brisman JL, Song JK, Newell DW. Cerebral aneurysms. N Engl J Med. 2006;355(9):928-39, Edlow JA, Caplan LR. Avoiding pitfalls in the diagnosis of subarachnoid hemorrhage. N Engl J Med. 2000;342(1):29-36,

18-vuotias nuorukainen tulee päivystyspoliklinikalle suoraan ABI-risteilyltä tajuttomuuskouristuskohtauksen takia.
Kohtaus kesti n. 2 minuuttia ja eikä ole sen jälkeen uusinut

Tajuttomuus-kouristuskohtaus

Potilaalla ei ole mitään perussairauksia ja vastaava ei ole koskaan ennen esiintynyt.
Suvussa ei ole epilepsiaa tiedossa.
Risteilyn aikana tuli nukuttua vähän ja juhlittua jonkinverran

Kohtausoire	Huomio
Laboratoriotutkimukset	Infektiokokeet: Crp, TVK, harkinnan mukaan La
	Nestetasapaino: Na, K, krea, Ca-ioni, harkinnan mukaan Mg
	Maksa-, munuais-, keuhkofunktiokokeet: asat, alat, INR, kreatiinipuhdistuma, hapetus (oksimeter), harkinnan mukaan verikaasuanalyysi (a-astrup)
	Epilepsialääkepitoisuudet (jos potilas on epileptikko)
Neuroradiologia	Neuroradiologinen tutkimus on tarpeen kun: Kouristuskohtauksella ei ole tarjoutuvaa aivojen ulkopuolista peryssyytä Todetaan neurologinen paikallisoire tai kohtaus oli paikallisalkuinen Tajunnantaso on laskenut, potilas on sekava tai kohtauksen jälkeinen päänsärky pitkittyy Anamneesissa on tuore trauma, maligniteetti, verenohennuslääkitys, vuototaipumus, tai infektioherkkyys Potilas on yli 40 vuotias
	Magneettikuva (MK) on tietokonetomografiaa (TT) tarkempi jatkotutkimus Monissa akuuteissa tilanteissa TT on yhtä hyvä kuin MK
EEG - aivosähköfilmi	EEG = elektroenkefalografia
Päivystys-EEG	Päivystysluonteinen tutkimus auttaa Status Epilepticus-titilanteessa diagnostiikassa ja hoidon seurannassa
Rutiini-EEG	Rutiini-EEG tarvitaan akuutin tilanteen jälkeen kohtauksen uusintariskin arvioimisessa
Uni-EEG,	Osittaisella yön valvomisella (uni) tai koko yön valvomisella (unideprivaatio) pyritään provosoimaan poikkeavat EEG-löydökset esiin
Video-EEG	Kohtauksen aikainen EEG:n ja kohtauksen kliinisten piirteiden samanaikainen (video) rekisteröinti täsmentää diagnostiikkaa ongelmatapauksissa
EEG:n pitkäaikaisrekisteröinti (ambulatorinen EEG)	Pidennetty seurata-aika tekee todennäköisemmäksi sen, että potilaalle tyypillinen kohtaus saadaan rekisteröityä
Selkäydinnesteen analysointi (likvori)	Likvori on paikallaan, kun epäillään keskushermostoinfektiota tai - inflammaatiota (eli kun potilas on kuumeinen tai todetaan niskajäykkyys - tai kun on herännyt epäily harvinaisesta autoimmuunienkefaliitista - esim. todetaan psyykemuutos + kasvojen oudot liikkeet + pitkittynyt kouristelu)
EKG	EKG on tarpeen sydänperäisen kohtauksen diagnostisoimiseksi tai kohtauksen aiheuttaman komplikaation toteamiseksi (mm. sydän iskemia, pitkä QT-aika, rytmihäiriö)
Keuhkokuva (throrax-rtg)	Thorax-rtg on tarpeen aspiraation, pneumonian, sydämen vajaatoiminnan poissulkemiseksi
Muut tutkimukset	Magneettispektroskopia, PET = positron emission tomography, SPECT = single photon emission computed tomography saattavat tulla kyseeseen ongelmatapauksissa

Potilaalla on nuoruusiän myoklonus epilepsia

Nuoruusiän myoklonus epilepsia - myoklonia + poikkeava EEG
MK:ssa aivorakenteet normaalit

Panayiotopoulos. Newly identified epileptic seizures: diagnosis, procedures and management, part 3. The educational kit on epilepsies. Medicinae, Oxford, 2007

Kohtausoireen selvittely

Pään TT (natiivi+varjoaine, päivystys)
Lab
MK, EEG

Epilepsia on tila, jossa esiintyy kohtauksittain tajunnan, motoriikan, sensoriikan, autonomisen hermoston toiminnan tai käyttäytymisen häiriöitä liittyneinä aivosähkötoiminnan purkauksiin (Duodecim - Terveysportti - Termit ja sanakirjat)

Hallusinaatiot

Huimaus

Tuntohäiriö

Sekavuus

Inkontinenssi

Outo tunnetila

Vartalon koukistuminen

Vartalon jäykistyminen

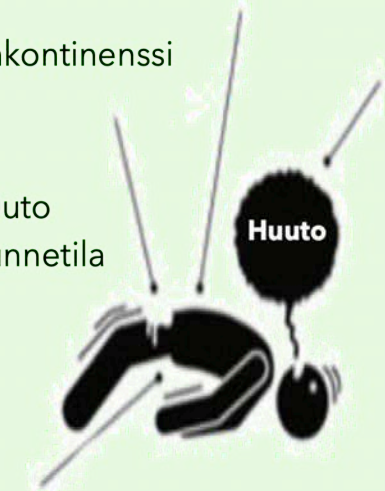

Epileptinen huuto

Nykivät liikkeet

Vaahtomainen sylki

Silmien räpyttely

Raaja-heikkous

Exhaustio

Uneliaisuus

Aura vaihe

Tooninen vaihe

Klooninen vaihe

Postiktaali tila

45-vuotias mies, aiemmin epilepsia, nyt alkanut kouristaa, ambulanssissa saanut loratsepaamia, kouristelu jatkuu yli 5 min, intuboitu, nukutettu propofolilla, sairaalaan tullessa reagoimaton, vitaalitoiminnat stabiilit, siirretty tehohoitoon

Hoidosta huolimatta kouristelu jatkuu >5 min

Status Epilepticus (SE)

Lab + pään TT (natiivi+varjoaine) + EEG + jatkuva rekisteröinti

MK (vaatii osaamista ja resursseja)
Likvori infektio / inflamatioepäilyssä

Status epilepticuksen etiologia	Yleisyys (%)
Aivoverenkiertohäiriö	10-40
Alkoholi / lääke / myrkytys / muu metabolinen syy	10-25
Lääkeannoksen vähentäminen / lääkevieroitus	10-20
Akuutti keskushermostoinfektio	5-10
Akuutti keskushermostoanoksia	5-10
Aivotrauma	5-10
Aivokasvain	5-10
Kryptogeeninen - idiopaattinen ≈ syy ei selvinnyt	10

SE >5 min. kouristelu

Simon Shorvon. Advances in therapy of acute seizures and status epilepticus. Neurology 2015: leading edge neurology for the practising clinician (luentosarja), Queens Square Hospital, Lontoo, 26-27.3.2015

Viite: Simon Shorvon. Advances in therapy of acute seizures and status epilepticus. Neurology 2015: leading edge neurology for the practising clinician (luentosarja), Queens Square Hospital, Lontoo, 26-27.3.2015

Status Epilepticus (SE) - hoitokaavio

Lab + pään TT (natiivi+varjoaine)
MK (toteutus tehohoitovälineistön kanssa vaativaa)
EEG + jatkuva rekisteröinti
Likvori vain harkinnan mukaan

Toisen linjan lääke

Yleisanestesia

Levetirasetaami
Lakosamidi

Fosfenytoiini
Valproaatti

Propofoli
Midatsolaami
Tiopentaali

Ensilinjan lääke

Anestesian purku

Diatsepaami
Loratsepaami

Aiempi epilepsialääkitys jatkuu

Loratsepaami

5 minuuttia

12 tuntia

12 tuntia

65-vuotias nainen. Äkillinen päänsärky, oksentelu ja vaikea-asteinen, neurologinen puutosoire

Äkillinen päänsärky ja neurologinen puutosoire

Aiemmin verenpainetautia

Aivoverenvuotojen eri tyypit

Potilaalla oli ICH

Epiduraalivuoto

Kovakalvonulkoinen verihyytymä

Subduraalivuoto

Kovakalvonalainen verihyytymä

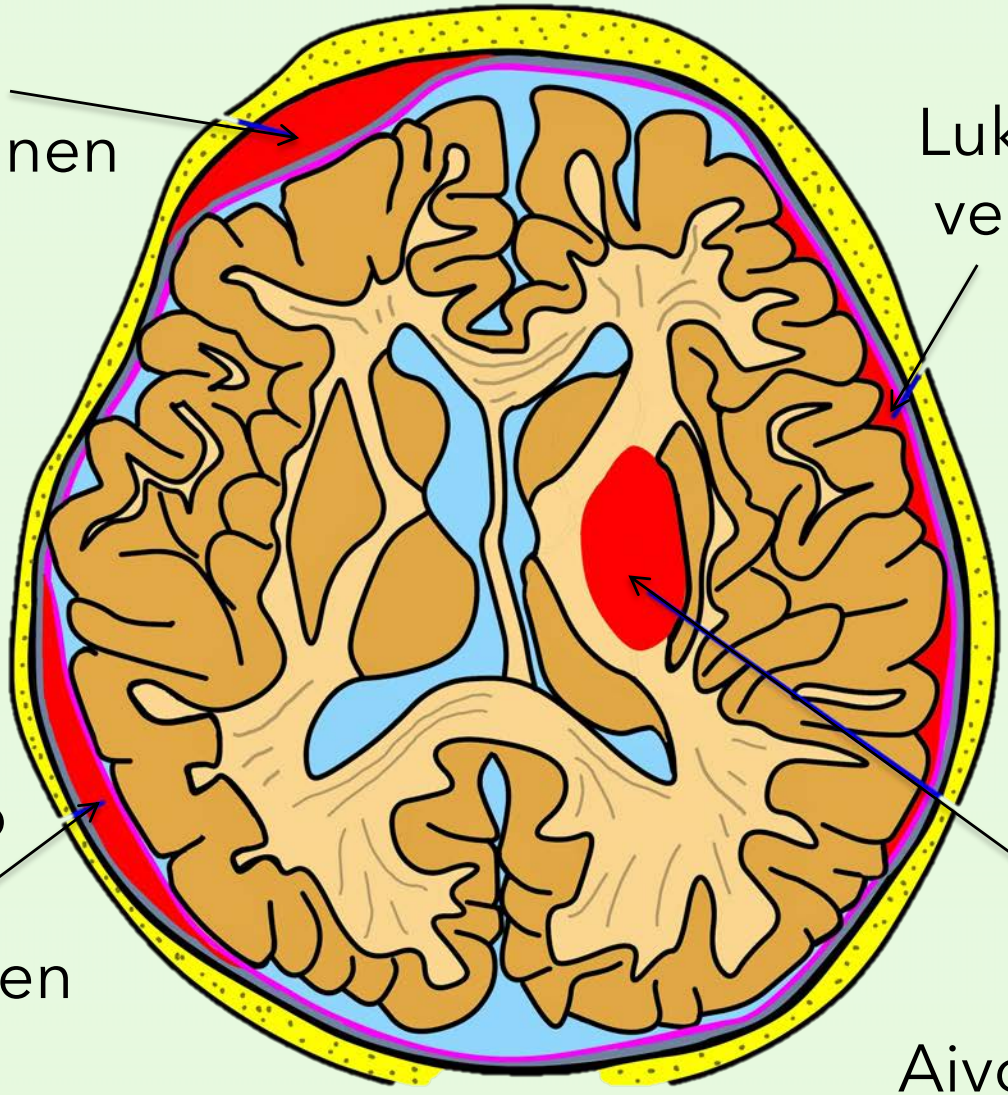

Subaraknoidaalivuoto

Lukinkalvonalainen verenvuoto

Äkillinen päänsärky
Neurologinen puutosoire
Oksentelu
Tajunnantason lasku

Pään TT

Aivoverenvuoto (ICH)

Verenvuoto aivokudokseen (ICH)

Altistavat tekijät:

Verenpainetauti
Ikä
Amyloidiangiopatia

Äkillinen päänsärky, oksentelu ja vaikea-asteinen neurologinen puutosoire

Antikoagulaatio

Päivystysdiagnoosi:

Pään TT
TT - angiografia

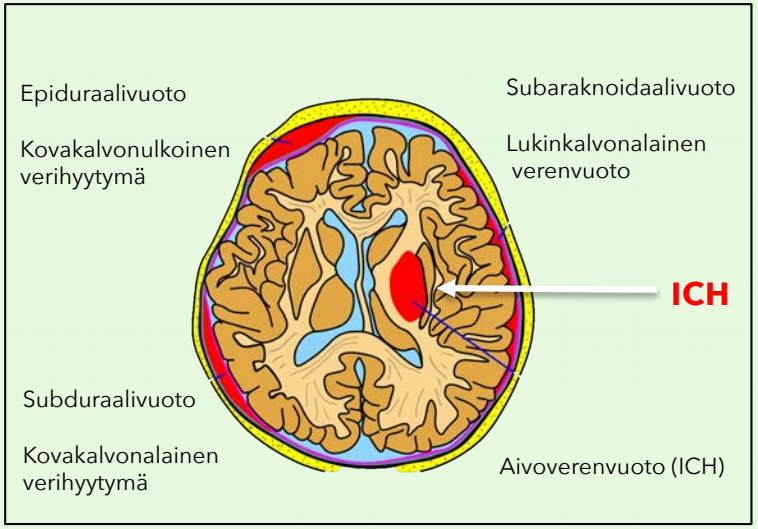

Kirurginen hoito:

Konsultoi neurokirurgia

Erikoistapauksissa leikkaushoito: pikkuaivo- tai pinnallinen tentoriumin yläpuolinen vuoto, jos oireet ovat eteneviä

Tajunnantason lasku
Aivopaineen kohoaminen (pahoinvointi, oksentelu)

Konservatiivinen hoito:

ABC (airway, breathing, circulation), kohonneen aivopaineen alentaminen

Verenpainetavoite systole <140 mmHg)

Antikoagulaation kumoaminen tarvittaessa

Levetirasetaami (epilepsialääkitys), jos kouristuskohtaus 1 viikon aikana

Menon. Neuroimaging in Acute Stroke. Continuum (Minneap Minn) 2020;26(2, Cerebrovascular Disease):287–309;
Ziai WC, Carhuapoma, JR. Intracerebral hemorrhage. Continuum (Minneap Minn) 2018;24(6, Neurocritical Care)

Laboratoriohoitajan valmistautuessa näytteenottoon tullut hitaasti huono olo, kylmän hikeä, menettänyt tajunsa, raajoissa muutama nytkähdys, tajunta palannut nopeasti alle minuutissa

Kollapsi verinäyttettä otettaessa

Aiemmin täysin terve 18-vuotias nainen – ei aiempia kollapseja.
Liikkuu paljon. Verenpaineen sanottu oleva ”oikein hyvä”.
Verinäyte otettu anemiaepäilyn (runsaat kuukautiset) takia

Potilas pyörtyi

Pyörtyminen = vasovagaalinen kollapsi



Lyhyt tajuttomuus
≈ 30 sek

Ei kouristelua
Lyhyitä nykäyksiä
Voi esiintyä

Virtsainkontinenssi
mahdollinen
Provosoivat tekijät
(mm. pitkään seisominen,
verikokeen otto)

Esioireet (prekollapsi)
30 sek – 5 min

Alkaa seisoma-asennossa

Hidas alku

Nopea toipuminen
< 1 minuutti

EKG
PVK (Hb)

Epileptinen kohtaus

Kohtauksen kesto
½ - 3 minuuttia

> 5 min kestävä kohtaus on aivoille vaarallinen

Jäykistyminen (tooninen vaihe)
Kouristelu (klooninen vaihe)

Kieleen pureminen
Eriteinkontinenssi

Lyhyt esioire (aura)
< 1 min

Äkillinen alku missä asennossa tahansa

Hidas toipuminen
> 5 min

EEG
Aivojen MK
Lab

Sydänperäinen kohtaus

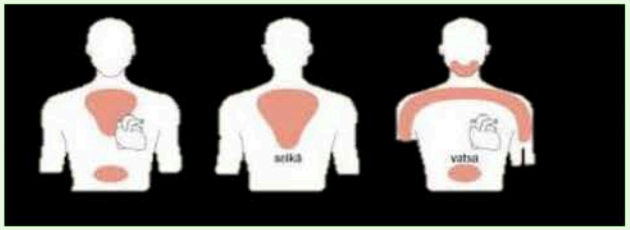

Sydänoireet

Rintakipu, rytmihäiriö, EKG:ssa pitkä QT-aika

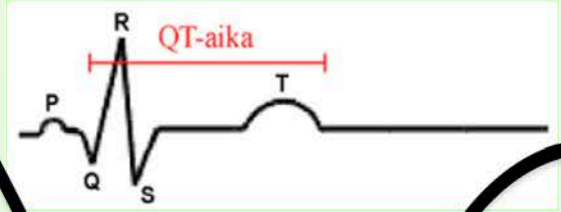

Alkaa fyysisessä rasituksessa

Edeltävät sydänoireet
mm. rintakipu, rytmihäiriö

Potilaalla on tiedossa
sydänsairaus tai sen riskitekijöitä

Kohtauksen jälkeen
rintatuntemuksia

Toipuminen nopeaa tai
hidasta riippuen iskemian
kestosta

http://www.terveyskirjasto.fi

EKG
Sydämen UÄ
Holter

70-vuotias mies, joka äkisti lopetti puhumasta kahvipöydässä ja vaikuttaa hätääntyneeltä

Puhekyvyn menetys

Päivystyspoliklinikka: puhuminen ei vieläkään suju, potilas pystyy kävelemään, peruskokeessa oikea yläraaja laskee ja taipuu sisäkiertoon, refleksit tavalliset, oikealla puolella Babinskin kokeessa isovarvas nousee ylöspäin. Sydämen rytmi on epätasainen

Hoito päivystys-poliklinikalla	Välittömät toimenpiteet	Huomio
Triage	Onko kyseessä aivoverenkiertohäiriö?	Tyyppioire = äkillisesti alkanut neurologinen puutosoire
	Milloin tarkalleen oireisto alkoi?	Liuotushoidon vuotoriski kasvaa ajan kuluessa
	Liuotushoidon aikaikkuna 4,5 (ad 9) tuntia Trombektomian aikaikkuna 6 (ad 24) tuntia	Potilaat voivat hyötyä myöhemminkin, jos TT/MK erikoistutkimukset osoittavat pelastettavissa olevaa aivokudosta
	Onko liuotushoidolle vasta-aiheita?	Vasta-aiheet liittyvät potilaan vuotoriskiin
Pään TT	15 minuutin sisällä sairaalaan tulosta - usein samalla myös TT-angiografia	Liuotushoitobolus (Actilyse) heti TT:n jälkeen, jos ei vasta-aiheita
Laboratorio + EKG	Välittömästi INR-pika	Samalla otetaan P-APTT, B-PVKT, P-CRP, P-Gluk, P-K, P-Na, eGFR, P-Trombai, P-INR
	Ensimmäisenä arkipäivänä paastoverikokeet: EKG, La, CRP, PVKT, K, Na, Krea, eGFR, GT, ALAT, TSH, TT, Kol, HDL-kol, LDL-kol, Trigly, CK, Gluk, HbA1c, U-KemSeul.	Tarvittaessa mm. INR, BNP, TnI, FiDD, B12-TC2, T4-V, tiamiini, fE-Folaatti, Ca, Mg, Cl, Pi, AFOS, AMYL,, TPHA, HYYTTEK -paketti

Potilaalla oli Iskeeminen aivohaveri

Aivohaverin imitaattorit epilepsia, hypoglykemia, aurallinen migreeni, lääkevaikutus ta myrkytys

Aivoverenkiertohäiriöoireyhtymä (= oireileva versisuoni)	Johto-oireet	Kommentti
Silmävaltimo (arteria ophtalmica)	Amaurosis fugax eli ohimenevä näönhämärtymiskohtaus tai sokeus	Tyypillinen kohtaus on kivuton ja menee ohi nopeasti muutamassa minuutissa.
Vasen keskimmäinen aivovaltimo (a. cerebri media)	Oikea motorinen ja sensorinen hemipareesi (kasvot ja yläraaja > alaraaja), oikea homonyymi hemianopia, afasia	Vaikeassa vauriossa katse pyrkii vasemmalle Potilas katsoo vaurioon päin
Oikea keskimmäinen aivovaltimo	Vasen motorinen ja sensorinen hemipareesi (kasvot ja yläraaja > alaraaja), vasen homonyymi hemianopia, vasemman puolen inattentio, anosognosia	Vaikeassa vauriossa katse pyrkii oikealle Potilas katsoo vaurioon päin
Vasen etummainen aivovaltimo (a. cerebri anterior)	Oikea motorinen ja sensorinen hemipareesi (alaraaja > yläraaja)	Toisinaan myös aloitekyvyttömyyttä sekä virtsan- ja ulosteenpidätyskyvyn ongelmat
Oikea etummainen aivovaltimo	Vasen motorinen ja sensorinen hemipareesi (alaraaja > yläraaja)	Kuten yllä
Vasen taaimmainen aivovaltimo (a. cerebri posterior)	Oikea näkökenttäpuutos, sensorinen hemipareesi	Näkökenttäpuutoksen paikallistava merkitys on suuri.
Oikea taaimmainen aivovaltimo	Vasen näkökenttäpuutos, sensorinen hemipareesi	Kuten yllä
Takaverenkierto: kallonpohjavaltimo (a. basilaris), nikamavaltimot (a. vertebralikset)	Huimaus, pahoinvointi, kaksoiskuvat, toispuolihalvaus, neliraajahalvaus, ristitsevät oireet (samanpuolen kasvot, vastakkaisen puolen raajat), ataksia, näön sumentuminen, sokeus, tajunnantason lasku	Useita oireita samaan aikaan, huimaus tyypillisesti vertigoa (kiertohuimausta)

Afasia = kielellinen häiriö, vaikeus ymmärtää ja/tai tuottaa puhuttua tai kirjoitettua kieltä, inattentio eli neglect = huomiottajättämis-oireyhtymä, anosognosia = kyvyttömyys tunnistaa oma sairaus ja sen oireet

TT-angiografia tai MK-angiografia

EKG, sydämen ultraäänitutkimus
Sydämen rytmin seuranta (Holter)

Iskeemisen aivohaverin riskitekijät

fP-Kol, LDL-Kol, HDL-Kol, Trigly, fP-Gluk, HbA1c, verenkuva (pvk, TVK)

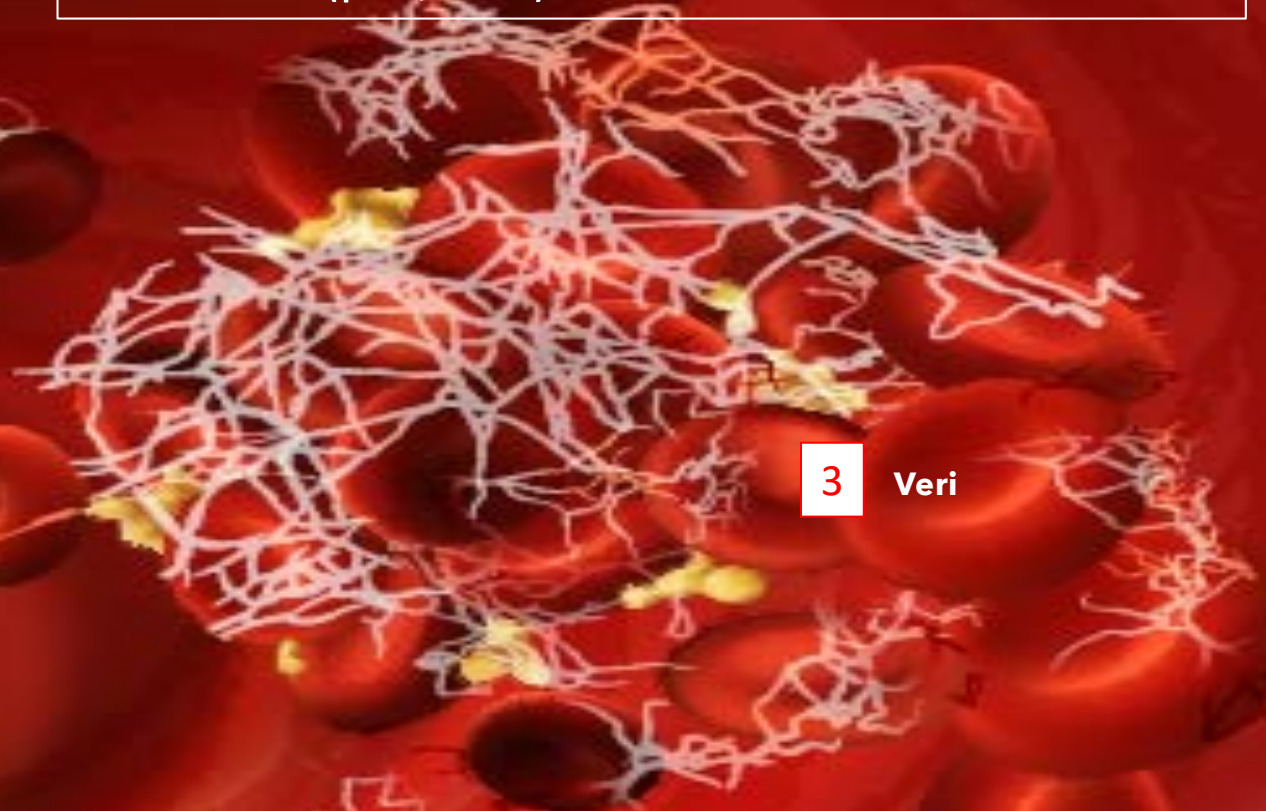

Tukostaipumuksen selvittely
Plasman trombot

Erikoistapauksia:
Syöpä - , infektio - , vaskuliittitutkimukset

Aivoinfarktin liuotushoidon hoitokaavio 2020

Laskimoon annettavan liuotushoidon (alteplaasi) aiheet
aikaisessa (0 - 4½ t) ja pidennetyssä (4½ - 9 t) aikaikkunassa

Aikainen aikaikkuna 0 - 4½ tuntia

Natiivi-TT riittää hoitopäätökseen - jos ei hoidon vasta-aiheita

Pidennetty aikaikkuna 4½ - 9 tuntia

Natiivi TT:n lisäksi tarvitaan osoitus vielä pelastettavissa olevasta kudoksesta

1) TT/MK – perfuusio- tai
2) MK- FLAIR/DWI - kuvat

Liuotushoidon mahdollinen aikaikkuna siis jopa 9 tuntia

TT = tietokonetomografia, MK = magneettikuvaus
FLAIR / DWI = MK - sekvenssejä

Akuutin iskeemisen aivohaverin radiologiset tutkimukset

Osoittaa vielä pelastettavissa olevan aivoalueen (perumbran)

Perumbran voi osoittaa myös magneettikuvauksella (MK-perfuusio tai MK–FLAIR/DWI)

Liuotushoito = alteplaasi laskimoon annettuna

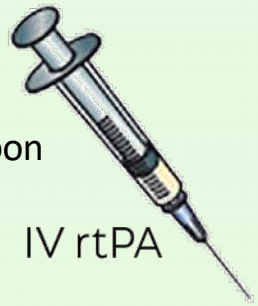

CT perfusion imaging

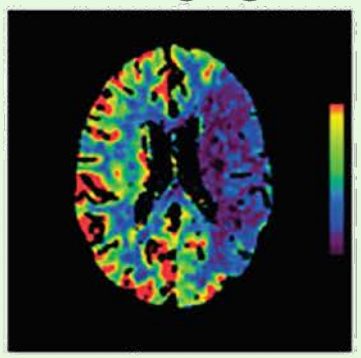

Toimenpide - mekaaninen trombektomia

Endovascular thrombectomy

CT scan

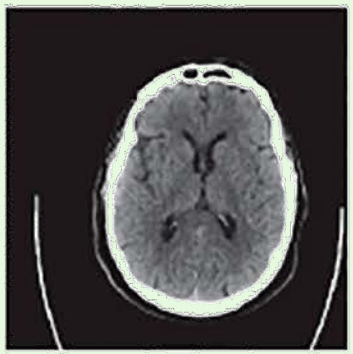

CT angiography

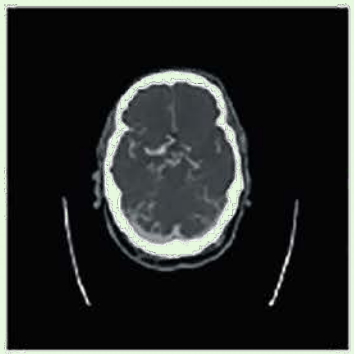

Preintervention DSA

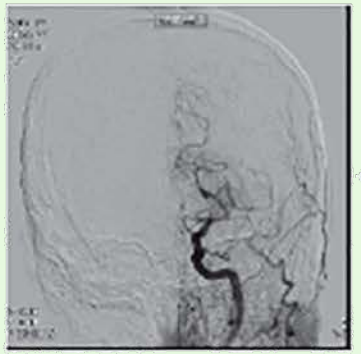

Postintervention DSA

Sulkee pois verenvuodon

Osoittaa tukoksen sijainnin

Edeltää ja valmistelee toimenpidettä

Rabinstein AA. Update on Treatment of Acute Ischemic Stroke. Continuum (Minneap Minn). 2020;26(2):268-86.

Aivohaveri - BE FAST – time is brain

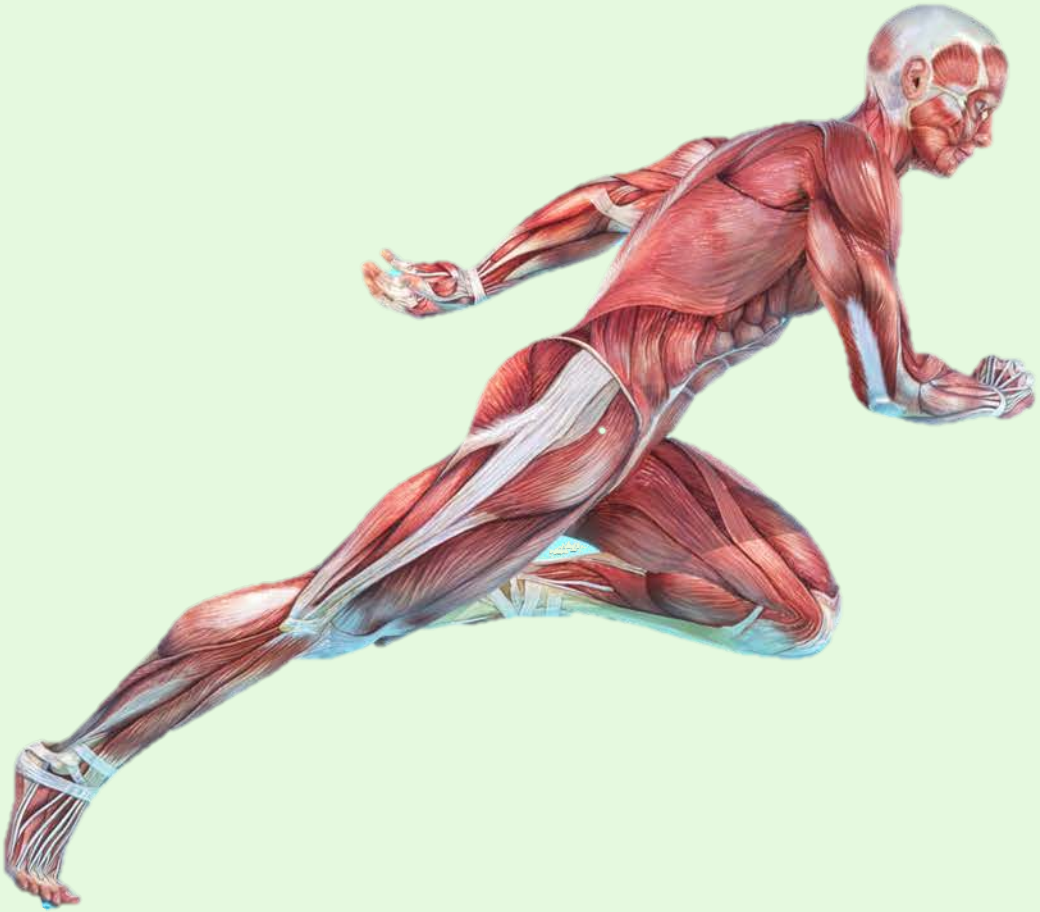

B = Balance

E = Eyes

F = Face

A = Arms

S = Speech

T = Time

Tasapaino, silmät (näkökyky, silmien liikkeet), kasvohermohalvaus, toispuolihalvaus (hemipareesi), puhehäiriö (dysfasia), aikaa ei ole hukattavaksi!

28-vuotias nainen. Kova päänsärky, pahoinvointia, valoarkuutta. Päänsärky kestänyt jo 4 päivää, olo huono ja kuumeinen. Selvästi kipeä, mutta yleiskunto hyvä. Kuumetta 38°

Kova pään- ja jokapaikan särky

Potilas on migreeniä lukuun ottamatta täysin terve

Meningoenkefaliitti - laboratoriokokeet

Potilaalla oli viruksen aiheuttama aivokalvontulehdus

Perustutkimukset

CRP, La, TVK, K, Na, Krea, INR, Alat, veriviljely x2

Likvorin perustutkimukset

Li-solut, Li-prot , Li-Gluk,
Li-bakt värj +viljely
Li-HHV-Nh2, Li-EvirNhO,
5 varaputkea

S-BorrAb (3552), Li-BorrAb, HIV-va, s-Neu, s-TPHA, Li-FTAAbs, s-TBEAb, Li-TBC-vilj., -värj. ja –NhO, nenänielun-RvirAg, Li-(nenänielun) mykoplasma-PCR, Li-JCVNhO

Nämä tutkimuksen vain harkinnan mukaan

HHNV-Nh2 = Herpes simplex tyyppi 1 ja 2 sekä Varicella zoster, nukleiinihappo
EvirNhO = Enterovirus, nukleiinihappo
TPHA = Treponema pallidum, hemagglutinaatiotesti, FTA = Treponema pallidum, FTA-absorptio
TBEAb = Puutiaisenkefaliittivirus, vasta-aineet
RvirAg = Respiratoristen virusten antigeenit (-AdenAg, -InfAAg, -InfBAg, -Pin1Ag, -Pin2Ag, -Pin3Ag ja –RSVAg)
JCV = John Cunningham virus

Virusmeningiitti

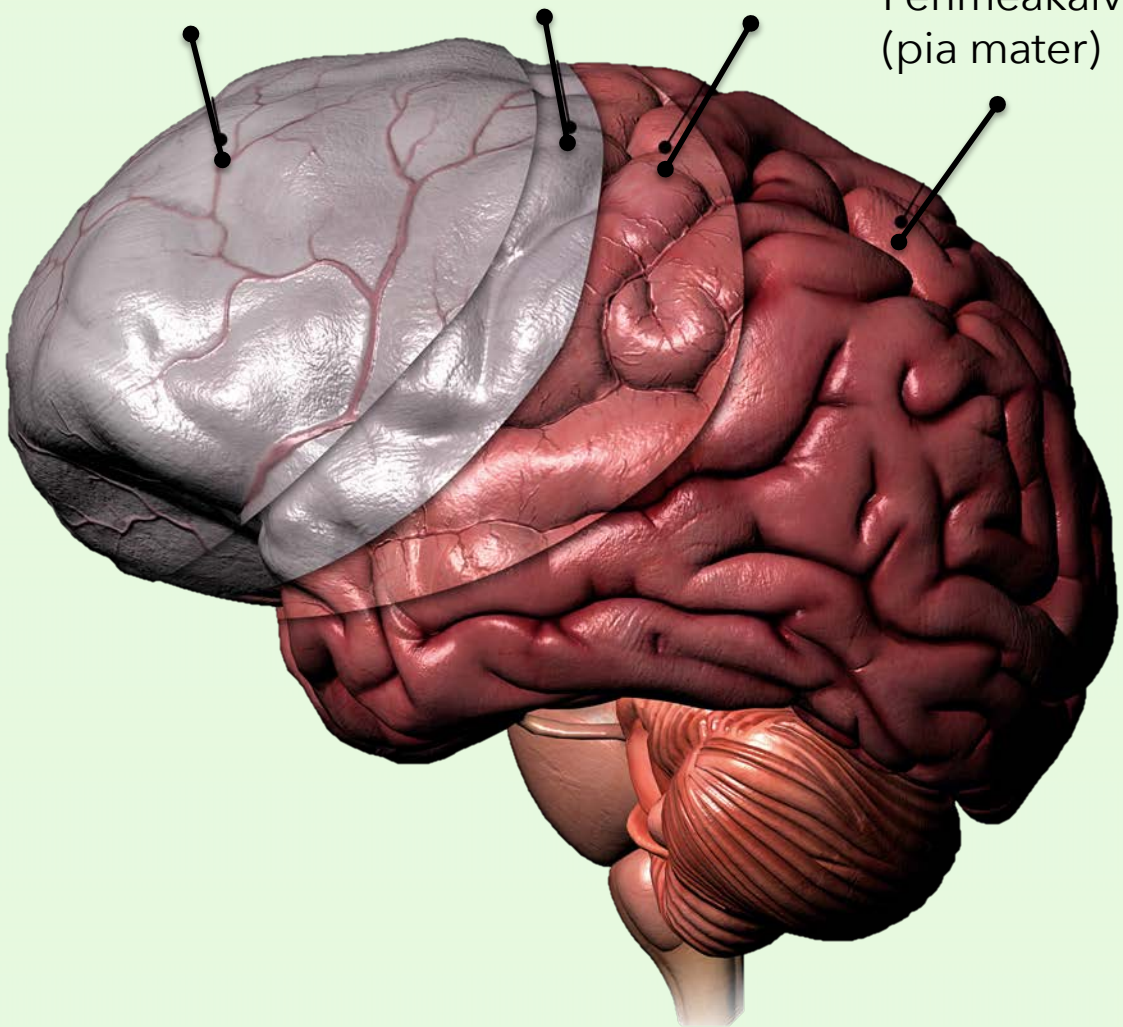

Viruksen aiheuttama meningiitti - tyyppioireet

- Kuume + päänsärky + niskajäykkyys tai niskakakipu
- Ei neurologisia yleis- (kouristelu) tai paikallisoireita (kuten afasia, hemipareesi, ataksia
- Hoito oireenmukainen (nesteytys, lepo, tulehduskipulääke)
- Komplisoitumaton virusmeningiitti paranee lähes aina itsestään

Leptomeningit (*lepto̲s* = ohut) pehmeäkalvon ja lukinkalvon yhteisnimi

Aseptinen meningiitti

Kovakalvo (dura mater)

Lukinkavo (araknoidea)

Pehmeäkalvo (pia mater)

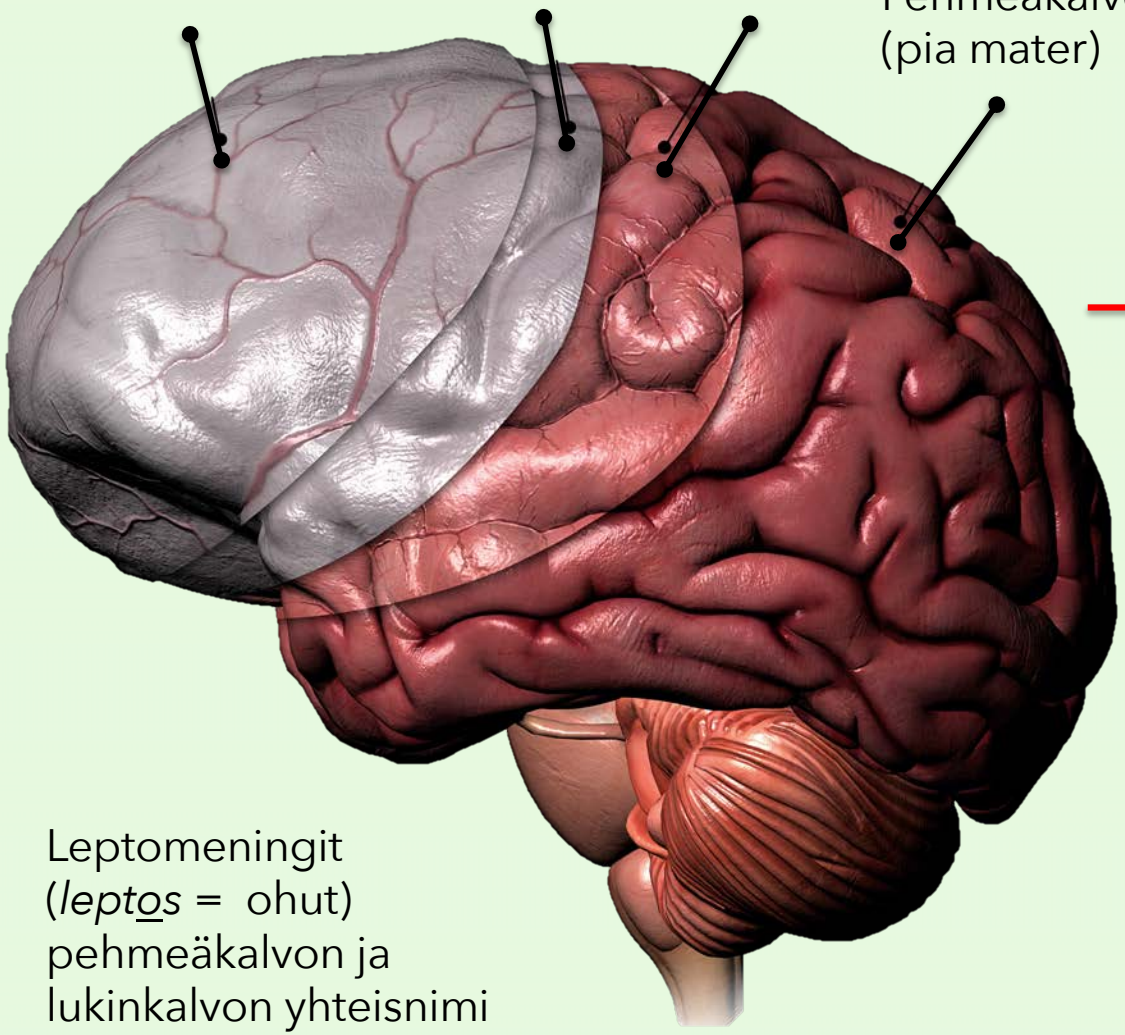

Leptomeningit (*lepto<u>s</u>* = ohut) pehmeäkalvon ja lukinkalvon yhteisnimi

Aseptisella meningiitillä tarkoitetaan aivokalvojen inflammaatiota, jonka taustalta ei ole löydettävissä bakteeri-, parasiitti- tai sienietiologiaa

Virusmeningiitti on yksi aseptisen meningiitin alaryhmä

Autoimmuunitauti (SLE, Bechetin tauti) tai tietyt lääkeaineet (NSAID, sulfa-antibiootit) voivat myös aiheuttaa aseptisen meningiitin.

Yleensä aseptisen meningiitin aiheuttajia ovat virukset, kuten enterovirukset, Herpes simplex virus (HSV-1, HSV- 2), varicella-zoster -, adeno- ja parainfluenssavirus

SLE = lupus erythematosus disseminatus, Bechetin tauti = tuntemattomasta syystä aiheutuva harvinainen verisuonitulehdus, johon liittyvät mm. silmän värikalvon ja sädekehän tulehdus (iridosykliitti) sekä suun ja sukupuolielimien haavaumat

55-vuotias nainen. Äkisti horjahtanut, kaatunut, ylös noustessa tasapaino huono, kävely viettää vasemmalle, vasen käsi kömpelö

Huimaus ja kävelyvaikeus

Aiemmin verenpainetautia lukuun ottamatta terve, tupakoi

Hoito päivystys-poliklinikalla	Välittömät toimenpiteet **Potilaalla oli pikkuaivoinfarkti**	Huomio
Triage	Onko kyseessä aivoverenkiertohäriö?	Tyyppioire = äkillisesti alkanut neurologinen puutosoire
	Milloin tarkalleen oireisto alkoi?	Liuotushoidon vuotoriski kasvaa ajan kuluessa
Pään TT Lab + EKG TT-angio	Liuotushoidon aikaikkuna 4,5, Trombektomia aikaikkuna 6 tuntia	Potilaat voivat hyötyä myöhemminkin, jos TT/MK erikoistutkimukset osoittavat pelatettavissa olevaa aivokudosta
	Onko liuotushoidolle vasta-aiheita?	Vasta-aiheet liittyvät potilaan vuotoriskiin
Pään TT	15 minuutin sisällä sairaalaantulosta - usein samalla myös TT-angiografia	Liuotushoitobolus (Actilyse) heti TT:n jälkeen, jos ei vasta-aiheita
Laboratorio + EKG	Välittömästi INR-pika	Muut samalla otetaan P-APTT, B-PVKT, P-CRP, PGluk, P-K, P-Na, eGFR, P-Trombai, P-INR
	Ensimmäisenä arkipäivänä paastoverikokeet: EKG, La, CRP, PVKT, K, Na, Krea, eGFR, GT, ALAT, TSH, TT, Kol, HDL-kol, LDL-kol, Trigly, CK, Gluk, HbA1c, U-KemSeul.	Tarvittaessa mm. INR, BNP, TnI, FiDD, B12-TC2, T4-V, tiamiini, fE-Folaatti, Ca, Mg, Cl, Pi, AFOS, AMYL,, TPHA, HYYTTEK -paketti

Takaverenkierto, pikkuaivot, aivorunko

Takaverenkierron oireet	Oire
Aivorunko-oireet	Kaksoiskuvat = diplopia, dyskonjugaatio
	Kasvohermohalvaus = fakialispareesi
	Kasvojen tuntohäiriö
	Kiertohuimaus = vertigo
	Silmävärve = nystagmus
	Nielemisvaikeus = dysfagia
	Puheen puuroutuminen = dysartria
Pikkuaivo-oireet	Liikkeiden hapuilu, tasapainohäiriö = ataksia
Pitkien ratojen oireet	Toispuoli- tai neliraajahalvaus = hemi- tai tetrapareesi
	Tois- tai molemminpuolinen tuntohäiriö = hemisensorinen tai molemminpuolinen tuntohäiriö raajoissa ja vartalolla
	Kiihtyneet jännevenytysheijasteet (refleksit) ja Babinskin merkki (=Babinski positiivinen), spastisuus

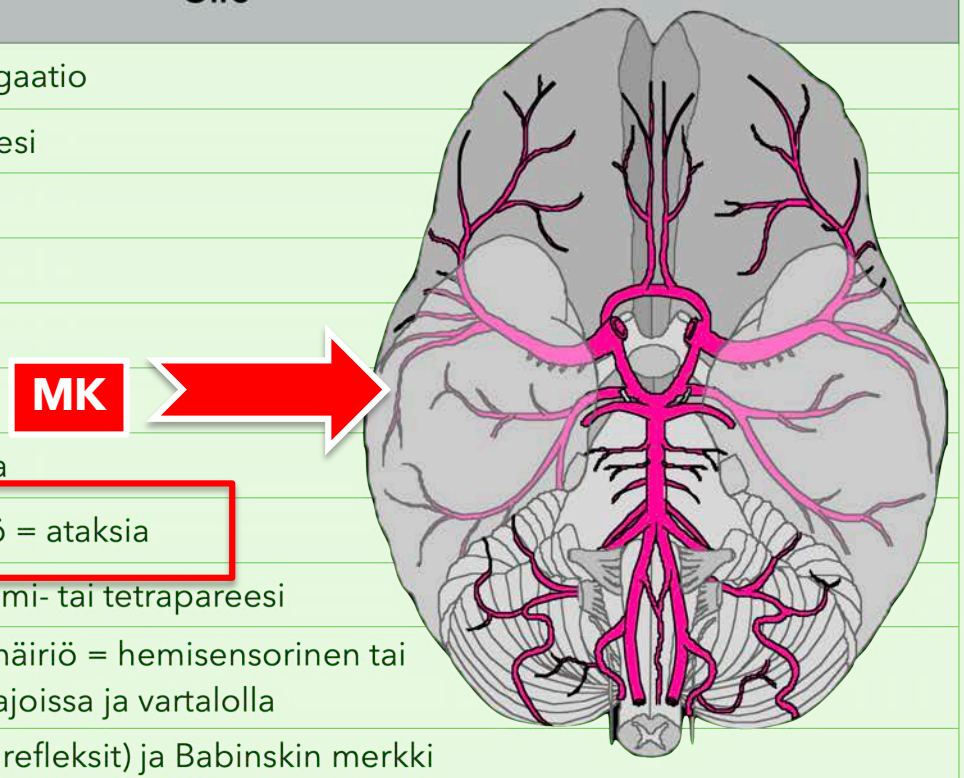

Spastisuus = kortikospinaaliradan (ylemmän motoneuronin) vauriosta aiheutunut lihasjänteyden kasvu, joka ilmenee mm. vastuksena jäsentä passiivisesti taivutettaessa (erityisesti liikkeen alussa) ja heijasteiden vilkastumisena

61-vuotias mies, jonka kävely muuttunut jäykäksi ja kankeaksi ja hidastunut, asento etukumara, kääntyessä pelkää kaatuvansa. Selässä myös kipua. Oireet kehittyneet hitaasti ilman äkillistä pahenemisvaihetta

Selän jäykkyys

Aiemmin verenpainetautia, alkoholin käyttö runsasta, suvussa ei tiedossa neurologisia sairauksia

Parkinsonin tauti

Potilaalla on Parkinsonin tauti

Pään MK (iäkkäillä TT)
Laboratoriokokeet: PVK, Ca-Ion, TSH, B12-vitamiini, ALAT, Krea
Alle 50-v lisäksi: S-keruloplasmiini ja dU-Cu (Wilsonin taudin poissulku)
Viite: Neuroportti - Talon Tavat (HUS)

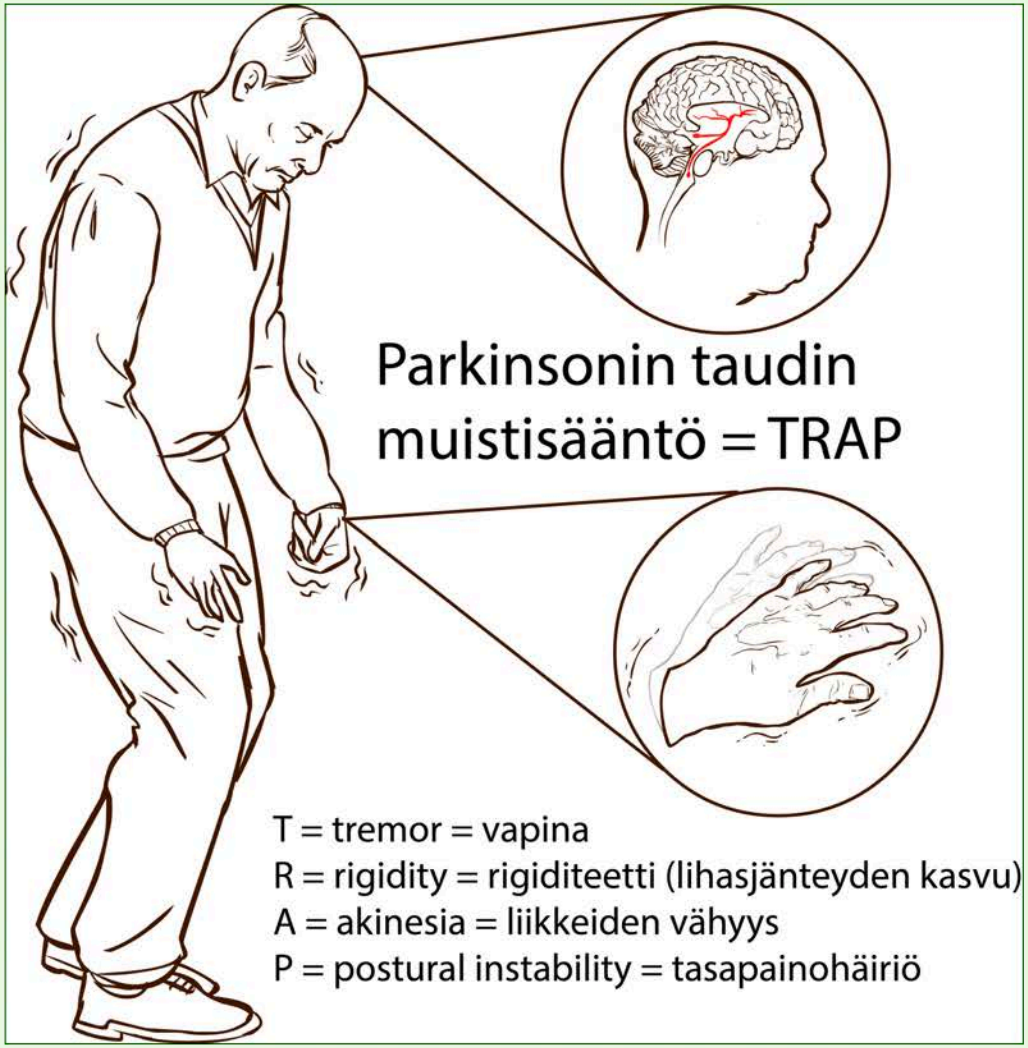

Parkinsonin tauti on hitaasti etenevä liikehäiriösairaus, johon liittyy vapinan, yleisen liikkumisen hidastumisen ja lihasjäykkyyden lisäksi lukuisia muitakin oireita

Sairaus alkaa tavallisimmin 50 – 70 vuoden iässä, mutta joskus se voi alkaa jo varhemmin

Tauti on usein perinnöllinen niillä, joilla se alkaa jo 30 – 40-vuotiaana

Lääkärikirja Duodecim 5.11.2018 neurologian erikoislääkäri Sari Atula

58-vuotias mies, jonka puhe on hitaasti vaikeutunut n. vuoden aikana. Lisäksi laihtunut 15 kg

Puhe vaikeutunut – kieli kankea

Aiemmin terve, urheilullinen ja erittäin hyväkuntoinen ja lihaksikas. Nyt käynyt internetissä tohtori Googlen vastaanotolla ja alkanut itse epäillä ALS-tautia

ALS = motoneuronitauti

Potilaan epäilys oli oikea - hänellä on ALS-taudin aivorunkovariantti (bulbaarioireinen ALS)

ALS - diagnostiikan perusta	Oireita, löydöksiä, tutkimuksia	Huomio
Kliininen oirekuva	Yleisin ensioire on toisen käden tai jalan heikkous	Muita tyypillisiä oireita: krampit ja runsaat faskikulaatiot, puheen ja nielemisen vaikeudet (bulbaarioireet)
Kliiniset löydökset	Peukalopäkiän (tenar) ja kämmenten pikkulihasten kuihtuminen (atrofia)	Lihasmassa vähenenee ja potilas laihtuu
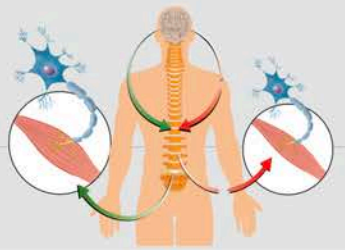	Kielen ja lihasten faskikulaatiot	Faskikulaatio = yhden motorisen yksikön tahaton ärsyyntyminen, joka ilmenee lihaksen nykimisenä (muistuttaa ns. elohiirtä)
	Ylemmän motoneuronin vaurio	Spastisuus, kiihtyneet jännevenytysheijasteet (refleksit), Babinskin merkki
	Alemman motoneuronin vaurio	Lihasten velttous, vaimeat heijasteet
ENMG-löydös	Neurofysiologisia löydöksiä: faskikulaatiot, polyfasia, fibrillaatiot, hermon johtonopeudet normaalit	Muutokset johtuvat muutoksista hermotuksensa menettäneissä lihassoluissa ja motorisisissa yksiköissä
Muita sairauksia poissulkevat laboratoriokokeet	PVK, La, CRP, kilpirauhasarvot, krea, CK, elektrolyytit, gluk, B12-vit, foolihappo, S-prot.fraktiot	Pään ja tarvittaessa kaulalytimen MK

Kliininen oirekuva ja statuslöydökset
ENMG + poissulkututkimukset

Neuroportti - Talon Tavat (HUS)

ALS = motoneuronitauti

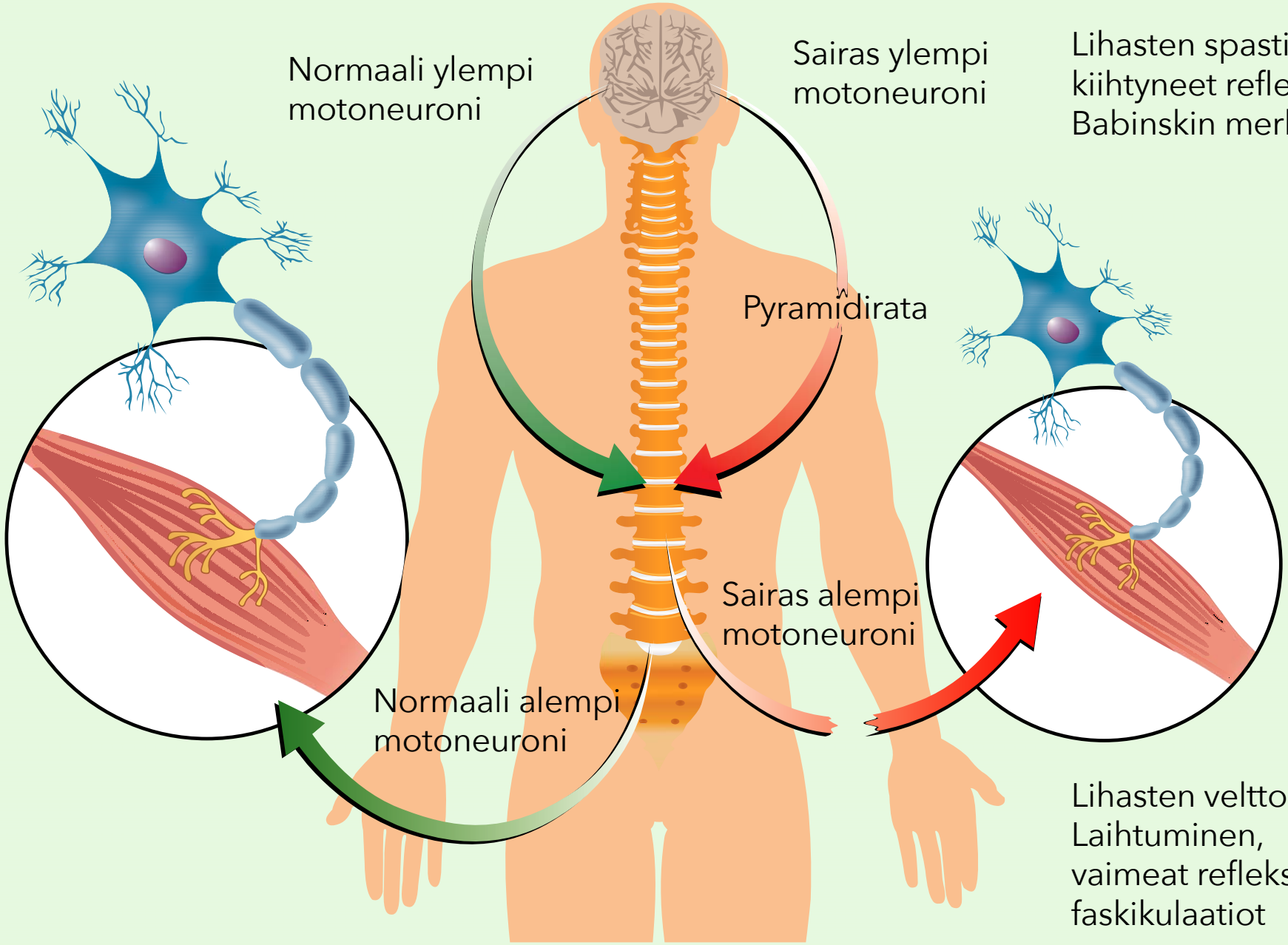

61-vuotias mies, runsasta alkoholin käyttöä, eilisestä illasta kuumetta, kovaa päänsärkyä, niska tuntunut jäykältä, aamulla vaimo ei saanut herätettyä

Kuume, päänsärky, tajunnan tason lasku

Aiemmin haimatulehdus, diabetes, polyneuropatia

Kuume
Päänsärky
Niskajäykkyys
Sekavuus

Veriviljelyt x 2

CRP, prokalsitoniini
Pvk+t, na, k, krea, glu

Likvori - bakteerivärjäys ja -viljely, solut, proteiini, glukoosi, lisäputkia

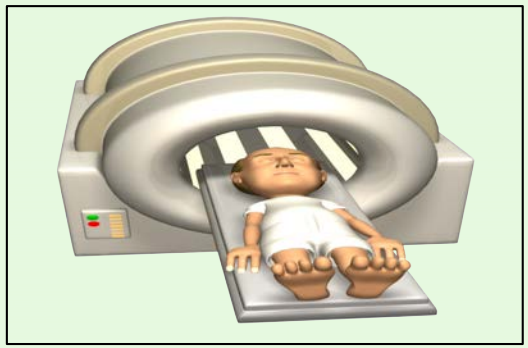

Pään TT – lääkityksen aloituksen jälkeen ennen likvoria, jos epäily herniaatiovaarasta

Oireisto alkaa

Tilanne vaikeutuu

Lääkitys 30 minuutin sisällä

Aiheuttajamikrobi varmistuu

Potilaalla oli bakteerimeningiitti, hoito aloitettiin ajoissa ja potilas selvisi hengissä

70-vuotias mies. 2 kk ajan oikea käsi on tuntunut kömpelöltä. Hieman lievää päänsärkyä. Ei muita oireita

Oikea käsi kömpelö

Statuksessa oikealta puolelta ylemmän motoneuronin vaurion merkit. Käsi laskeutuu peruskokeessa, refleksit vilkkaat, lihasjänteys oikeassa yläraajassa koholla, Babinski oikealla positiivinen

Potilaan oireet johtuivat aivosyövästä glioblastomasta

Glioomapotilaan tyypillinen ensioire diagnoosihetkellä	Oire
Epileptinen kohtaus	Paikallisalkuinen kohtaus (yleensä)
Kognitiiviset oireet	Hidastuneisuus
	Sekavuus
	Muistihäiriöt
	Hahmottamisvaikeudet
	Persoonallisuuden muutokset
Paikallistavat neurologiset puutosoireet	Puheen tai kirjoittamisen häiriö
	Toispuoleinen halvausoire
	Näkönettäpuutos
Päänsärky	Pitkittyvää, hoitoresistenttiä, erilaista kuin potilaan aiempi päänsärky
	Liittyy muihin tyyppioireisiin, ei yleensä ainoa oire

Glioblastoma on pahanlaatuinen astrosytooma = astrosyyttien varhaismuodoista alkunsa saanut yleensä nopeasti etenevä kasvain (Duodecim – Terveysportti – Termit ja sanakirjat)

Päivystys: pään TT
Muutoin: aivojen MK
Neurokirurgin ja onkologin konsultaatio

Aki Laakso, Antti Korvenoja, Kaisa Lehtiö ja Kirsi Rantanen. Aivokasvainta sairastava potilas päivystyksessä. Duodecim 2020;136:1209–16.

60-vuotias mies. Tuotu päivystykseen koska humalassa kolauttanut päänsä. Tajuissaan. Äkäinen. Haluaa kotiin

Humalatila, sekavuus

Aiemmin useita käyntejä päivystyksessä erilaisten pikkutraumojen ja humalatilan takia

Karkeassa neurologisessa statuksessa ei humalatilan lisäksi selvää poikkeavaa, promilleja 2,1

Potilaan oireet johtuivat iskun aiheuttamsta kovakalvonulkoiseta verenvuodosta (epiduraalihematooma)

Aivotrauma - epiduraalihematooma

Epiduraalihematoma	
Määritelmä	Iskun tai muun pään alueen vamman aiheuttama akuutti verenkeräymä kovan aivokalvon (dura) ja kallonluun välissä. Spinaalinen epiduraalihematooma on harvinainen, mutta voi liittyä antikoagulaatiohoitoon
Patofysiologias	Epiduraalihematooma on yleensä arterielli ja lähtöisin duuran valtimosta (a.meningea media), jonka kalloon kohdistunut isku (tyypillisesti murtumalinja) on repäissyt auki. Yleensä hematooma sijaitsee temporaalisesti tai ulottuu yli konveksiteetin. Arteriavuoto voi kasvattaa hematooman muutamassa tunnissa hengenvaaralliseen kokoon. Joskus vuoto on lähtöisin veenasinuksesta. Lapsilla duura irtoaa helposti, mutta iän myötä duura adheroituu luuhun ja siksi vanhuksilla epiduraalihematooma on harvinainen
Oireet	Isku ei ole välttämättä voimakas ja aivovamma voi olla lievä kontuusio tai pelkkä kommootio. Kunto voi olla alussa pettävän hyvä: humalainen potilas lähetetään putkaan ja löytyy sieltä muutaman tunnin kuluttua tajuttomana. Putkakuolemat pitäisi voida välttää ja siksi humalaisen kallovammaisen kanssa tulee olla tarkkana
Diagnostiikka	TT osoittaa kaksoiskuperan eli muodoltaan linssimäisen hematooman ja usein hyväasentoisen kallonmurtuman 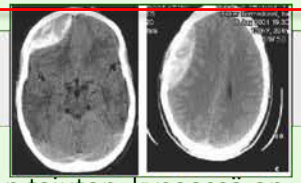
Hoito	Akuutti epiduraalihematooma on hengenvaarallinen ja pitää diagnosoida ja tyhjentää viipymättä. Jos potilas on tajuton, kyseessä on hätätilanne, johon neurokirurgin tai muun päivystävän kirurgin on puututtava samalla ripeydellä kuin esim.thoraxkirurgi puukoniskuun sydämeen. Tajuton potilas intuboidaan ja kytketään respiraattoriin. Mannitolia annetaan i.v. Leikkauksessa irroitetaan hematoomaa vastaava luulamboo, hematooma poistetaan, vuotokohta suljetaan, ja duura kohotetaan luuavauksen reunoihin ja luulambooseen
Ennuste	Ennuste riippuu primäärivammasta ja hematooman aiheuttamasta aivokompressiosta. Jos akuutti epiduraalihematooma diagnosoidaan ja leikataan ajoissa, ennuste on hyvä. Luvattoman usein diagnoosi viivästyy ja potilas tulee syvästi tajuttomana leikkaukseen. Huono ennuste korreloi tajuttomuuden syvyyteen leikkaushetkellä

EPIDURAL HEMATOMA VS SUBDURAL HEMATOMA

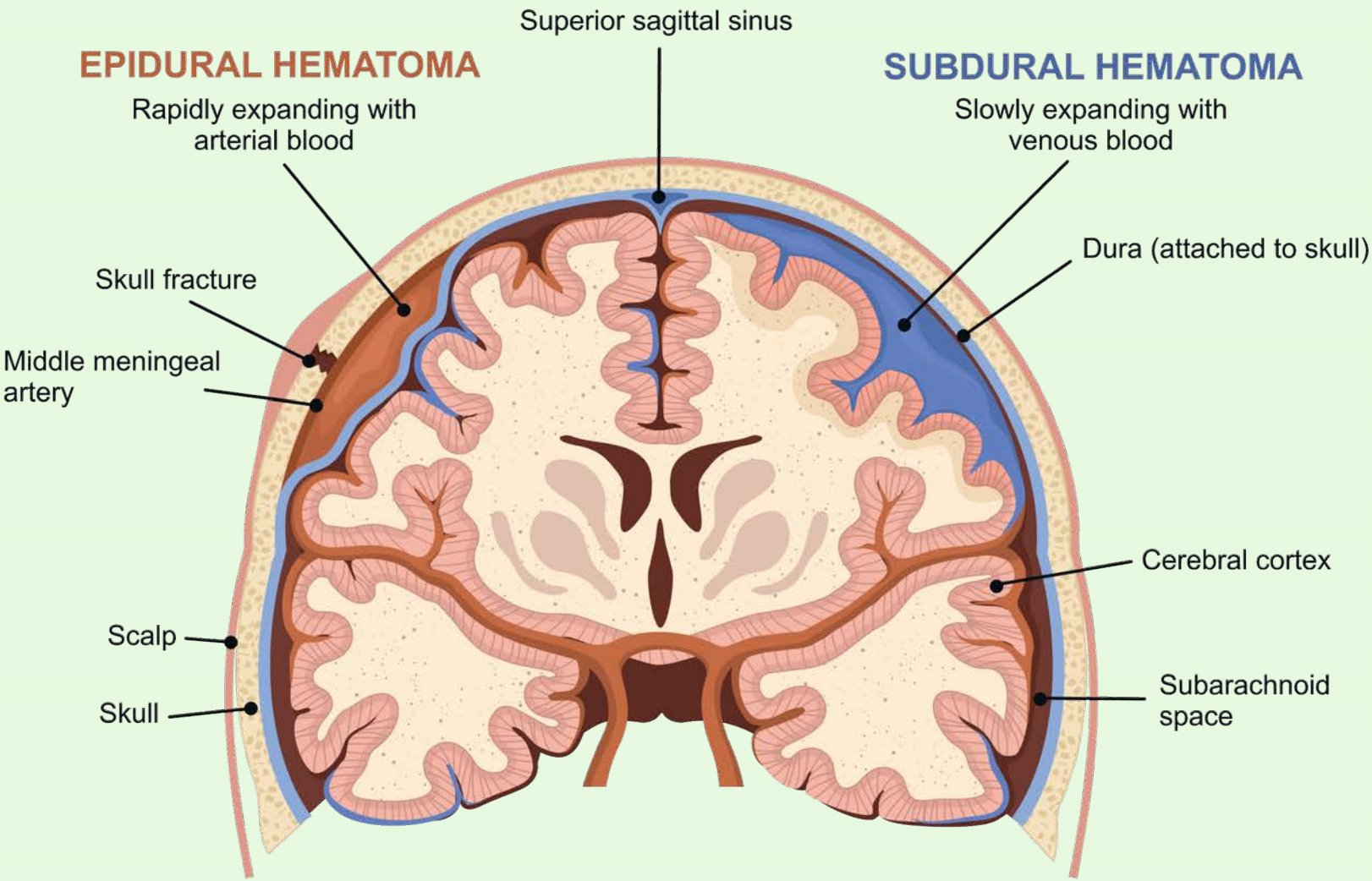

72-vuotias mies. Iltapäivälevon yhteydessä outoa jäykistelyä. Vastaili kohtauksen aikanakin kysymyksiin asiallisesti. Sittemmin unelias, puhe epäselvää, käsien liikkeet haparoivia, kaikki 4 raajaa voimattomia

Kouristelu

Aiemmin verenpainetautia, kolesteroli koholla. Tupakoi, alkoholin käyttö kohtuullista. Fyysinen kuntoa hyvä

Aivoverenkiertohäiriö - oireileva verisuoni	Potilaalla oli kallonpohjavaltimon tukos	TT + TT angio / MK + MK-angio
Silmävaltimo (arteria ophtalmica)	Amaurosis fugax eli ohimenevä näönhämärtymiskohtaus tai sokeus	Tyypillinen kohtaus on kivuton ja menee ohi nopeasti muutamassa minuutissa.
Vasen keskimmäinen aivovaltimo (a. cerebri media)	Oikea motorinen ja sensorinen hemipareesi (kasvot ja yläraaja > alaraaja), oikea homonyymi hemianopia, afasia	Vaikeassa vauriossa katse pyrkii vasemmalle ("potilas katsoo häiriötä kohti").
Oikea keskimmäinen aivovaltimo	Vasen motorinen ja sensorinen hemipareesi (kasvot ja yläraaja > alaraaja), vasen homonyymi hemianopia, vasemman puolen inattentio, anosognosia	Vaikeassa vauriossa katse pyrkii oikealle ("potilas katsoo häiriötä kohti").
Vasen etummainen aivovaltimo (a. cerebri anterior)	Oikea motorinen ja sensorinen hemipareesi (alaraaja > yläraaja)	Toisinaan myös aloitekyvyttömyyttä sekä virtsan- ja ulosteenpidätyskyvyn ongelmat
Oikea etummainen aivovaltimo	Vasen motorinen ja sensorinen hemipareesi (alaraaja > yläraaja)	Kuten yllä
Vasen taaimmainen aivovaltimo (a. cerebri posterior)	Oikea näkökenttäpuutos, sensorinen hemipareesi	Näkökenttäpuutoksen paikallistava merkitys on suuri.
Oikea taaimmainen aivovaltimo	Vasen näkökenttäpuutos, sensorinen hemipareesi	Kuten yllä
Takaverenkierto: kallonpohjavaltimo (a. basilaris), nikamavaltimot (a. vertebralikset)	Huimaus, pahoinvointi, kaksoiskuvat, toispuolihalvaus, neliraajahalvaus, ristitsevät oireet (saman puolen kasvot, vastakkaisen puolen raajat), ataksia, näön sumentuminen, sokeus, tajunnantason lasku	Useita oireita samaan aikaan, huimaus tyypillisesti vertigoa (kiertohuimausta)

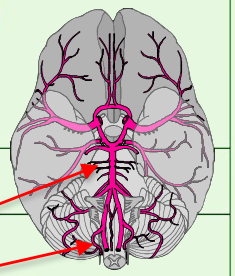

Afasia = kielellinen häiriö, vaikeus ymmärtää ja/tai tuottaa puhuttua tai kirjoitettua kieltä, inattentio eli neglect = huomiottajättämis-oireyhtymä, anosognosia = kyvyttömyys tunnistaa oma sairaus ja sen oireet

25-vuotias nainen. Nyt outo hajuaistimus – ei miellyttävä - jota vaikea kuvailla. Tämän jälkeen menettänyt tajuntansa. Herännyt sekavassa tilassa, ei tiennyt mitä oli tapahtunut

Kouristuskohtaus oudon hajuaistimuksen jälkeen

Aiemmin terve. Ystävä nähnyt kohtauksen. Potilas kouristanut 2 min. ajan ja vaahtoa valunut suusta

Viitteet paikallisalkuisesta epileptisestä kohtauksesta	**Potilaalla oli ohimolohkosta alkunsa saava epileptinen kohtaus**	Päivystys TT + Lab Muuten MK + EEG
Tyypillistä	Paikallistavat auraoireet ilmaantuvat heti kohtauksen alussa	Tyypillinen epileptinen aura on lyhyt - kesto 30 - 60 sekuntia
Ohimolohko	Nouseva (epigastrinen) vatsatuntemus	Vatsatuntemus sopii hippokampuksesta alkavaan kohtaukseen
	Deja vu (outo tuntemus aiemmin koetusta tilanteesta)	Jamais vu (outo vieraudentuntu) voi myös olla epileptinen aura
	Hajutuntemus	Hajutuntemuksen kesto on tyypillisesti n. 30 sekuntia
Otsalohko	Klooniset nykinät (voivat vaihtaa paikkaa - ns. Jacksonian march) tai tooninen epäsymmetrinen asento (miekkailuasento - fencing posture)	Alku usein yöllä, lyhytkestoisuus (n. 30 sekuntia) tyypillistä, liikkeet vastakkaisella puolella kuin epileptinen alue
Päälaenlohko	Tuntohäiriö	Tuntohäiriö on vastakkaisella puolella epileptistä aluetta
Takaraivolohko	Näköhäiriö	Epileptinen näköhäiriö on "sähköinen", värikäs, lyhytkestoinen ja sisältää pallomaisia kuvioita

Epilepsia - ohimolohkoepilepsia

Paikallisalkuinen epilepsia - Aivojen MK (päivystys pään TT)

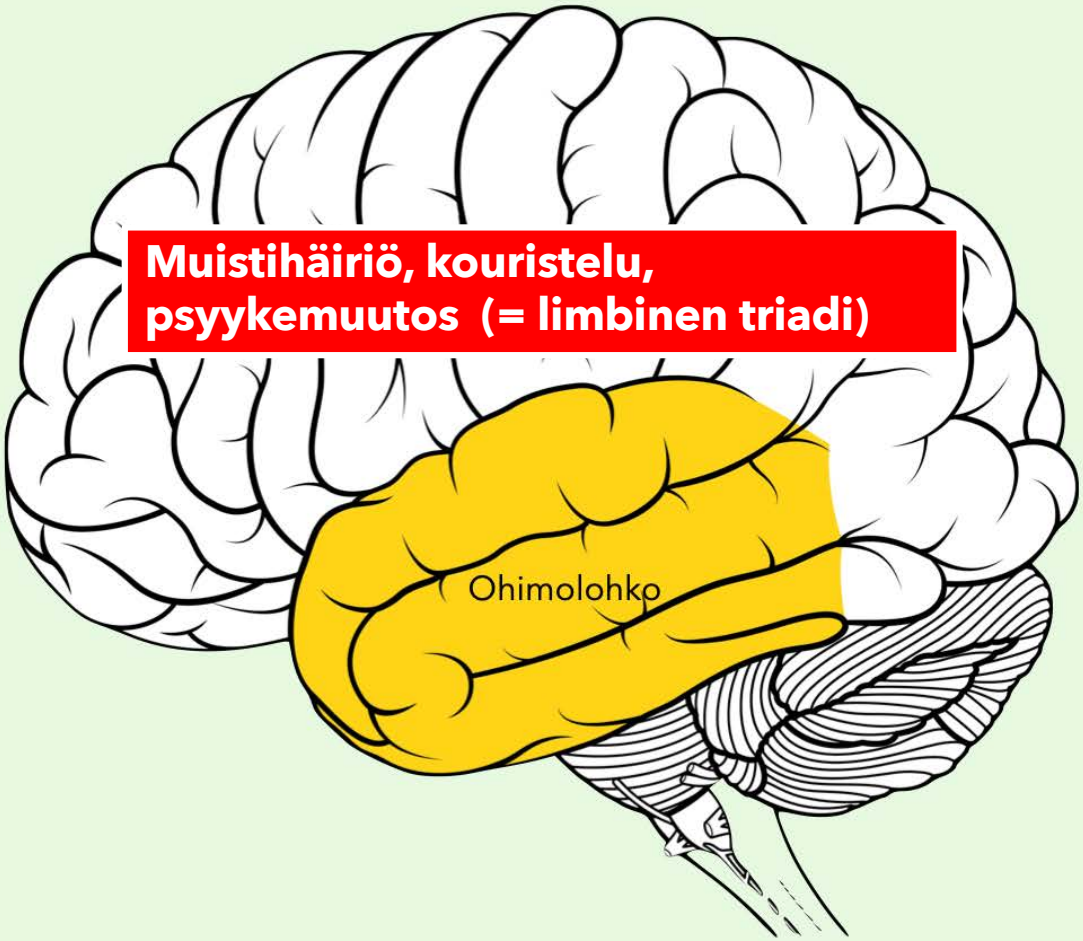

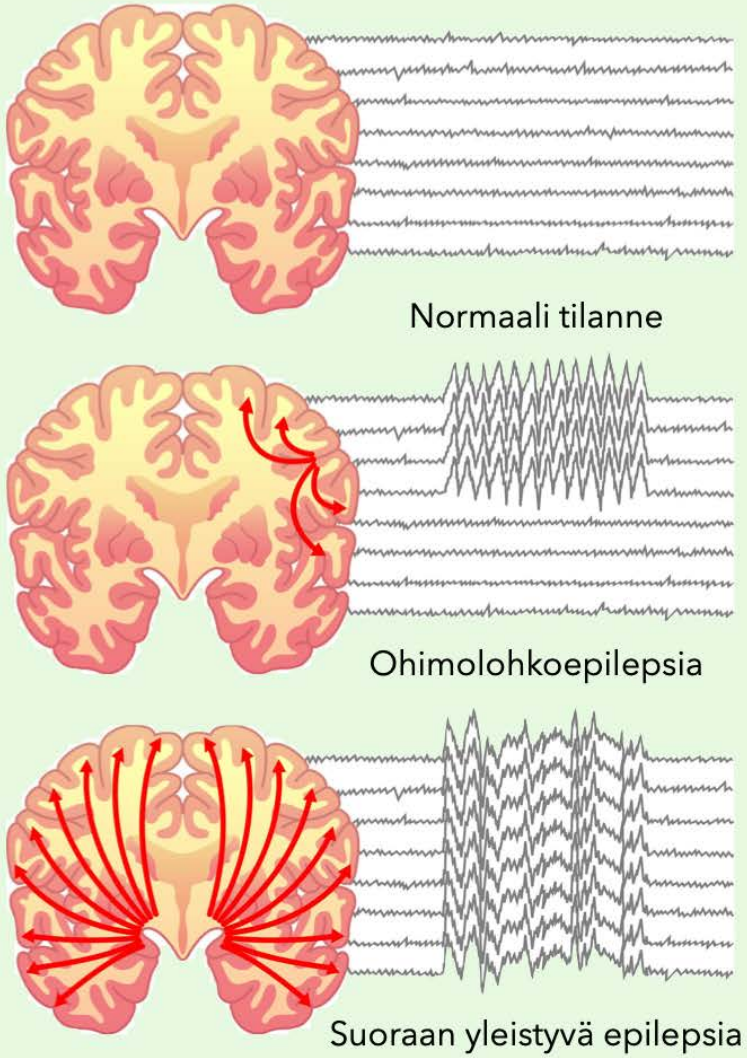

55-vuotias mies, jolla päänsärkyä, kuumetta ja ilmeinen oikean puoleinen kasvohermopareesi

Päänsärky ja kasvohermopareesi

Aiemmin terve. Luontoihminen. Matkustellut kesän aikana Turun saaristossa ja Ahvenanmaalla

Borrelioosin oireet ja löydökset

Potilas oli saanut punkin puremasta borrelioosin

Lab + MK + likvori

Borrelioosi	Aikajänne	Oireisto	Huomio
Aikainen paikallinen vaihe	Muutama päivä - 4 - 5 viikkoa punkin pureman jälkeen	Erythema chronicum migrans - ihottuma	Esiintyy n. 80% potilaista
			Liitännäisoireina mm. väsymys, sairauden tuntu, päänsärky, kolotukset, imusolmukkeiden suurentuminen
Aikainen levinnyt vaihe	Viikoista kuukausiin punkin pureman jälkeen	Sydänlihaksen tulehdus (kardiitti)	Esiintyy n. 1% potilaista, mm. johtumishäiriö, kardiomyopatia, myoperikardiitti
	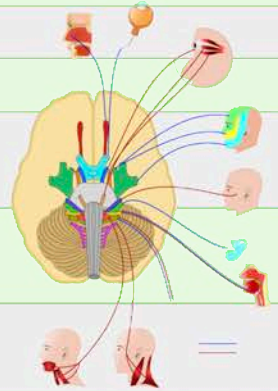	**Meningiitti**	Neurologisia oireita on n. 15% potilaista
		Aivohermopareesi	Yleisin **kasvohermohalvaus**, joka voi olla molemminpuolinen
		Ääreishermoston neuropatia	Tyypillinen myös **hermojuuritulehdus** (radikuloneuriitti)
		Harvoin selkäydin- tai aivotulehdus (myeliitti tai enkefaliitti)	
		Tuki- ja liikuntaelinten oireet: vaeltava paikkaa vaihtava nivelkipu	Esiintyy n. 60% potilaista
	Aivohermot	Muita oireita: imusolmukesuurentumat	Myös silmä-, maksa-, munuaismuutokset mahdollisia
Myöhäinen krooninen vaihe	Kuukausista vuosiin punkin pureman jälkeen	Krooniset tuki- ja liikuntaelinten oireet: niveltulehdukset	Esiintyy n. 60% potilaista, vaeltavia paikkaa vaihtavia nivelkipuja ja - tulehduksia, usein polvessa
		Kognitiivisia ja psyykkisiä häiriöitä (enkefalopatia)	**Myös krooninen neuropatia, ataksia, selkäytimen tulehdus mahdollisia**
		Ihomuutoksia: – acrodermatitis chronica atrophicans,	Myös sclerodermaa muistuttavia Ihottumia

Borrelioosin aiheuttaa punkinpuremasta ihmiseen pääsevä spirokeettabakteeri Borrelia burgdorferi. Taudinkuvassa on paljon samaa kuin kupassa (syfilis), jonka aiheuta toinen spirokeetta Treponema pallidum - Linden Hu. Clinical manifestations of Lyme disease in adults. UpToDate.com

49-vuotias nainen. Äkisti vasen käsi mennyt heikoksi sauvalenkillä. Puheessa tai vasemmassa alaraajassa ei mitään poikkeavaa.
Oire kesti 12 minuuttia ja hävisi sitten kokonaan

Vasemman käden hetkellinen heikkous

Sairaushistoriassa diabetes, verenpainetauti, sydämen vajaatoimintaa, eteisvärinä , johon varfariinihoito

TIA:n tutkimuskaavio 2020

TIA

Motorinen
Sensorinen
Visuaalinen

Välittömästi
ASA 300 mg
Suun kautta

Iskemian osoitus: MK-DWI
TT jos ei MK - mahdollisuutta (sulkee pois verenvuodon)

Perustutkimukset - Lab: PVK, CRP, Gluk, K, Na, Krea, APTT, TT

Etiologian selvittely (1): kaula - ja aivosuonten kuvantaminen - UÄ, TT - angio, MK - angio

TIA kestää yleensä < 60 min

Tutkimukset päivystyksessä tai
TIA - poliklinikalla (< 24 tuntia)

Etiologian selvittely (2): sydäntutkimukset: EKG
Jos perussyy ei ole muilla tutkimuksilla selviä - sydämen rakenteellinen tutkimus (ECHO) ja sydämen rytmin pitkäaikaisseuranta (Holter)

TIA:n kesto on sekunteja - minuutteja n. 10 - 12 min (mediaani)

Vaskuliittiepäilyssä (3) CRP ja LA (ohimovaltimotukosepäily)

Tukostaipumusepäily (4)- hyytymistaipumuspaketti (P-Trombot)

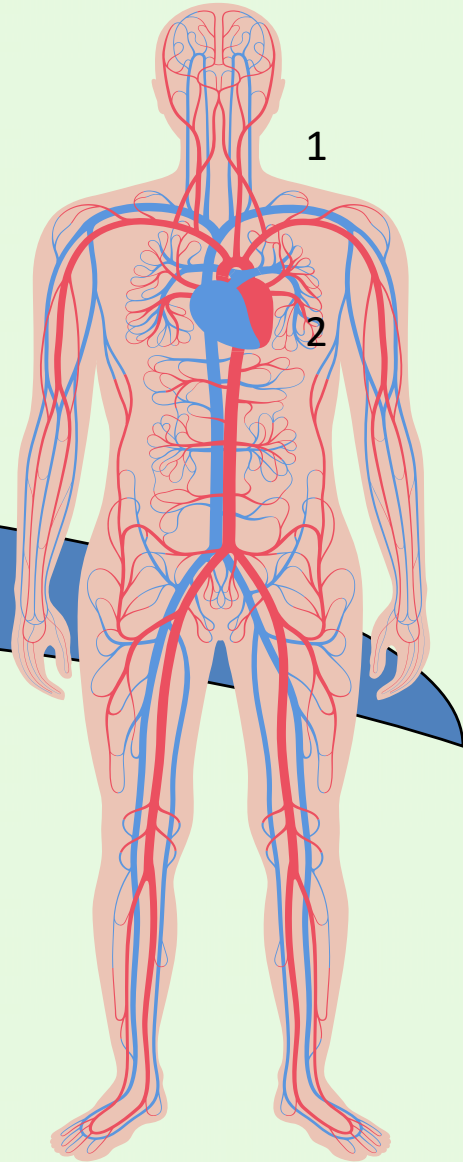

TT = tietokonetomografia, MK = magneettikuvaus, DWI = Diffusion weighted Imaging

Amarenco P. Transient Ischemic Attack. N Engl J Med. 2020;382(20):1933-41.