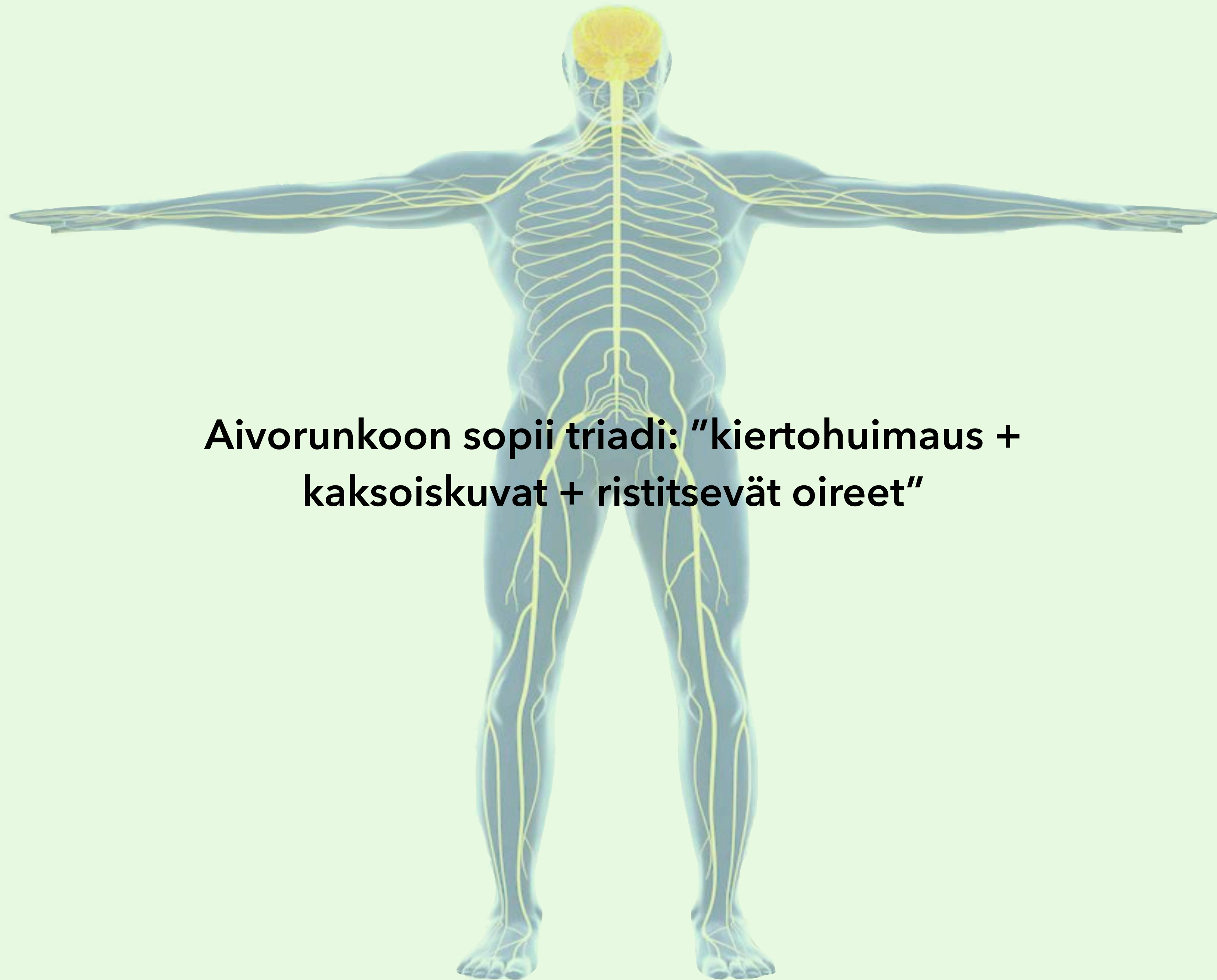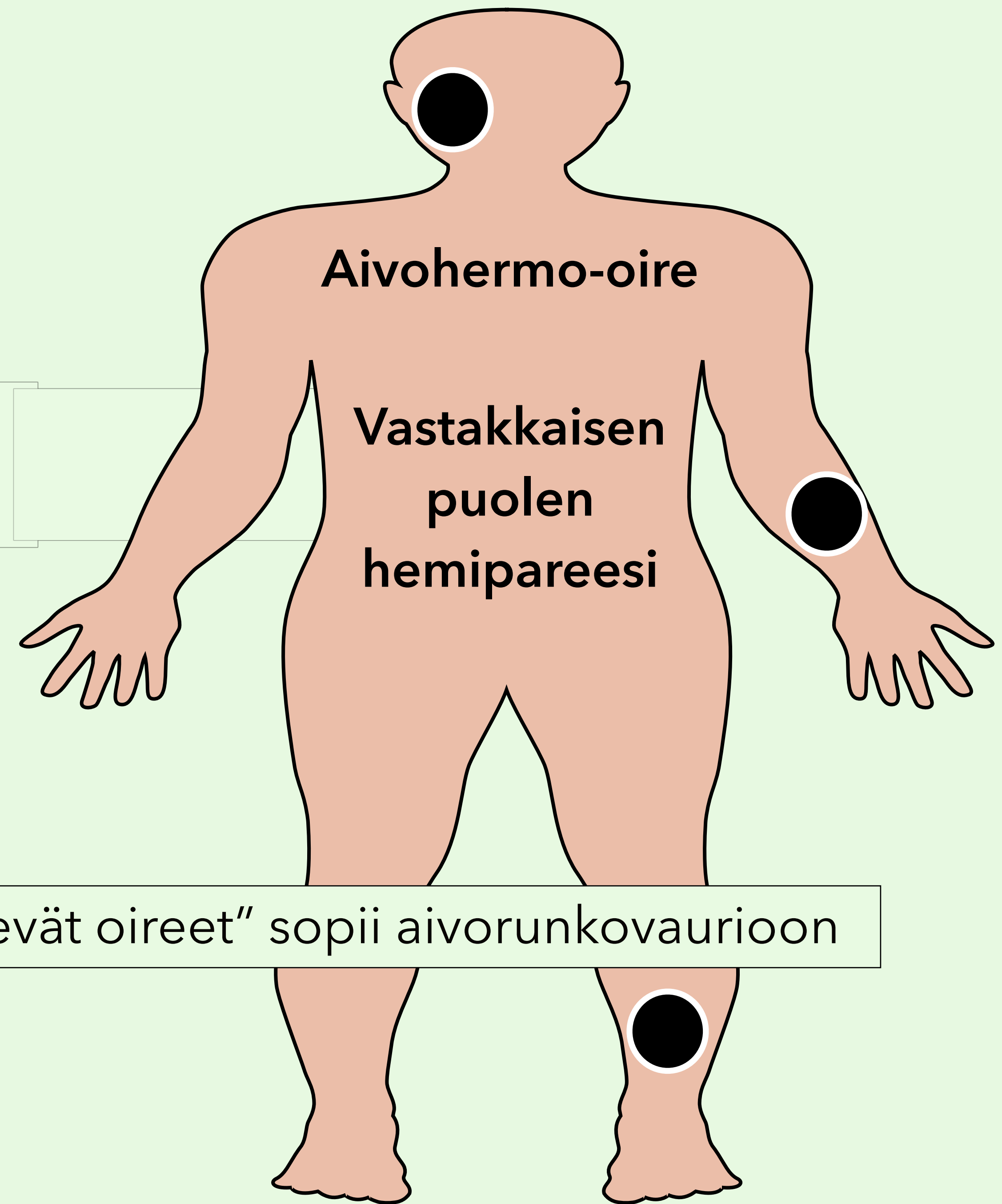
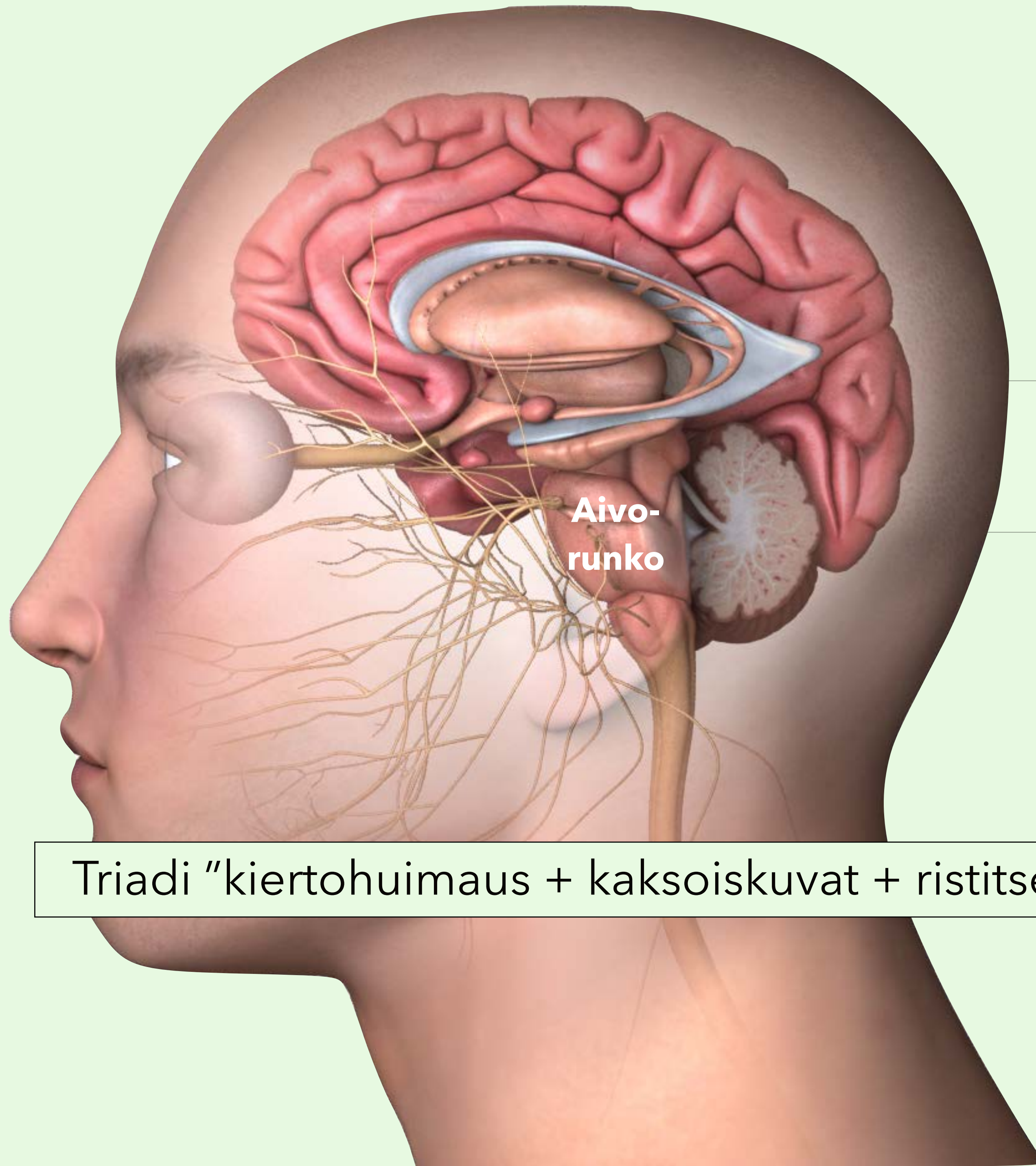




**Aivorunkoon sopii triadi: "kiertohuimaus +  
kaksoiskuvat + ristitsevät oireet"**



Triadi "kiertoahuimaus + kaksoiskuvat + ristitsevät oireet" sopii aivorunkovaurioon

Aivorunkovaurion kliininen kuva	Oire tai statuslöydös	Selitys tai huomio
<b>Yhdistelmä pitkien ratojen, aivohermo- ja pikkuaivo-oireita</b>	Toispuolihalvaus (hemipareesi), laajassa vauriossa neliraajahalvaus (tetrapareesi)	Pitkät radat (pyradimidirata, spinotalaaminen rata) lokalisoivat aivorunkoon, selkäyttimeen tai aivokuorelle
	Toispuoleinen puutos kipu- tai terävätunnossa (hemisensorinen oire)	Spinotalaaminen rata välittää kipu- ja terävätunnon aivorungon läpi aivokuorelle
	Liikkeiden hapuilu (ataksia), kohdistusvapina (intentio tremor), tasapainohäiriö (viivakävelyn vaikeus), silmävärve (nystagmus)	Pikkuaivot välittävät saamansa sensorisen tiedon isoille aivoille aivorungon kautta
<b>Ristitsevät oireet</b>	Esim. toisen puolen kasvojen tuntohäiriö (aivohermo V) ja vastakkaisen puolen hemipareesi tai hemisensorinen oire	Aivohermolöydös yhdistyy vastakkaisen puolen pitkien ratojen oireeseen
	Esim. kasvohermohalvaus (aivohermo VII) ja vastakkaisen puolen hemipareesi tai hemisensorinen oire	Aivohermolöydös yhdistyy vastakkaisen puolen pitkien ratojen oireeseen
	Esim. kaksoiskuvat (aivohermot III, IV, tai VI) ja vastakkaisen puolen hemipareesi tai hemisensorinen oire	Aivohermolöydös yhdistyy vastakkaisen puolen pitkien ratojen oireeseen
<b>Laajan vaurion triadi</b>	Tajuttomuus + reagoimattomuus + hemodynamiikan (mm. verenpaineen säätely) romahtaminen	
<b>Tajuttomuus</b>	Reagoimattomuus, tietoisuuden puute	Aivorungon tajuntaa ylläpitävän verkkojärjestelmän (formaatio reticularis) vaurio
<b>Hengityksen ja verenpaineen säätelyhäiriö</b>	Hengitysvaikeudet, epästabiili hemodynamiikka	Ydinjatkeen (medulla oblongata) hengitys- ja verenkiertokeskusten vaurio
<b>Aivorunkostatuksen muistisäännöt</b>	Aivorunkostatuksen ydin: silmät + kasvot + puhe	Keskushermostoperäinen nystagmus on useammin aivorunko- kuin puhdas pikkuaivo-oire
<b>Silmät</b>	Näköhäiriö - tutki silmät (visus, mustuaiset, silmien liikkeet, näkökentät, silmänpohjat) hyvin	Tutkit tällöin aivorungon yläosan hyvin
<b>Kasvot</b>	Kasvohermohalvaus tai kasvojen tuntohäiriö - tutki kasvot (kasvojen liikkeet - mimiikka, kasvotunto) hyvin	Tutkit tällöin aivorungon keskiosan (aivosillan alue - pons) hyvin
<b>Puhe</b>	Puhe puuromaista (dysartrista) - kuuntele puhetta (ja tutki kieli ja nielu)	Tutkit tällöin aivorungon alaosan hyvin

Aivohermolöydös ilman pitkien ratojen tai pikkuaivojen toimintavaurion merkkejä viittaa aivohermon perifeerisen osan vaurioon SA-tilassa (subaraknoidaalitila) tai sitä perifeerisemmin, ei aivorungossa. Hemipareesi tai hemisensorinen oire ilman aivohermo- tai pikkuaivolöydöksiä viittaa selkäytimen tai isoaivohemisfääriin vaurioon.

A photograph of two runners from behind on a dirt path during a sunrise or sunset. The scene is hazy and backlit by the sun. The runner on the left is labeled 'Anamneesi' and the runner on the right is labeled 'Status'.

Anamneesi

Status

Aivorunko-oireiden selvittelyssä anamneesin ja statuksen merkitys korostuu