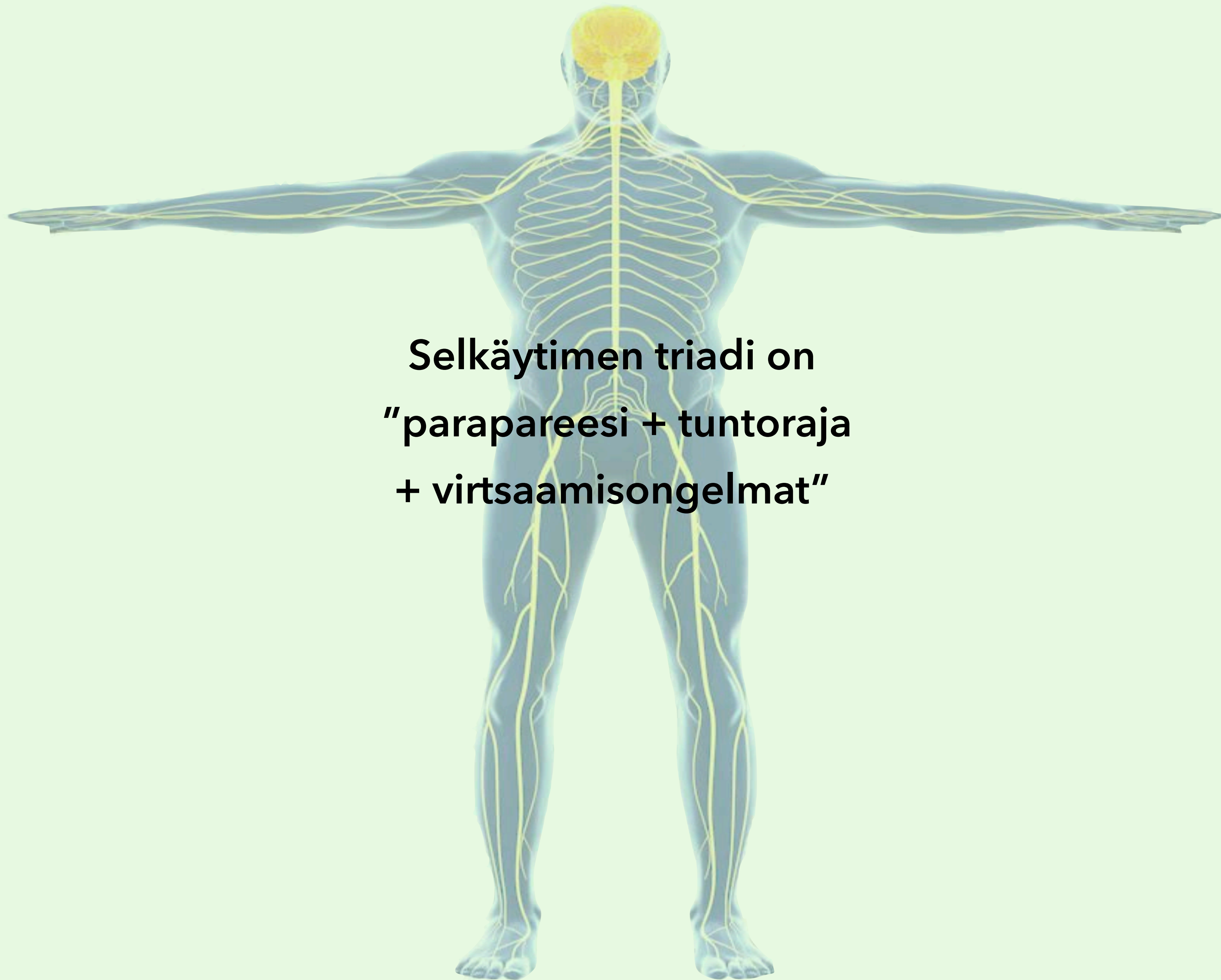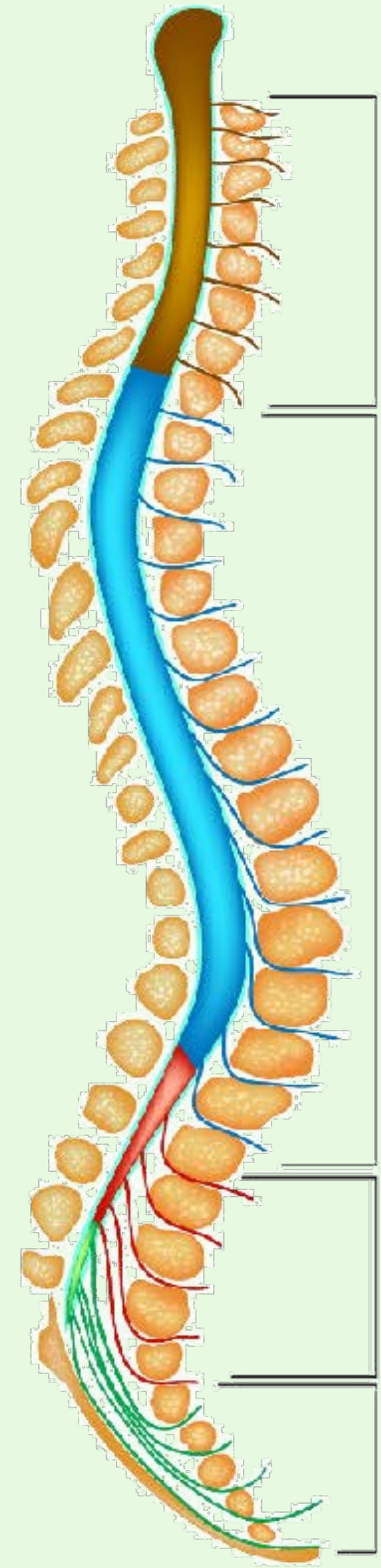




**Selkäytimen triadi on
"parapareesi + tuntoraja
+ virtsaamisongelmat"**

Selkäydinoireyhtymä	Motoriikka	Sensoriikka	Virtsarakon toiminta	Aiheuttaja
Poikkileikkautuminen (transsektio)	Neliraaja- tai alaraajahalvaus (tetra- tai parapareesi) Molemminpuolinen halvaus vaurioalueen alapuolella	Tuntoraja Kaikkien tuntokvaliteettien puutos rajan alapuolella	Rakon toimintahäiriö (virtsaretentio)	Trauma, verenvuoto, epiduraalinen märkäkeräymä, selkäytimen tulehdus, transversaalimyeliitti, epiduraalinen etäpesäke
Puhdas motorinen	Halvaus	Ei tuntehäiriötä	Ei rakon toimintahäiriötä	Poliomyeliitti, ALS, HTLV-1, synnynnäinen spastinen paraplegia, West Nile virus-infektio, lathyrismi
Sentraalinen kaulaytimen alueella	Yläraajavoittainen halvaus	Segmentaalinen terävä-, kipu- ja lämpötunnon puutos	Rakon toimintahäiriö (virtsaretentio)	Syringomyelia, selkäytimensisäinen kasvain, trauma (akuutti kervikaalinen spondyloottinen myelopatia)
Dorsaalinen	Vaihteleva lihasheikkous	Asento - ja värinätunnon puutos	Vaihteleva	Syfilis (tabes dorsalis), Friedreichin ataksia, B12-vitamiinin puutos (subakuutti kombinoitu degeneraatio), AIDS-myelopatia, epiduraalinen etäpesäke, vaikeat kaularankakulumat (kervikaalinen spondyloottinen myelopatia), multippeliskleroosi
Ventraalinen (arteria spinalis anterior-oireyhtymä)	Alaraajahalvaus (parapareesi) Molemminpuolinen alaraajahalvaus	Terävä, kipu- ja lämpötunnon puutos Ei asento- tai värinätunnon puutosta	Rakon toimintahäiriö (virtsaretentio)	Selkäytimen infarkti, välilevytyrä, sädeaurio, HTLV-1
Brown-Sequard	Vaurionpuoleinen halvaus	Vaurionpuoleinen asento- ja värinätunnon puutos Vastakkaisen puolen terävä-, kipu- ja lämpötunnon puutos	Vaihteleva	Trauma (viilto- tai ampumavamma), multippeliskleroosi
Conus medullaris	Alaraajojen lihasheikkous, joka voi olla myös lievä	Ratsupaikka-anestesia	Rakon (ja suolen) velttohalvaus	Välilevytyrä, trauma, kasvain
Cauda equina	Epäsymmetrinen alaraajahalvaus	Epäsymmetrinen laaja-alainen monen hermojuuren säteilykipu ja tuntopuutos	Virtsarakon toimintahäiriö	Välilevytyrä, tulehdus lukinkalvossa (arachnoiditis), kasvain, lannerangan ahtauma (lumbaalinen spinaalistennoosi)

Ylempi motoneuroni

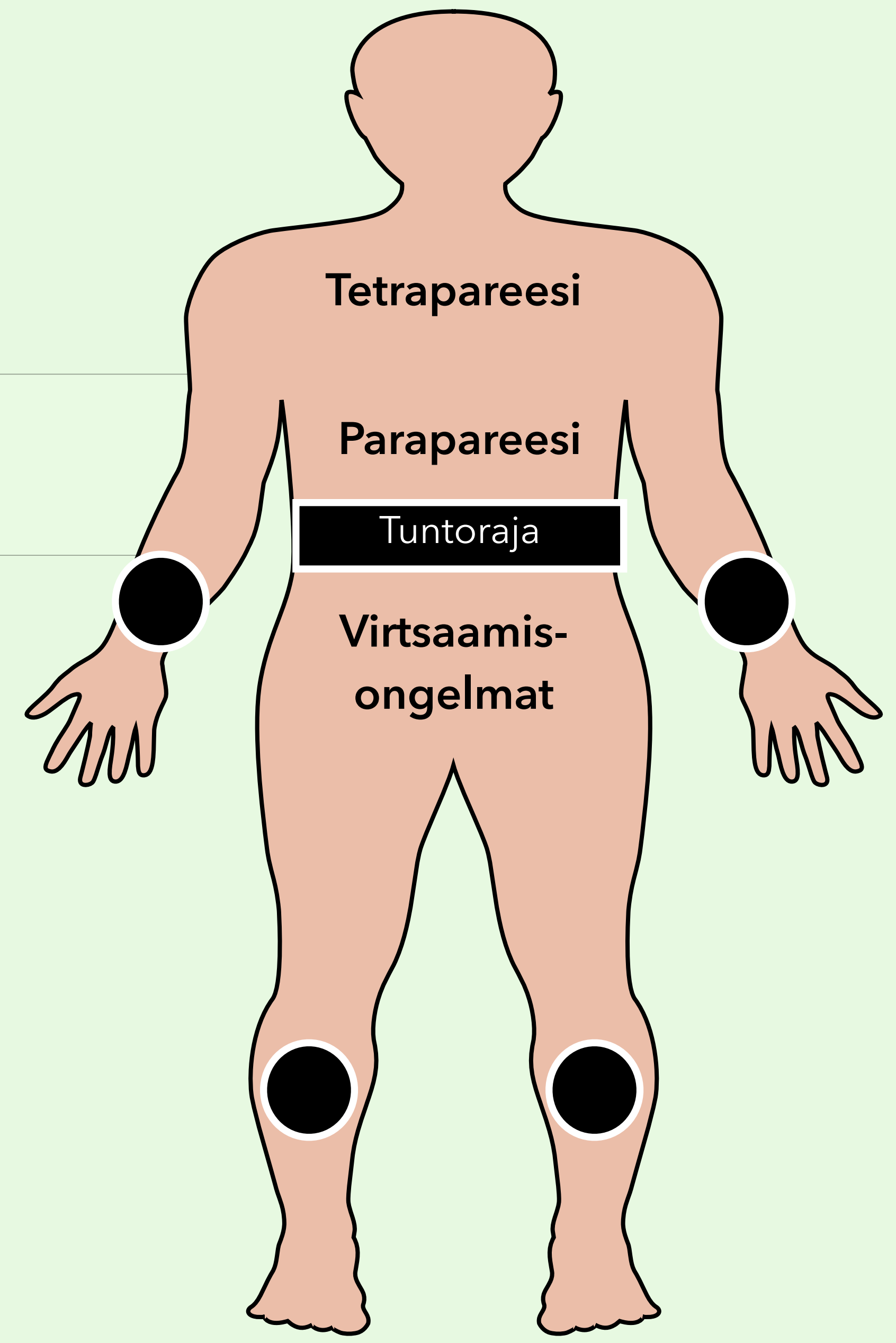
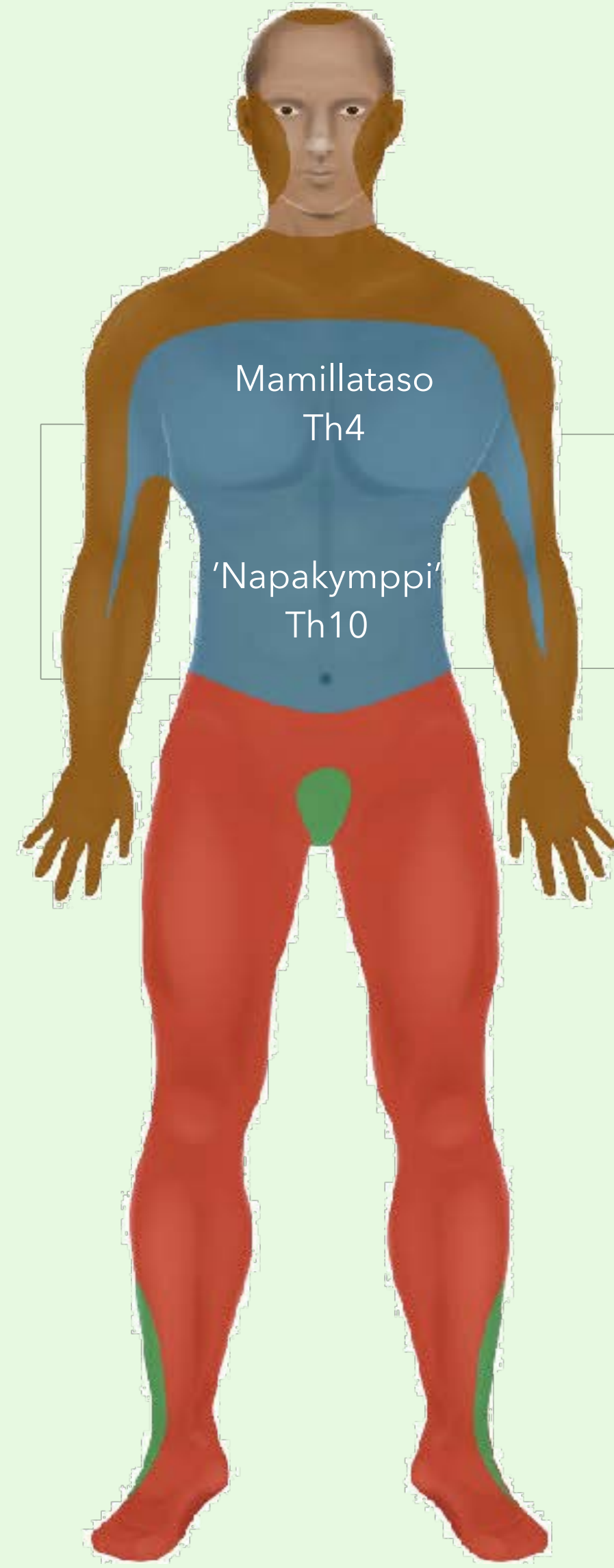
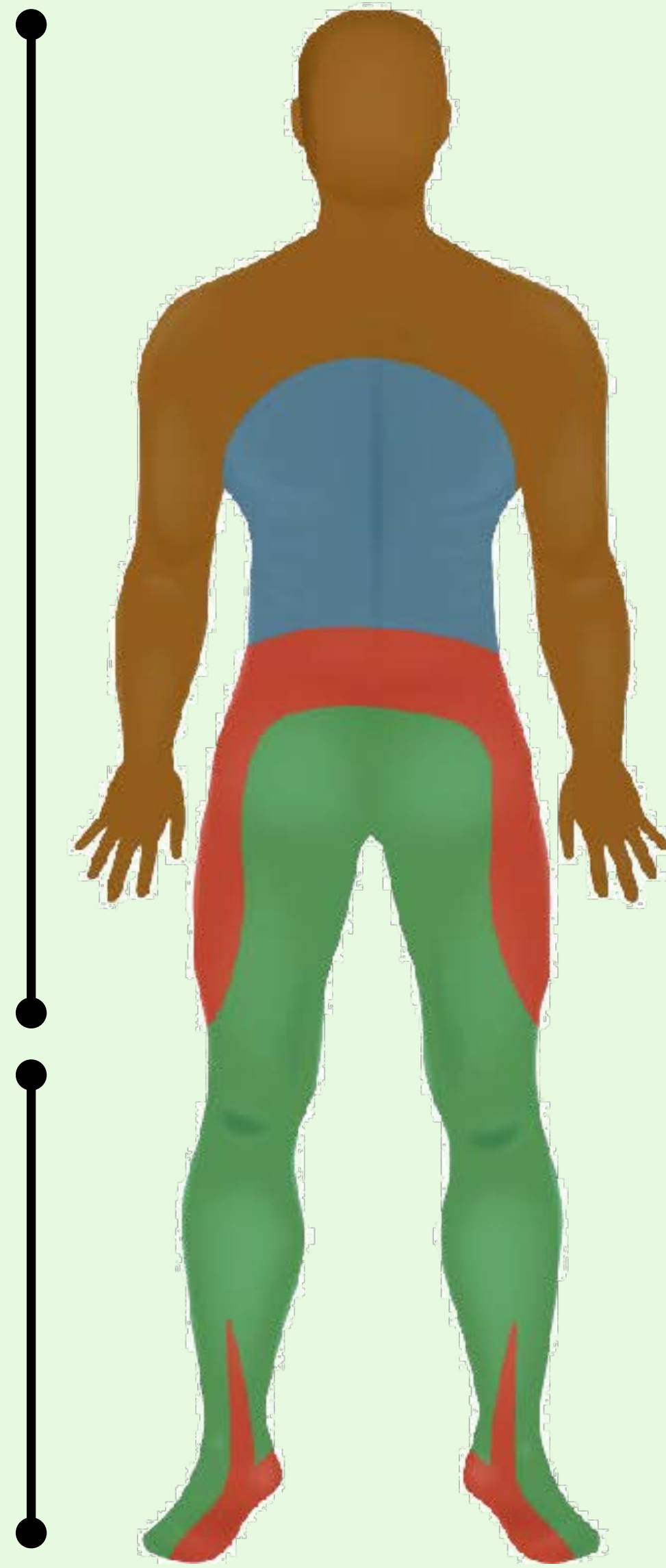


Cervical nerves
(C1-8)

Thoracic nerves
(T1-12)

Lumbar nerves
(L1-5)

Sacral nerves
(S1-5)



Alempi motoneuroni

Neurologiset tasot

Isoaivot - aivokuori

Isoaivot - pyramidirata

Isoaivot - syvä valkea aine

Isoaivot - tyvitumakkeet

Aivohermot ja aivorunko

Pikkuaivot

Selkäydin

Hermopunos

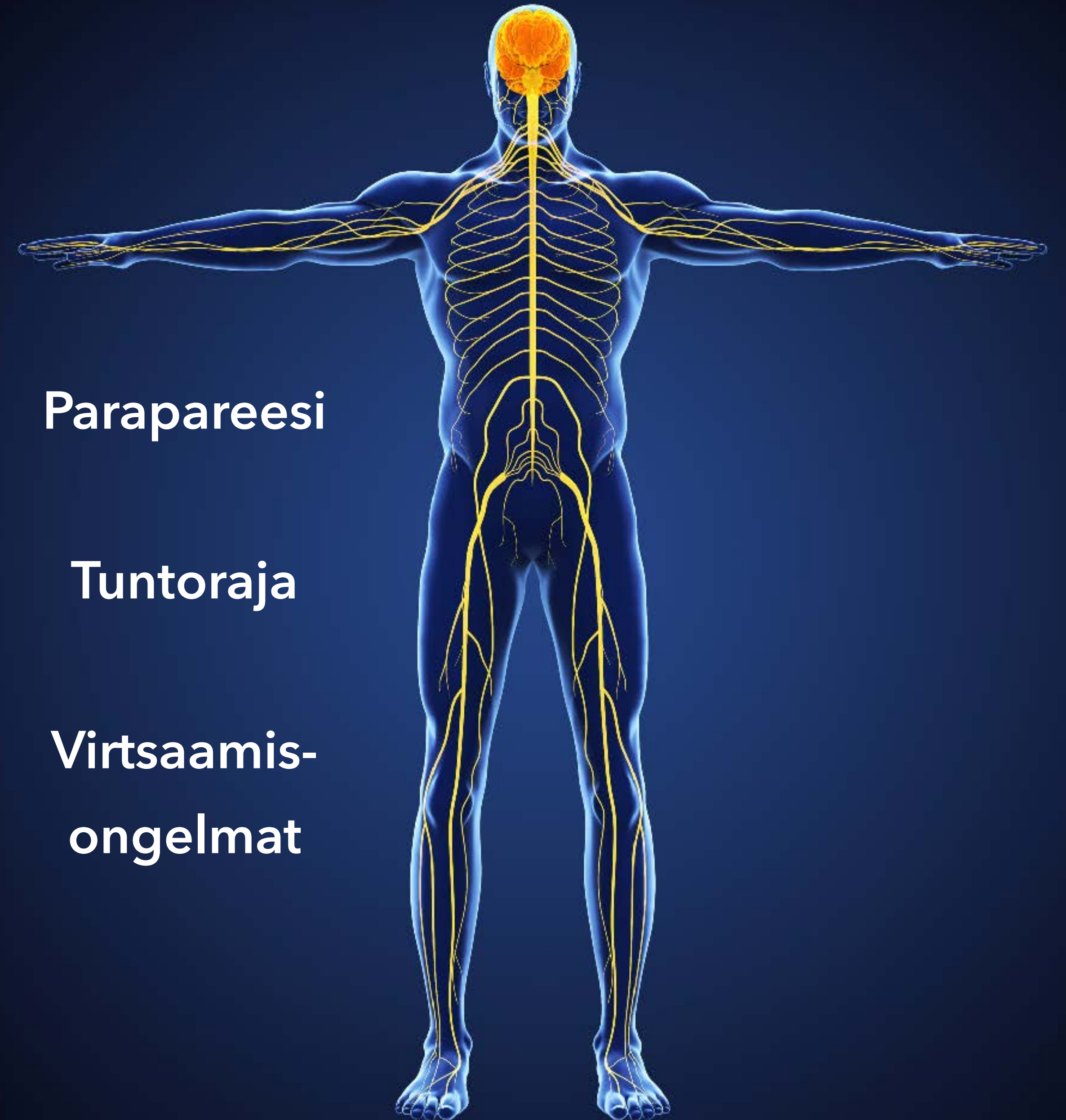
Hermojuuri

Ääreisherma

Hermolihasliitos

Lihask

Autonominen hermosto



Parapareesi

Tuntoraja

Virtsaamis-
ongelmat