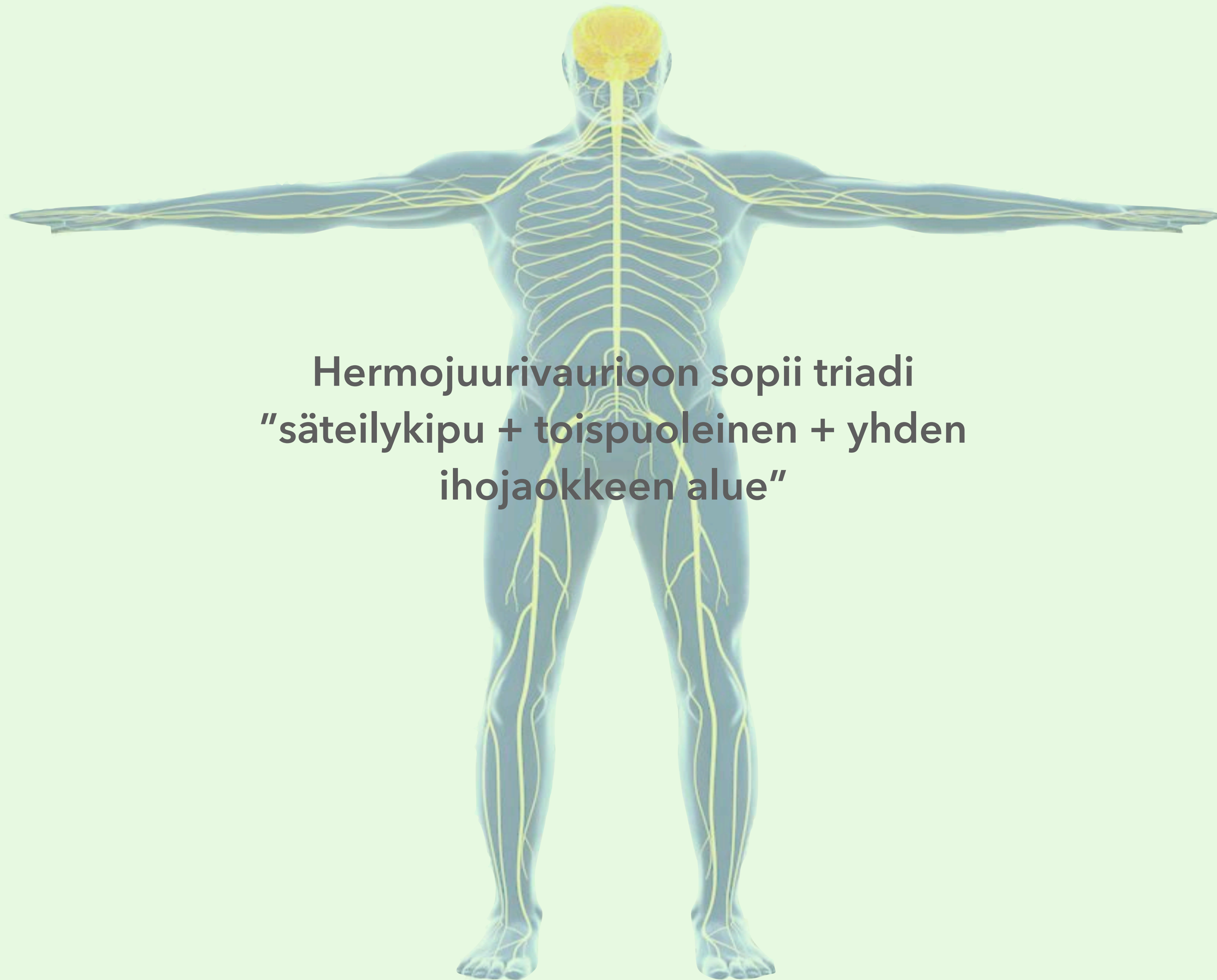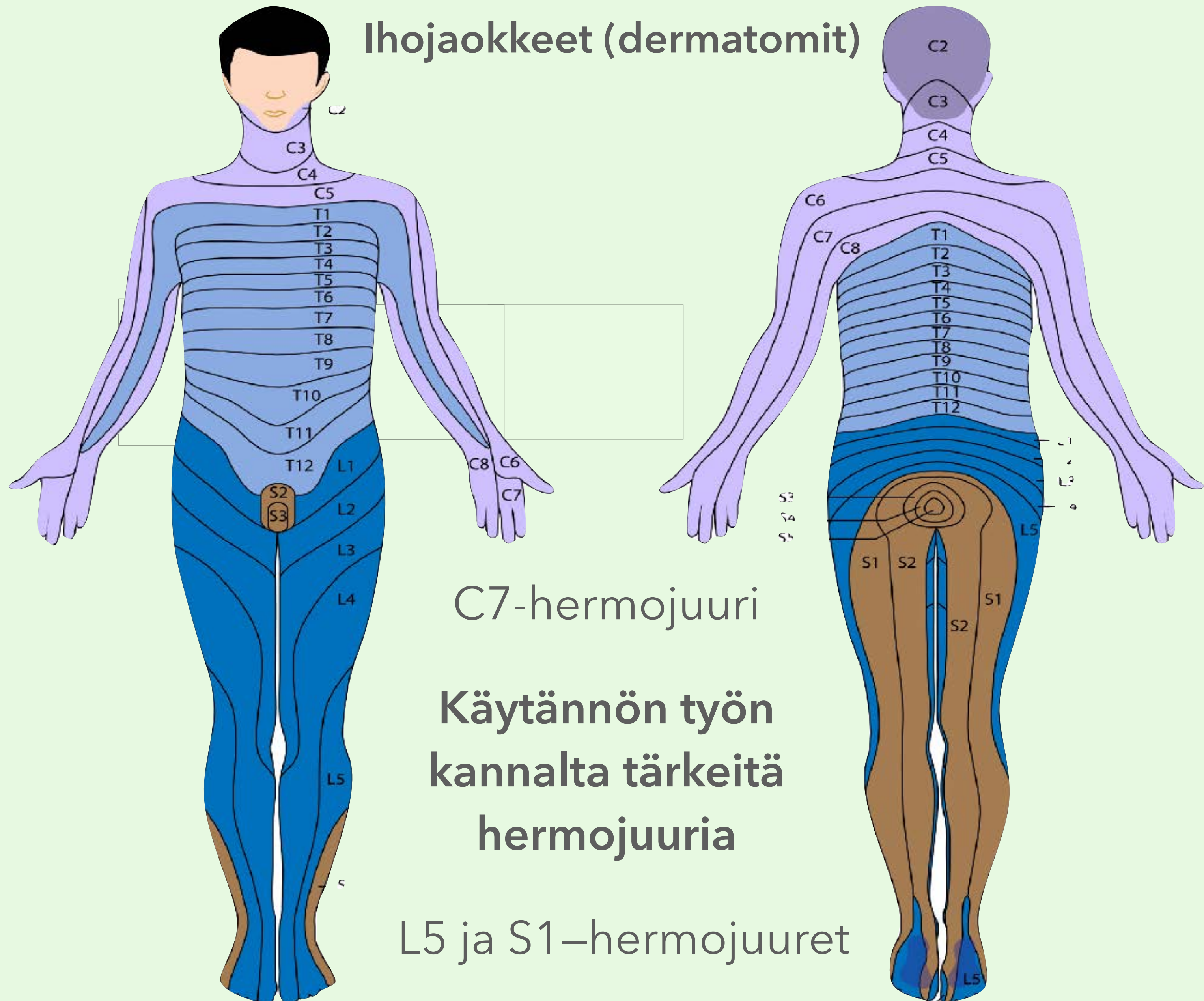




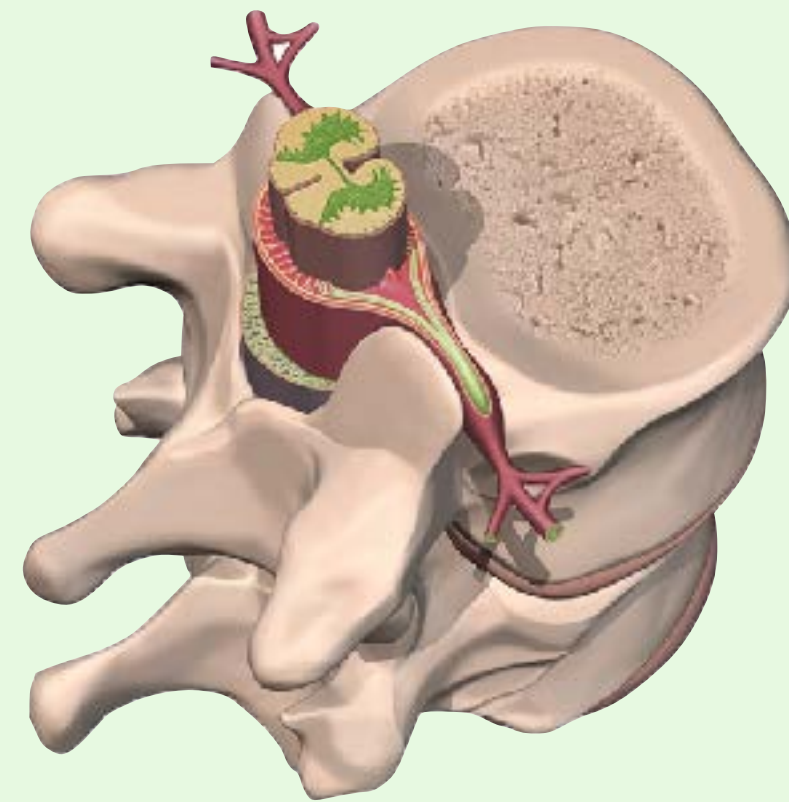
**Hermojuurivaurioon sopii triadi  
"säteilykipu + toispuoleinen + yhden  
ihojaokkeen alue"**



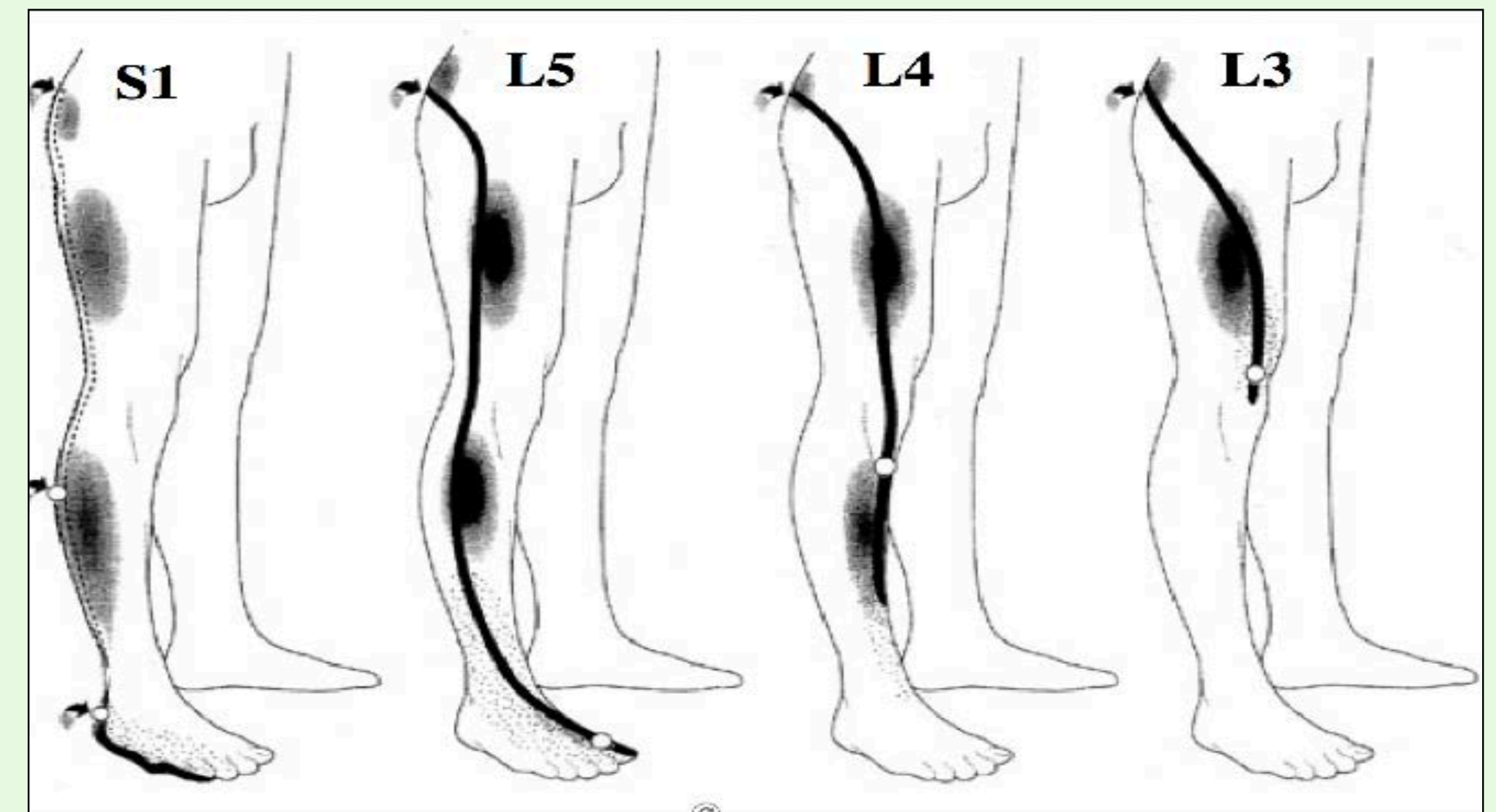
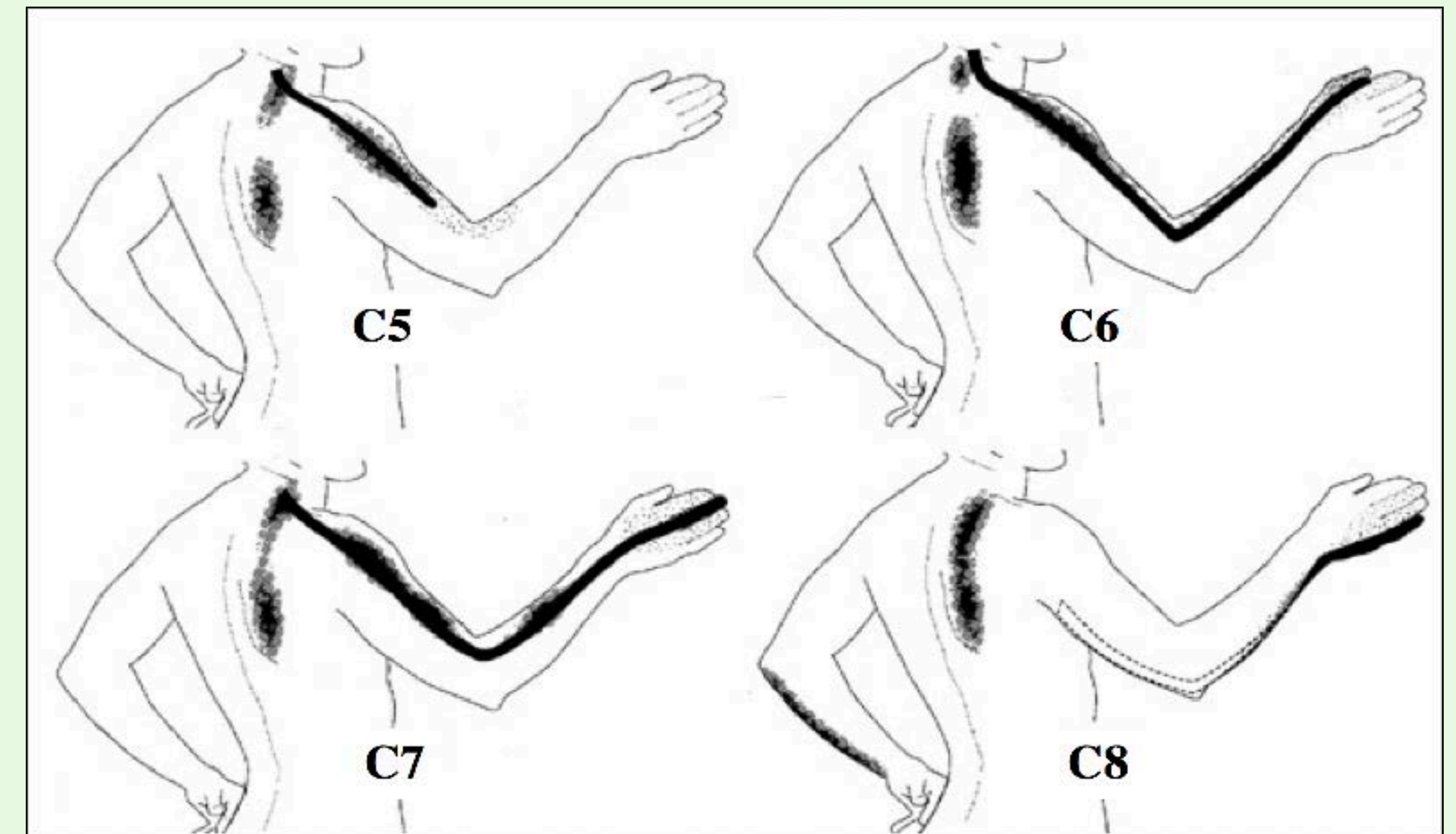
Säteilykipu

+ toispuoleinen

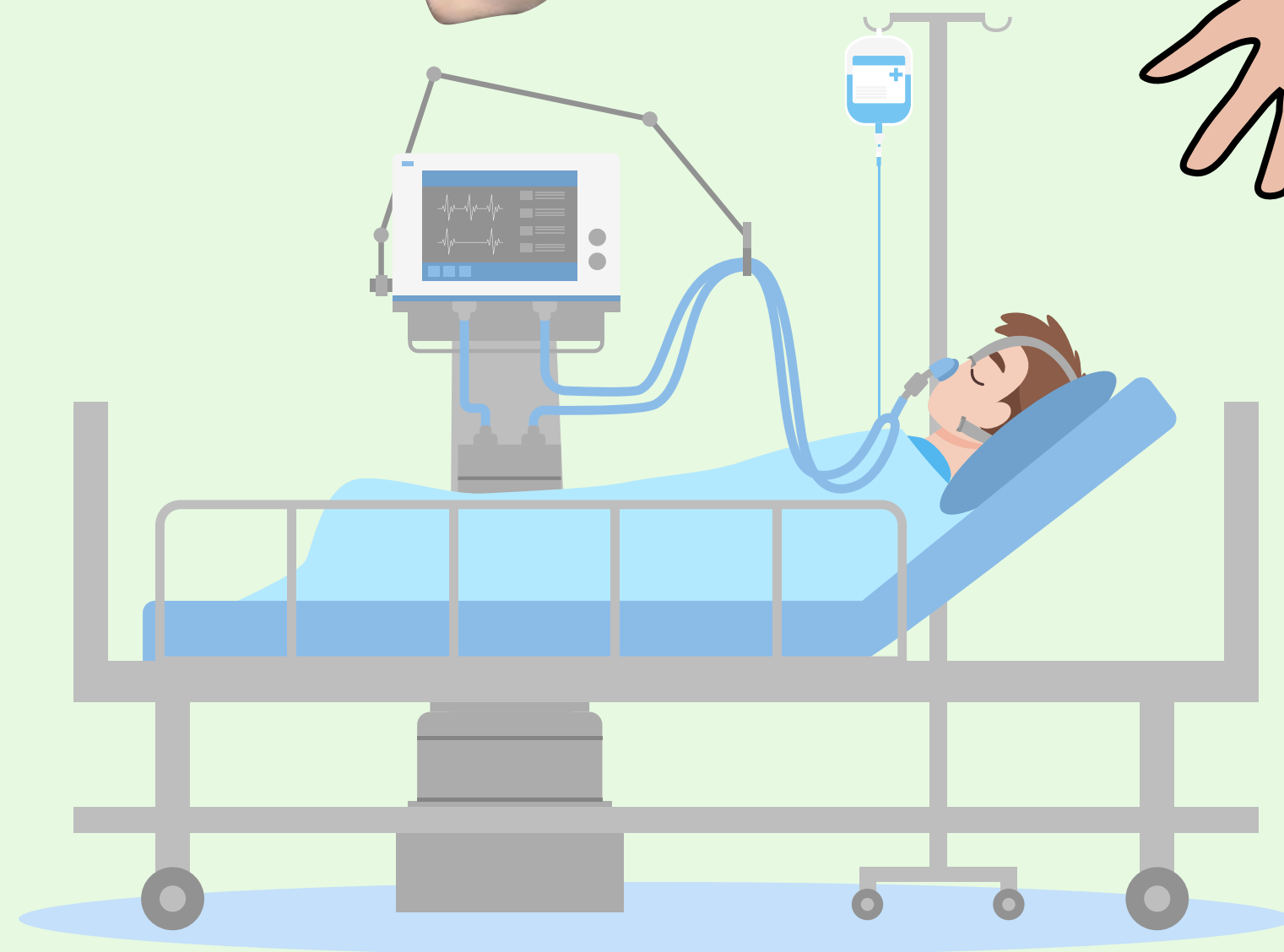
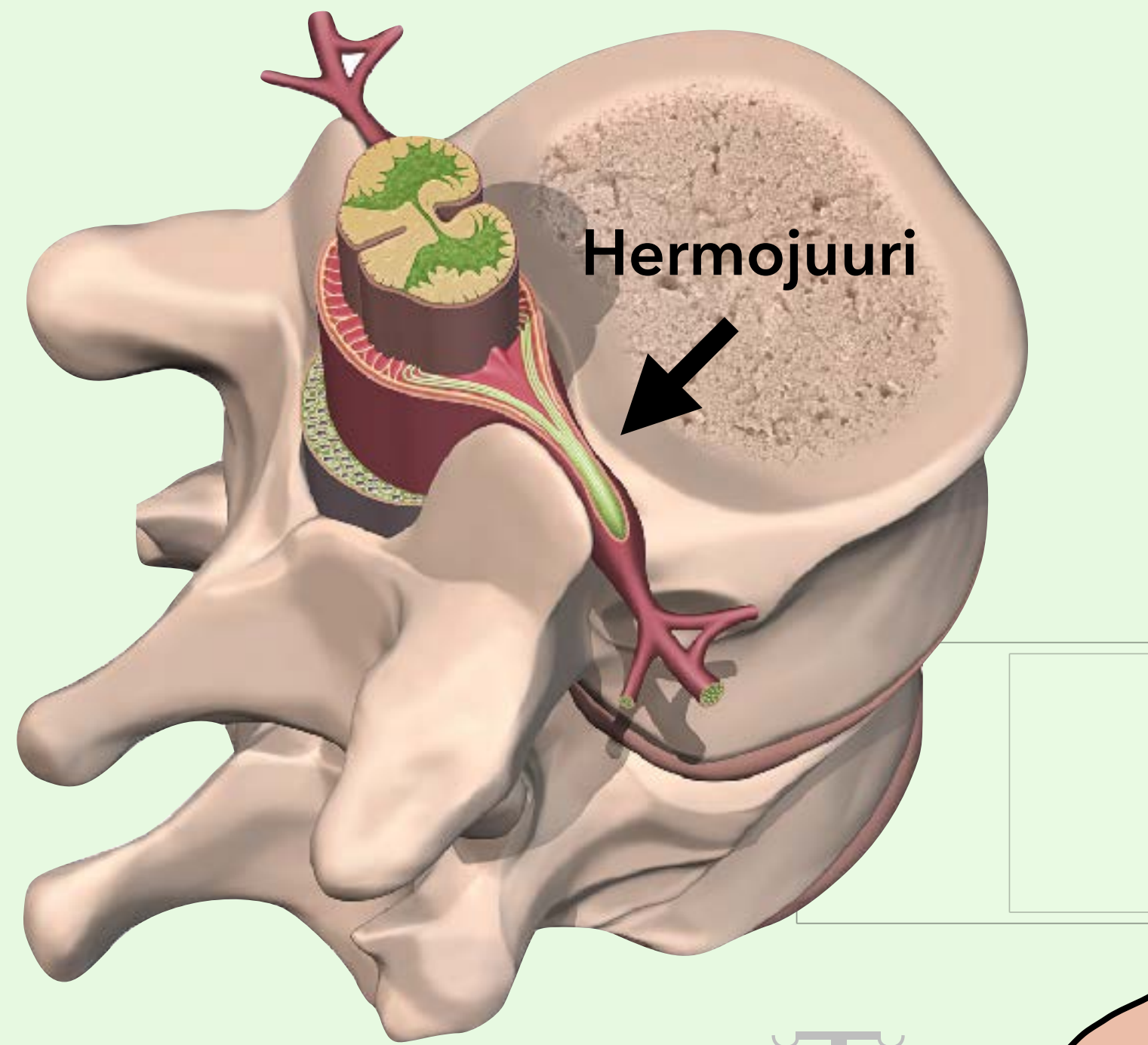
+ yhden ihojaokkeen alue



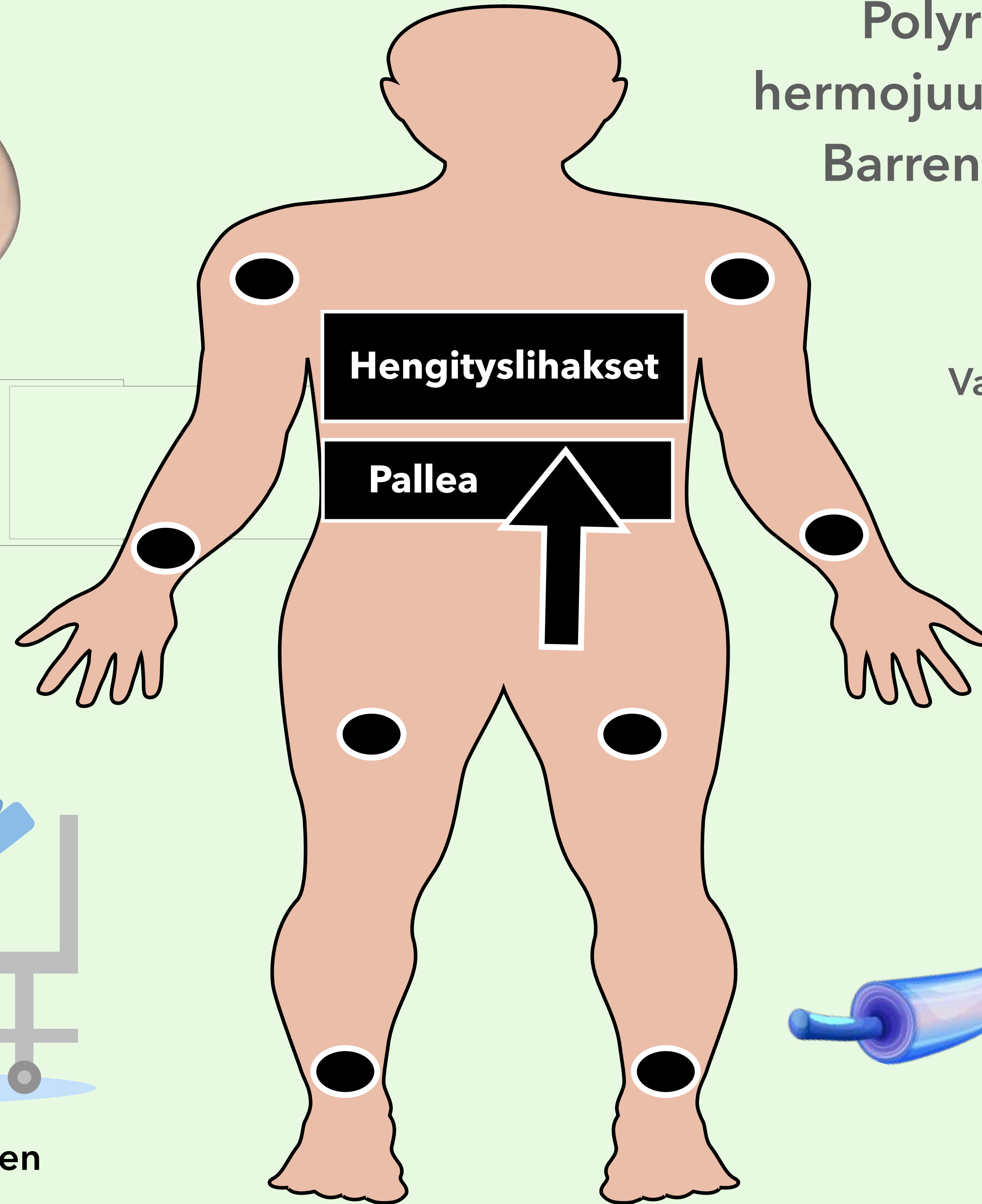
| Hermojuuri | Lihasseikkous  |
|------------|--|
| C5         | Olkavarren loitonnuks (abduktio)   |
| C6         | Kyynärvarren koukistus fleksio, kun ranne on sisäänkierrossa (pronaatio)   |
| C7         | Kyynärvarren ojennus (ekstensio)   |
| C8         | Sormien levitys- ja pinsettiote  |
| L3         | Polven ojennus, lonkan koukistus ja lähennys (adduktio)                    |
| L4         | Polven ojennus   |
| S1         | Varvaskävely, isovarpaan koukistus jalkapohjan suuntaan (plantaarifleksio) |



# Polyradikuliitti (usean hermojuuren vaurio) - Guillain Barren oireyhtymä (GBS)



Hengitysilihasten väsähtäminen



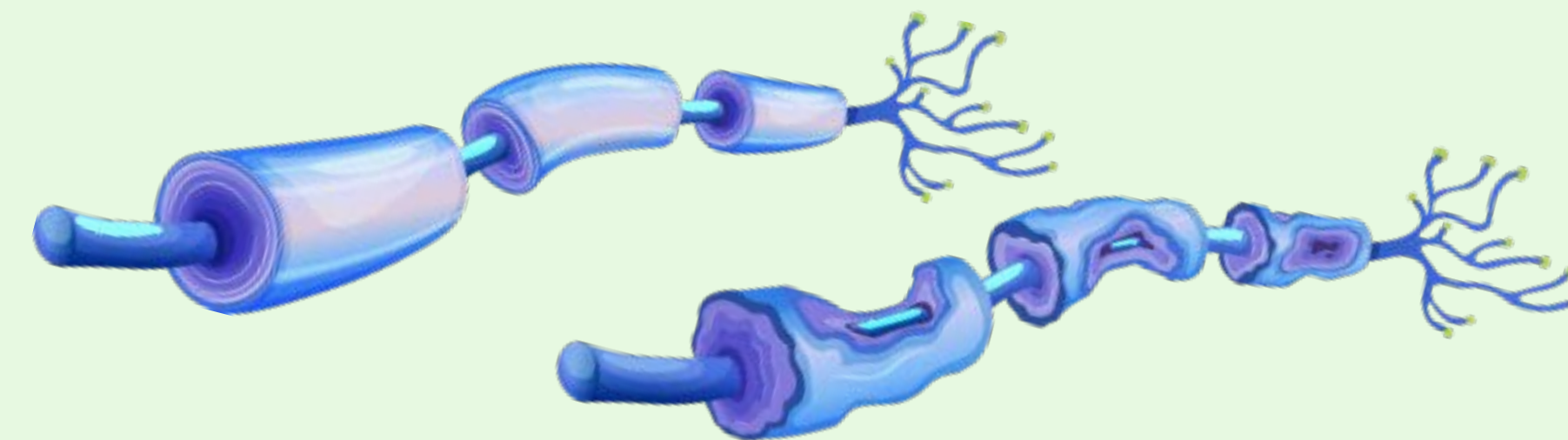
"Nouseva" velttohalvaus

Vaimeat tai puuttuvat refleksit

Tyypillinen likvorilöydös  
"albuminosytolyttinen  
dissosiaatio"

MK: hermojuuret lataavat  
varjoainetta

ENMG: myeliinivaurio



Myeliinivaurio