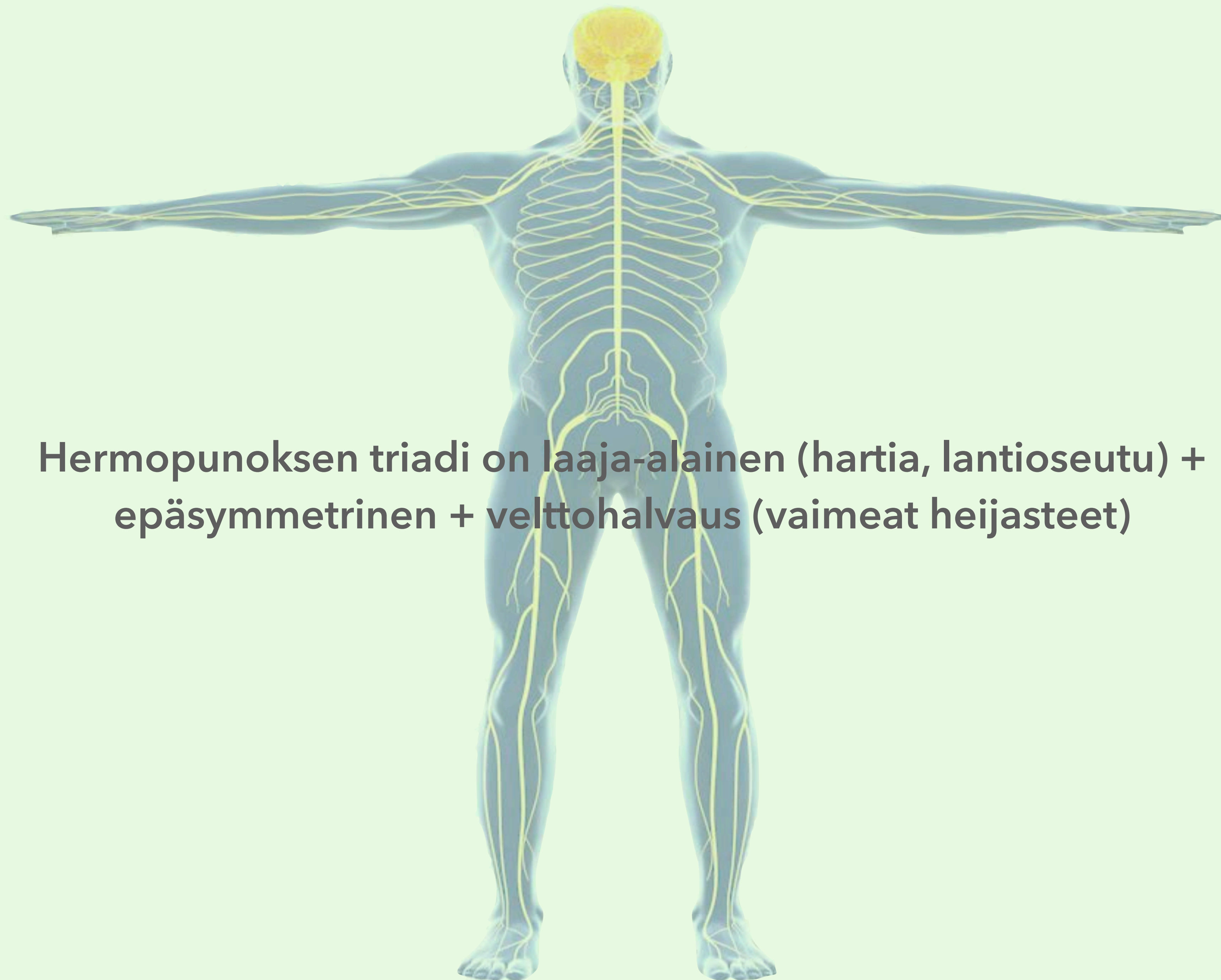



Hermopunoksen triadi on laaja-alainen (hartia, lantioseutu) + epäsymmetrinen + velttohalvaus (vaimemat heijasteet)

Neurologiset tasot

Isoaivot - aivokuori

Isoaivot - pyramidirata

Isoaivot - syvä valkea aine

Isoaivot - tyvitumakkeet

Aivohermot ja aivorunko

Pikkuaivot

Selkäydin

Hermopunos

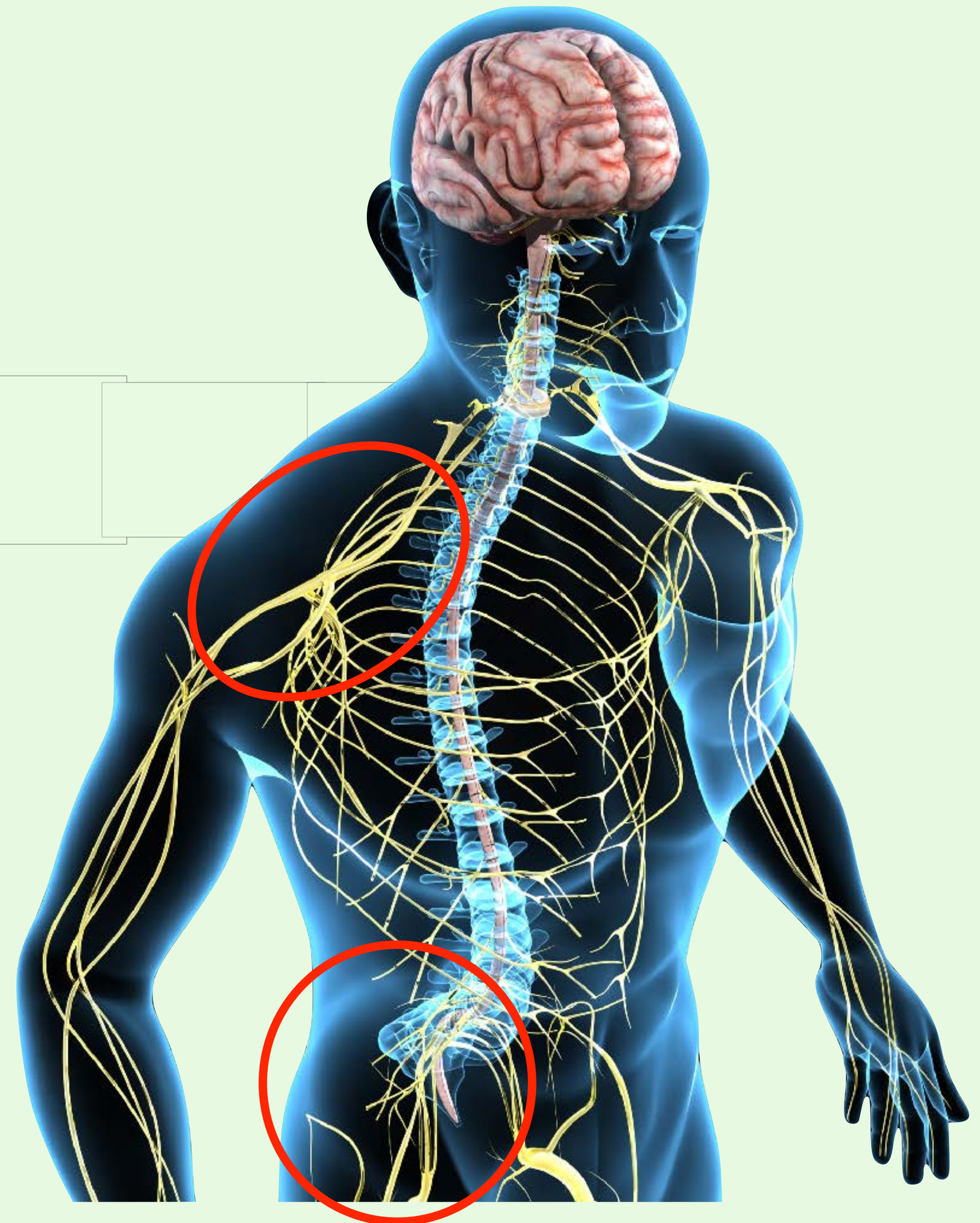
Hermojuuri

Ääreisherma

Hermolihasliitos

Lihask

Autonominen hermosto



Hermopunosvaurio tyyppioireet ja löydökset	Oire	Statuslöydös tai huomio
Laaja-alainen sensorinen ja motorinen ja tuntohäiriö yhden raajan alueella	Tuntohäiriö epäsymmetrinen, paikallinen, raajan kärkiosiin painottuva (distaalinen)	Tuntopuutos kyseisen hermopunoksen hermotusalueella - kts. neurobasket.fi "Ääreishermosto"
	Lihashyökkös epäsymmetrinen, paikallinen, usein raajan kärkiosissa (distaalinen)	Lihashyökkös kyseisen hermopunoksen hermotusalueella - kts. neurobasket.fi - "Ääreishermosto"
Hartiapunoksen vaurio	Laaja sensorinen ja motorinen puutosoire toisen yläraajan alueella	Löydökset eivät selity yksittäisen hermojuuren tai ääreishermon vauriolla
Lannepunoksen vaurio	Laaja sensorinen ja motorinen puutosoire toisen alaraajan alueella	Löydökset eivät selity yksittäisen hermojuuren tai ääreishermon vauriolla
Pitkittänyt tai pysyvä vaurio	Vähitellen kehittyvä lihaksen surkastuma (atrofia) ja faskikulaatiot	Paikallinen lihasatrofia ja lihasten faskikulointi

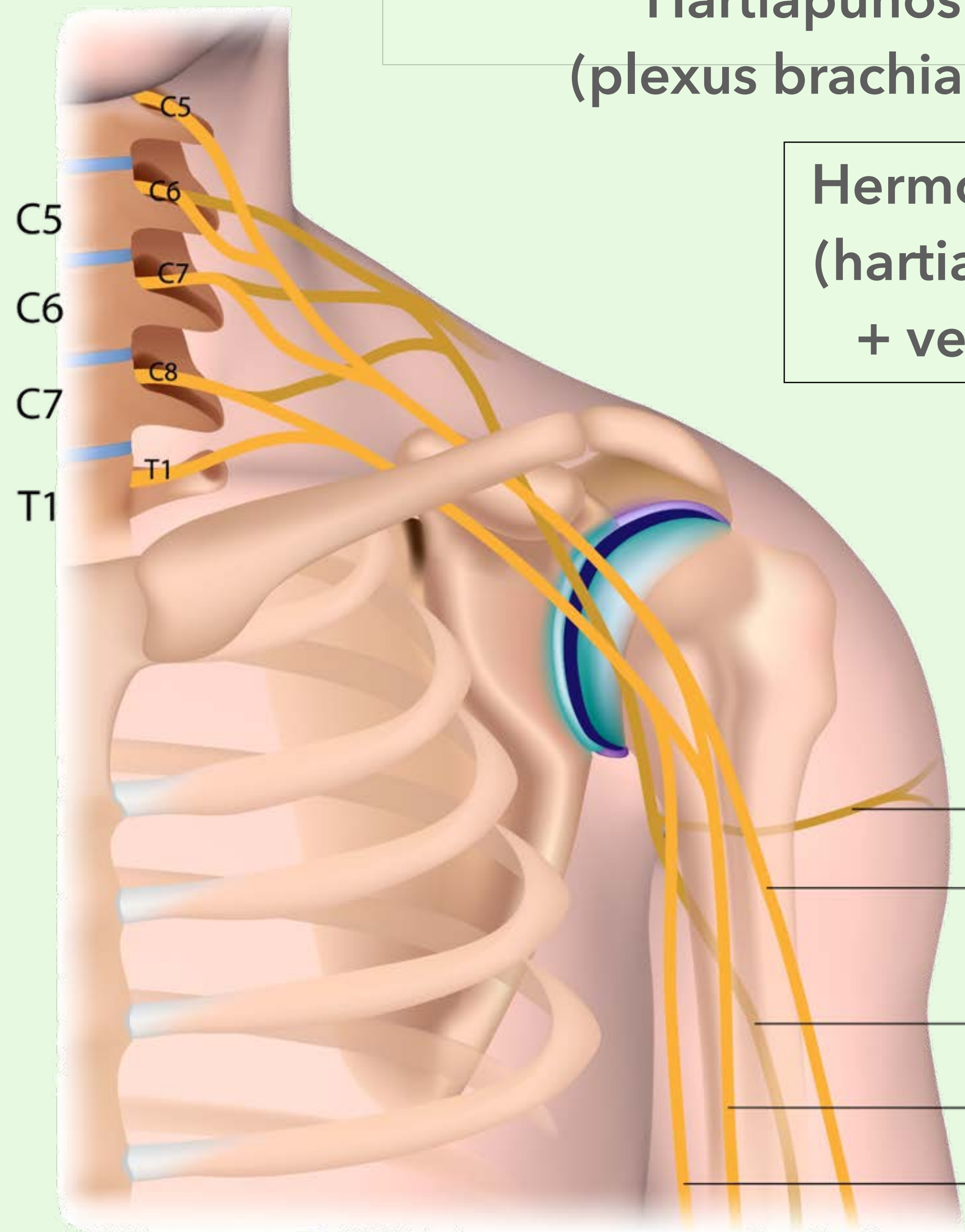
Faskikulaatio = motorisen yksikön tahaton ärsyyntyminen, joka ilmenee lihaksen nykimisenä (elohiirenä).

Hermopunosvaurion perussy voi olla anatominen (TOS-oireyhtymä = thoracic outlet-syndrooma), trauma, verisuoniperäinen (hematooma tai iskemia), inflammaatio, metabolinen (diabetes), kasvain tai sädehoito.

Hartiapunos (plexus brachialis)

Lannepunos (plexus limbo-sacralis)

Hermopunoksen triadi on laaja-alainen
(hartia, lantioseutu) + epäsymmetrinen
+ velttohalvaus (vaimemat heijasteet)



- Axillary nerve
- Musculocutaneous nerve
- Radial nerve
- Median nerve
- Ulnar nerve

