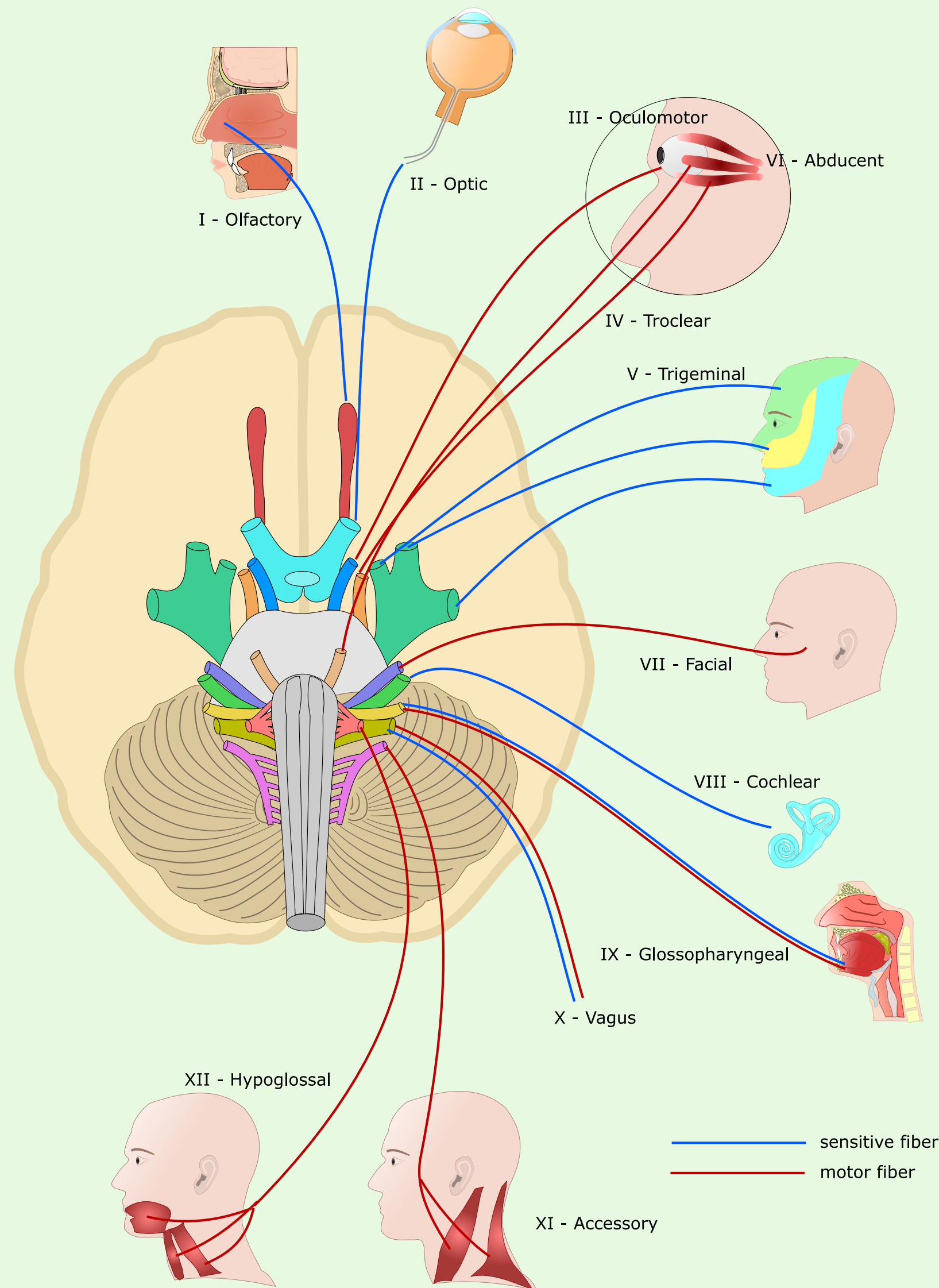


# Aivohermon - V nervus trigeminus - mononeuropatian aiheuttajat



Verisuonikonflikti

Suun alueen leikkaus

Inflammaatio

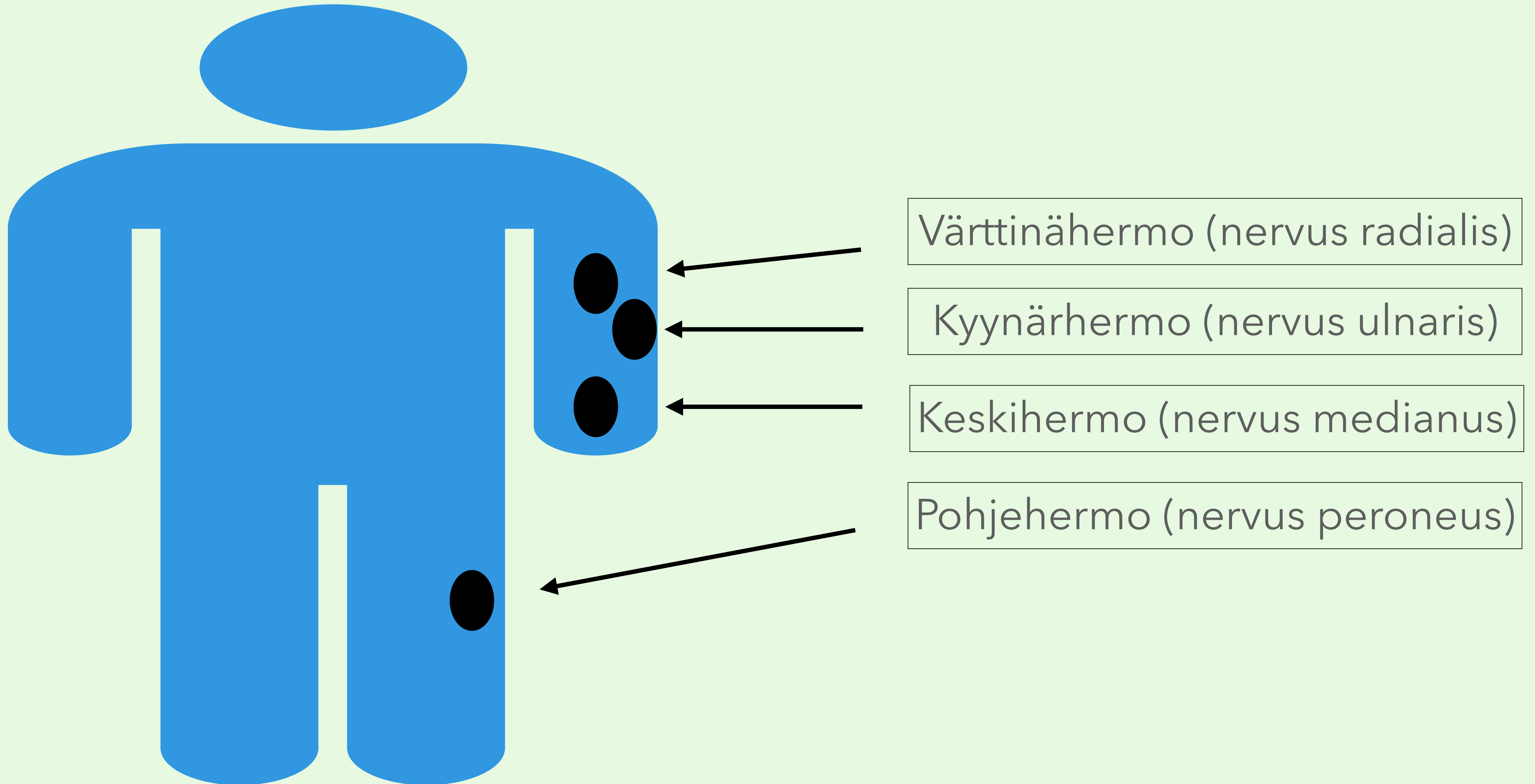
Lokeroveriviemärin (sinus cavernosus) - tromboosi

Kasvotunto (kosketus ja terävä) testataan erikseen kultakin trigeminuksen 3 haaran alueelta koskettamalla ihoa sormella tai vanutupolla.

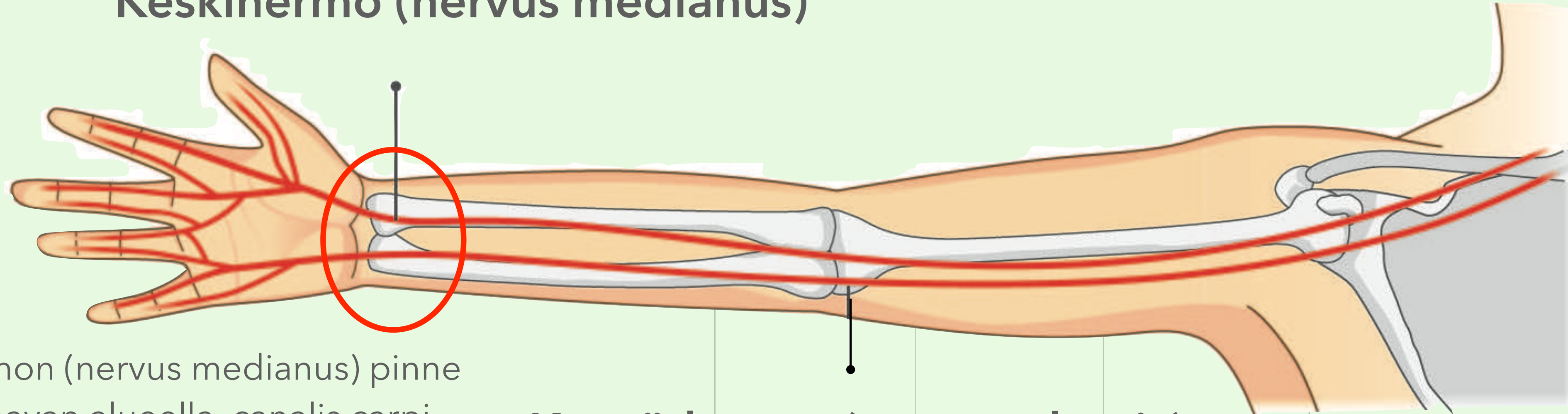
Hermon ylin 1. haara vastaa myös silmän sarveiskalvon (cornea) tunnosta. Sarveiskalvoheijaste (kornearefleksi) on tärkeä osa tajuttoman potilaan selvittelyä (heijasteen sensorista osaa = V aivohermo, motorinen osa = VII aivohermo). Heijastetta tutkitaan ärsyttämällä silmän kipuherkkää sarveiskalvoa puhtaalla pumpulipuikolla tai muutamalla keittosuolatipalla. Ärsytettävän silmän silmäluomet pyrkivät sulkeutumaan, jos heijasterata on kunnossa.

Puremalihasten voimaa arvioidaan tarkkailemalla suun avaamista, sulkemista, leuan liikkeitä ja puruvoimaa. Samanaikaisesti tunnustellaan (palpoidaan) masseter- ja temporalis-lihakset.

# Kliinisesti tärkeitä ääreishermoston pinnnetiloja



## Keskihermo (nervus medianus)

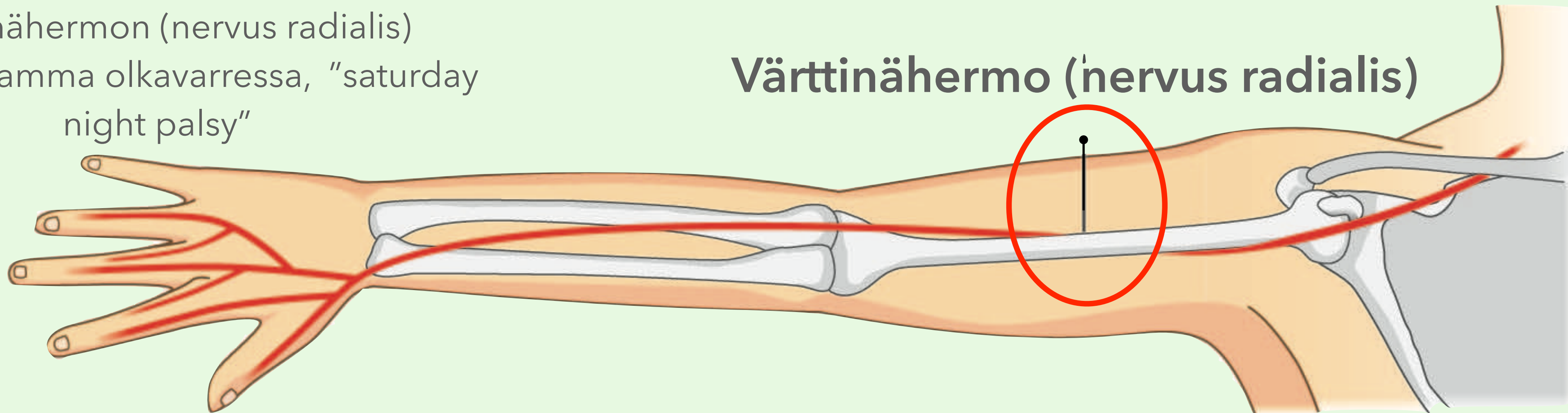


Keskihermon (nervus medianus) pinne  
rannekanavan alueella, canalis carpi -  
oireyhtymä

## Kyynärhermo (nervus ulnaris)

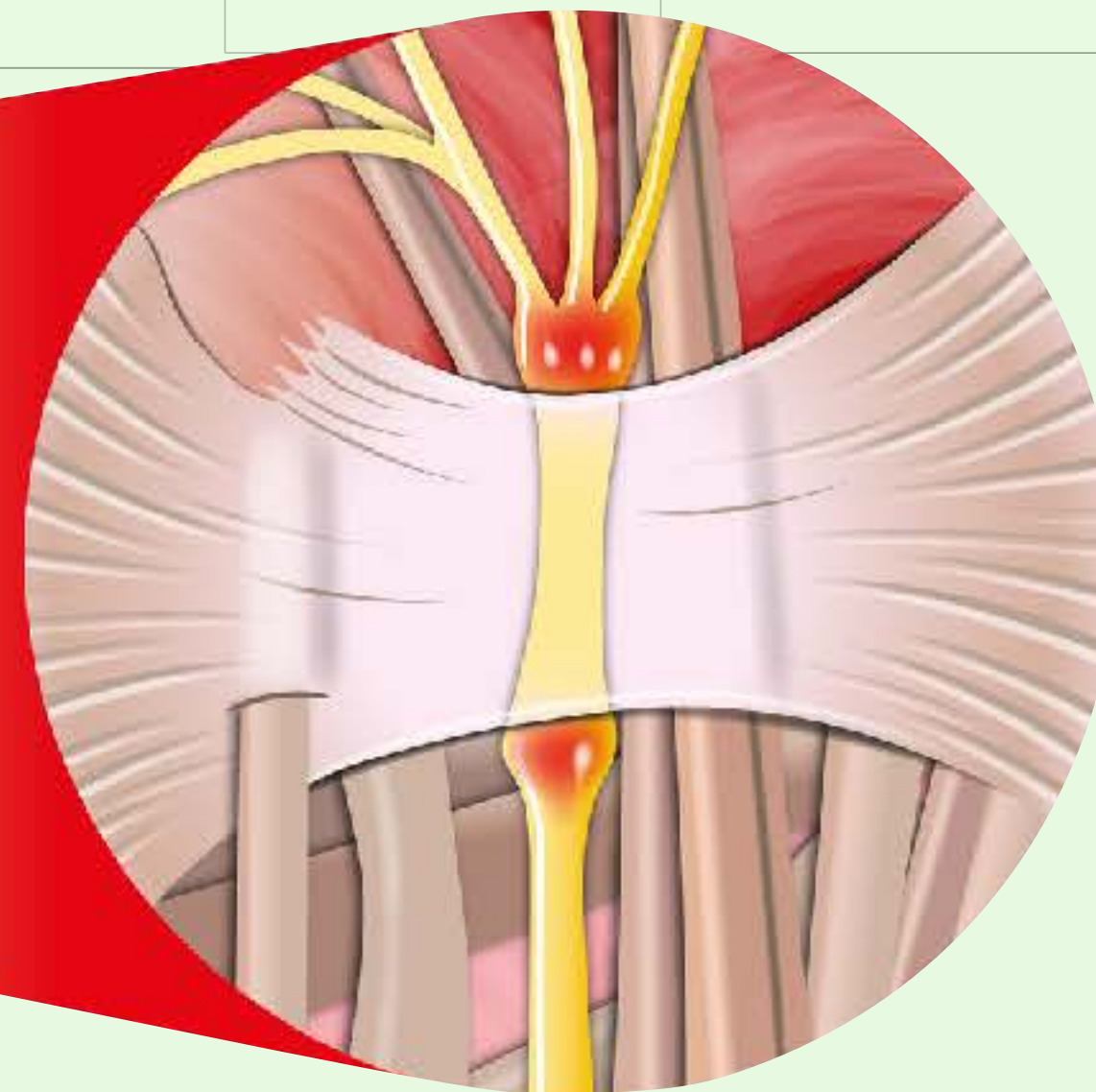
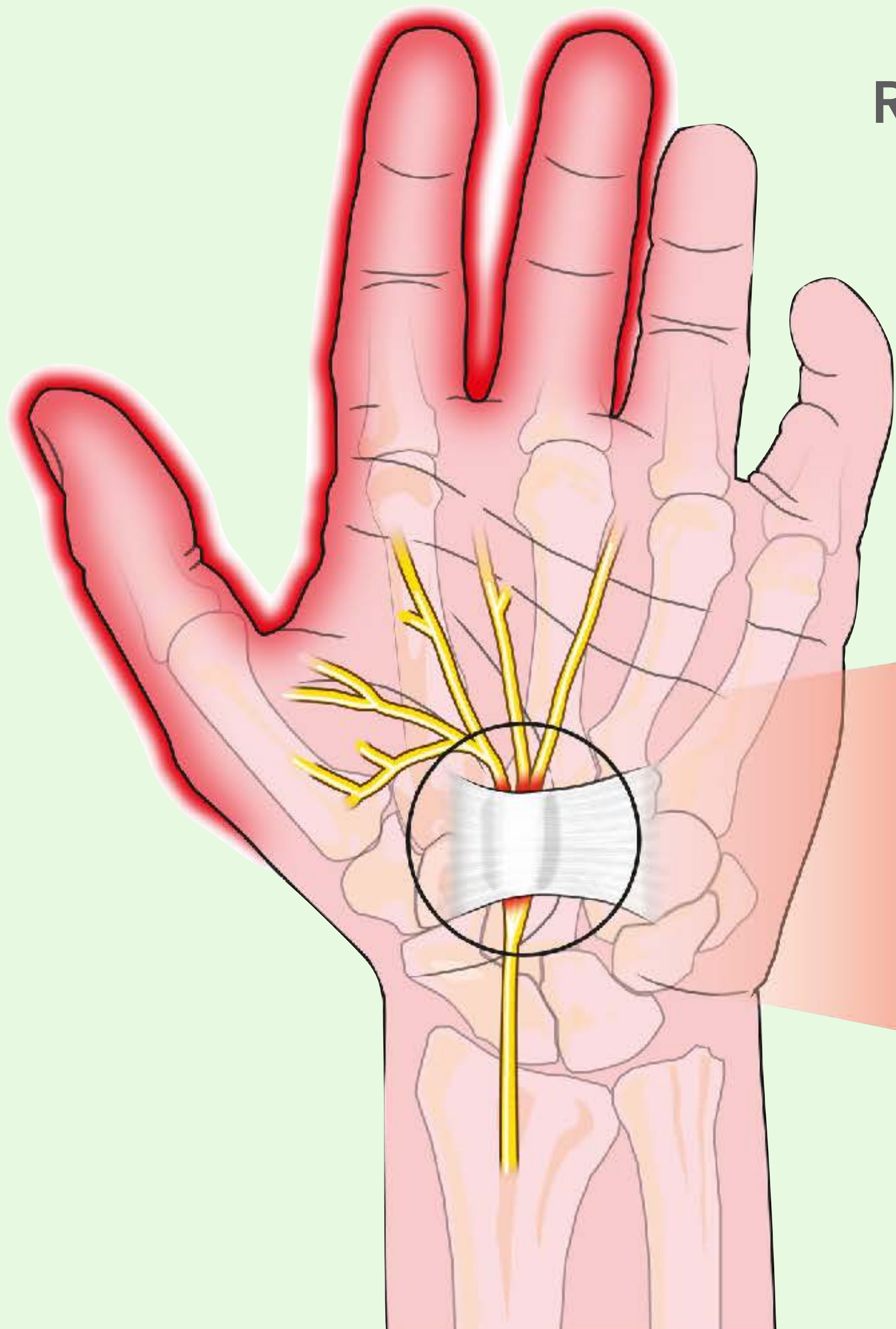
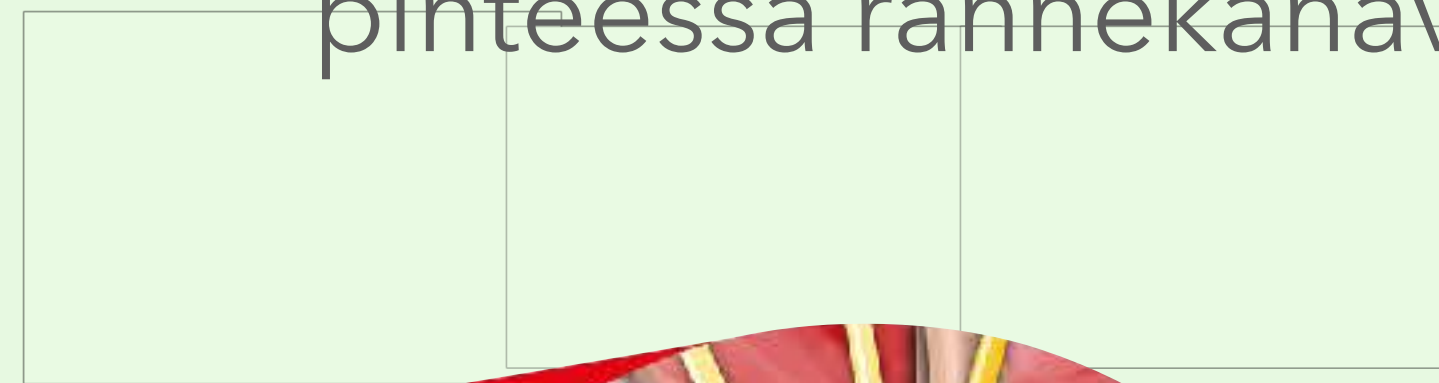
Värttinähermon (nervus radialis)  
painallusvamma olkavarressa, "saturday  
night palsy"

## Värttinähermo (nervus radialis)



## Rannekanavaoireyhtymä (syndroma canalis carpi)

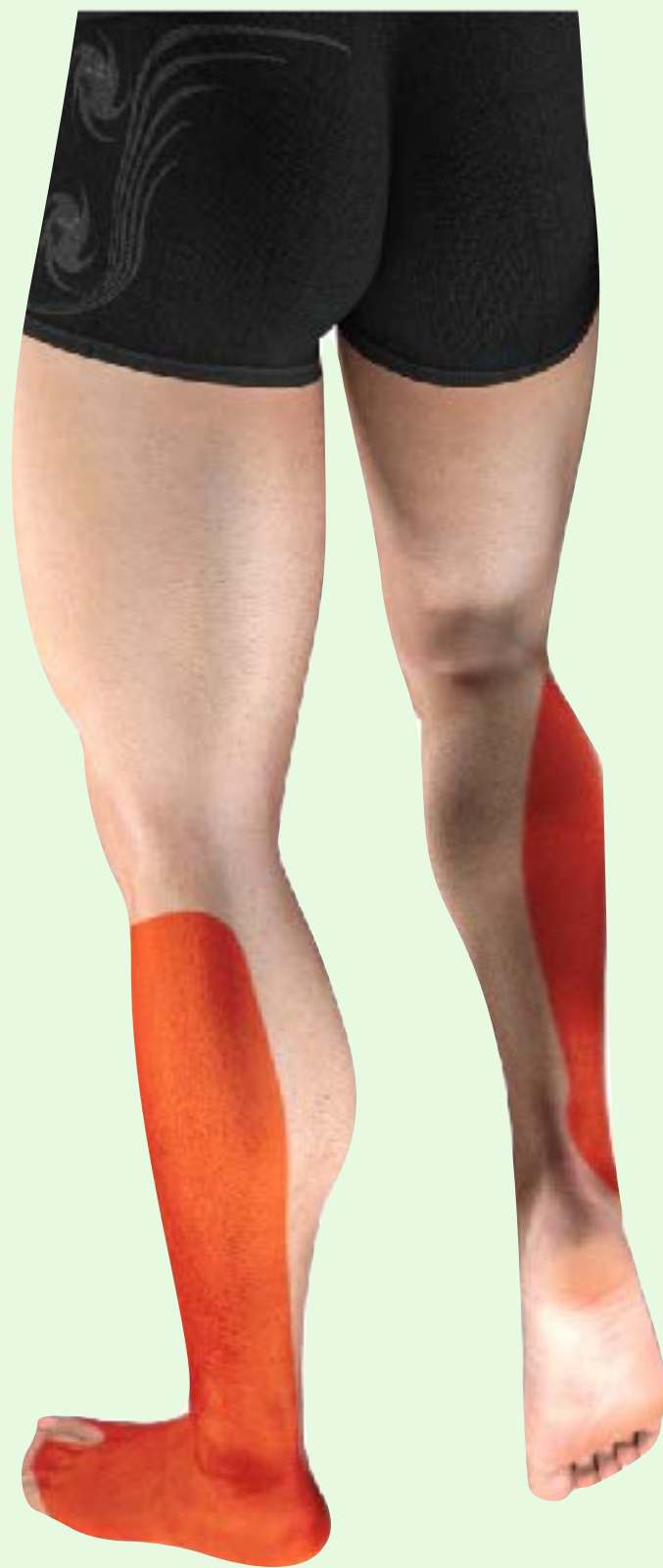Keskihermo (nervus medianus) on  
pinteessä rannekanavassa



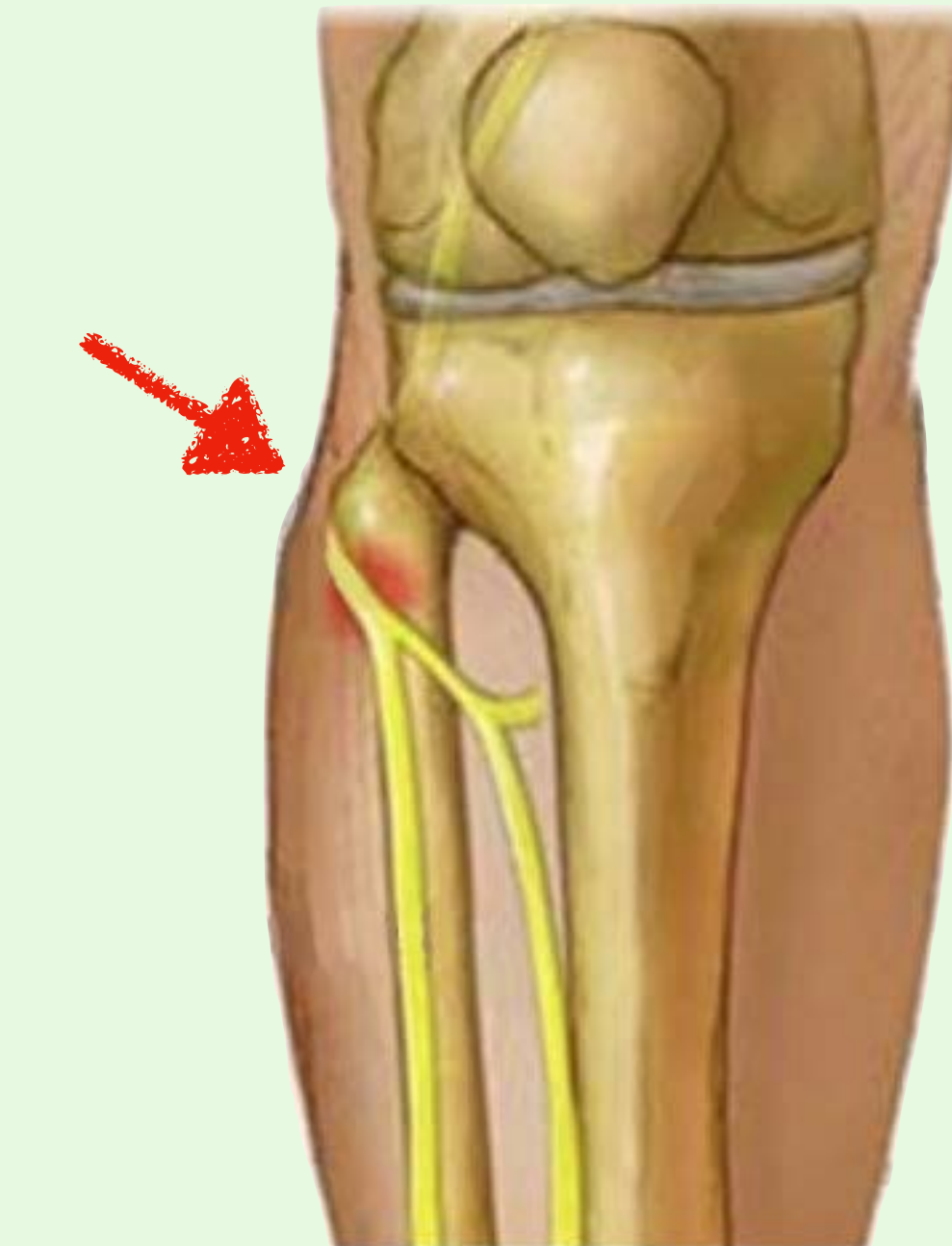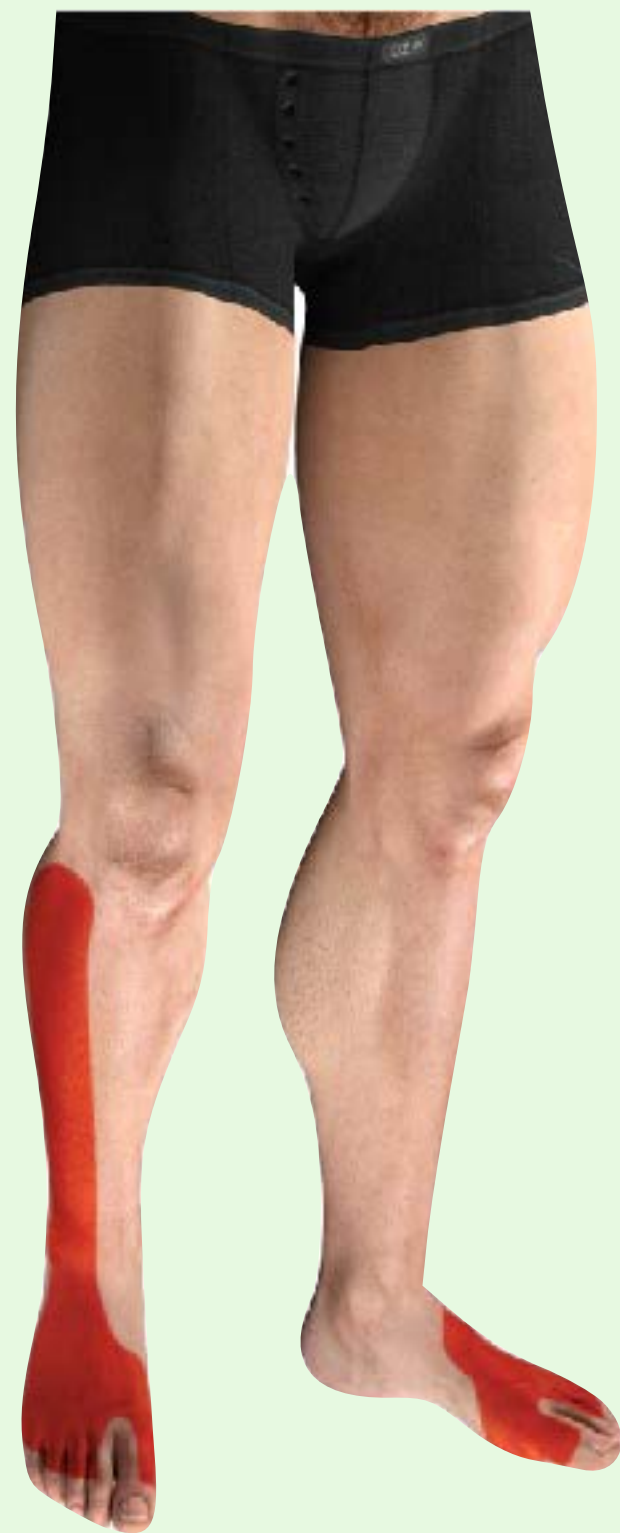Tuntohäiriö  
sormissa 1-3

Esimerkiksi raskaus tai kilpirauhasen  
vajaatoiminta voivat altistaa pinteelle

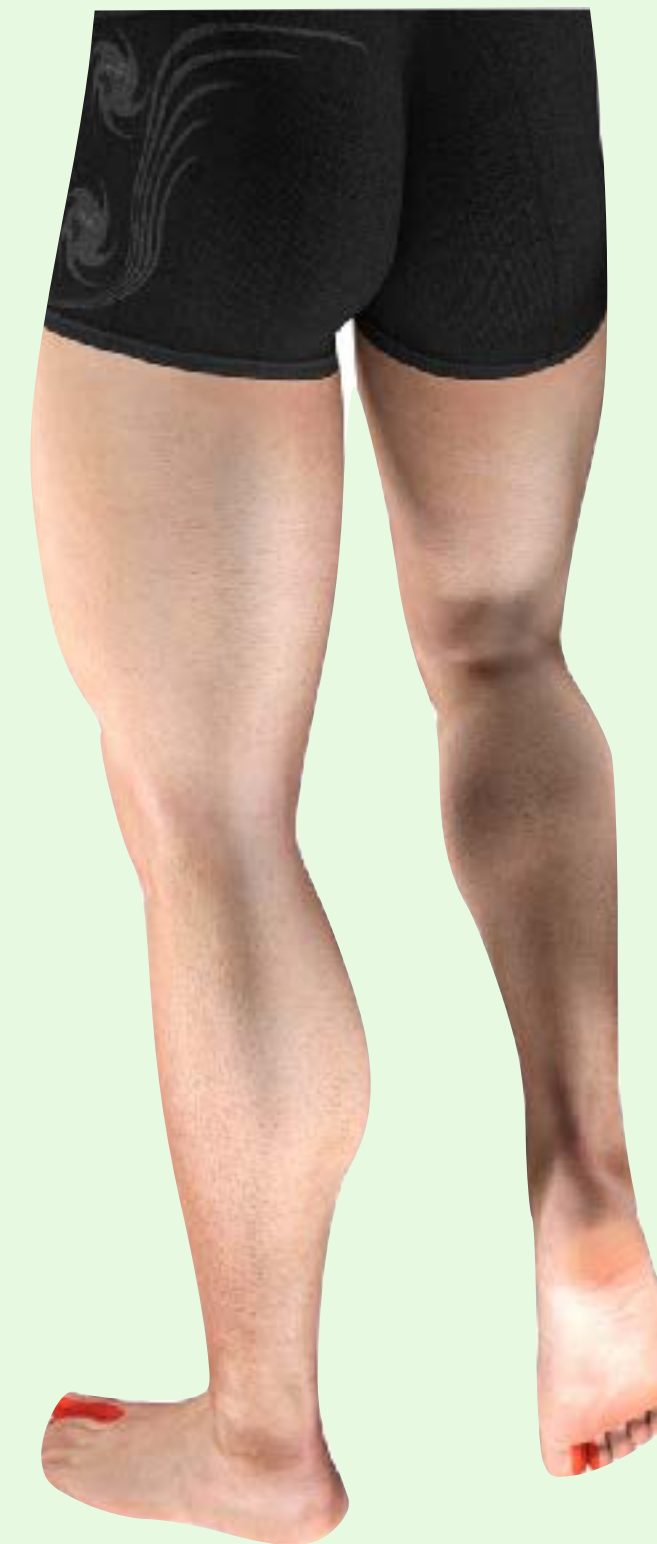# Pohjehermo (nervus peroneus = nervus fibularis) pinteessä polven alapuolella



Pinnallisen haaran tuntohäiriö



Jalka läpsyy kävellessä ja sitä on nostettava korkealle, jottei kaadu ("steppage gait")



Syvän haaran tuntohäiriö

