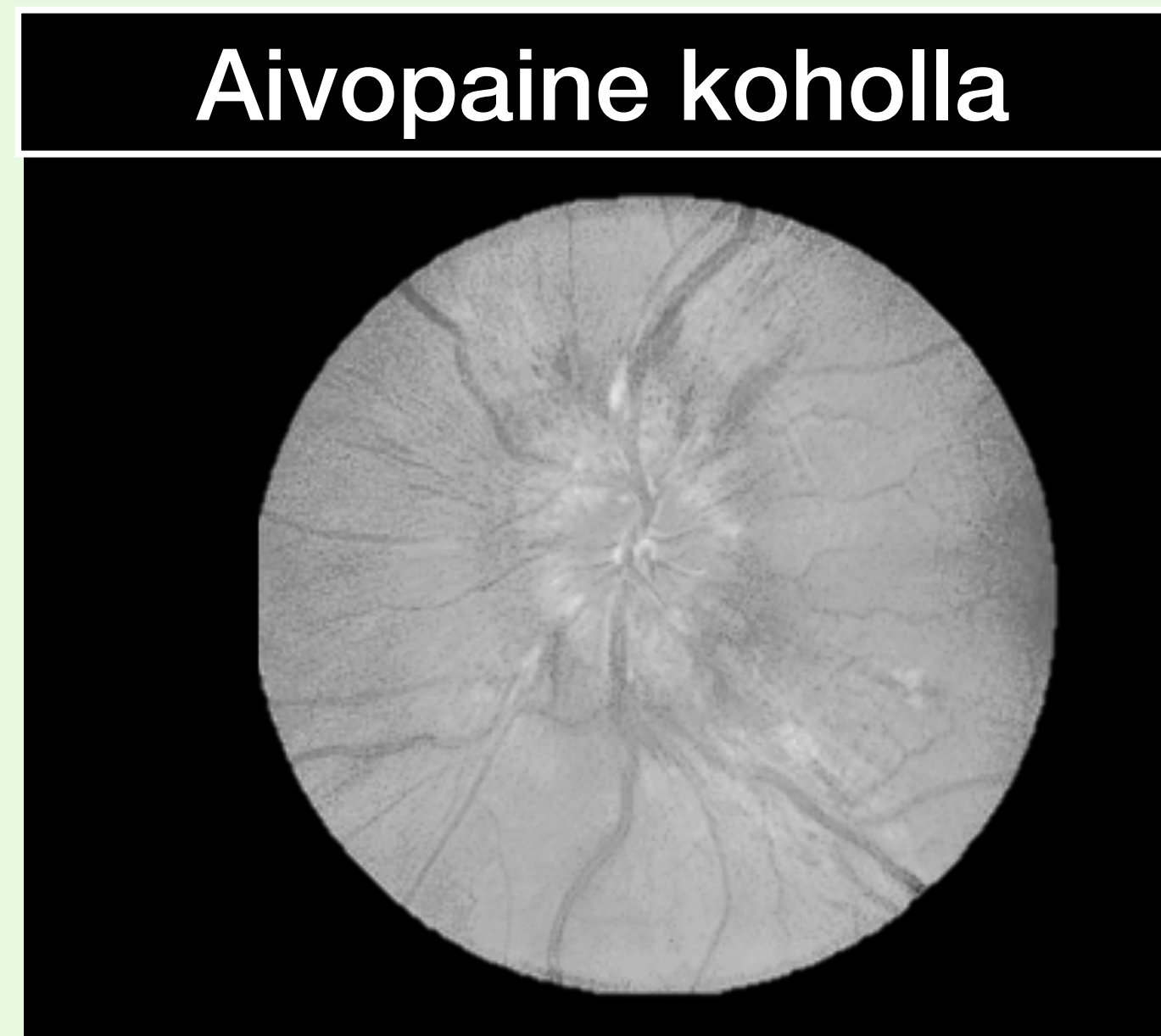





Sekavuus, tajunnantason lasku



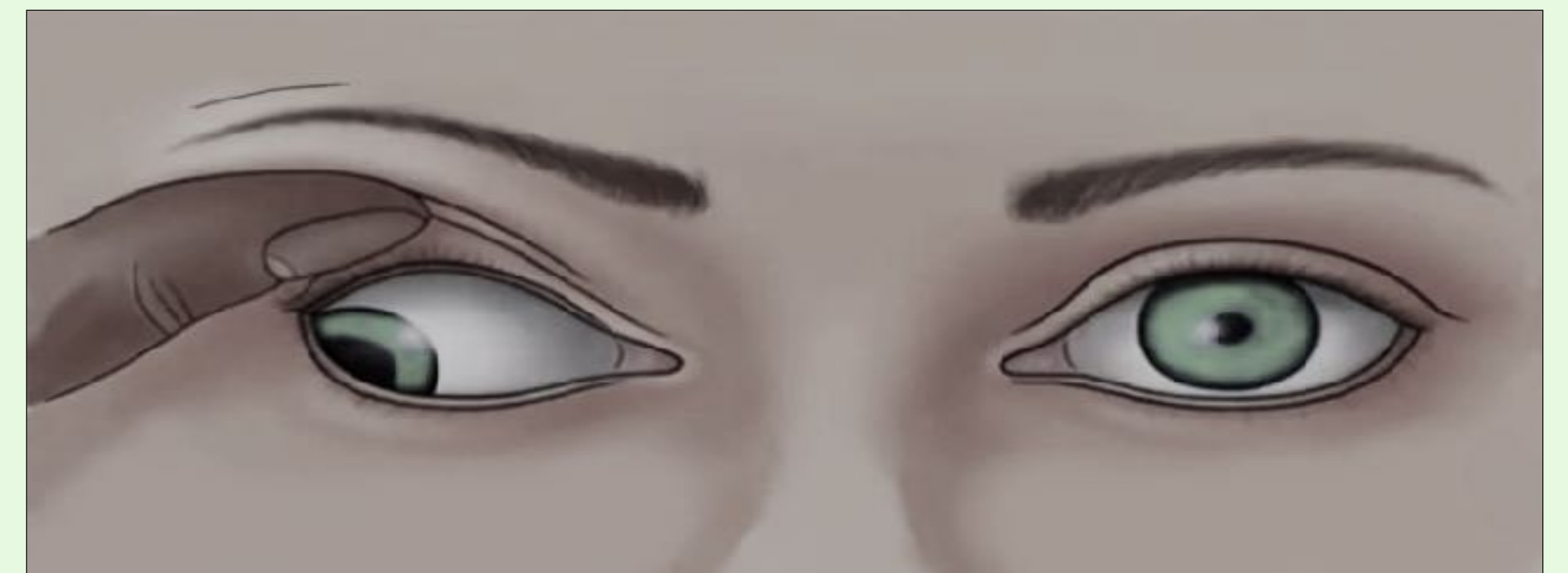
Salpausnysty - staasipapilla



Päänsärky



Pahoinvointi ja oksentelu



Okulomotoroispareesi

<b>Välittömästi henkeä uhkaava tila</b>	<b>Anamneesi, status, etiologia</b>	<b>Välittömät toimenpiteet</b>
Aivoherniaatio (aivorunkokompressio)	Laajentunut valojäykkä mustuainen (engl. "blown pupil") vaurion puolella Etiologia: tilaa vievää prosessi aivoissa aiheuttaa aivokudoksen siirtymisen yhdestä kallonsisäisestä tilasta toiseen ja okulomotoriushermon kompression, perussyö voi olla mm. aivoverenvuoto, kasvain, turvotus tai hydrokefalia	Mannitoli iv. Pään TT, neurokirurgin konsultaatio
Aivopaine koholla	Salpausnysty (staasipapilla), silmien liikehäiriö (okulomotorius- tai abdukenspareesi), Cushingin oire Etiologia: tilaa vievä prosessi aivoissa	Mannitoli iv. Pään TT, neurokirurgin konsultaatio
Bakteerimeningiitti tai herpesenkefaliitti	Kuume, päänsärky, niskajäykkyys, ihottuma (petekiat), yleiskunnon lasku Etiologia: yleensä meningokokki, pneumokokki tai listeria, listerialle altistavat alkoholismi, ikä >55 v, vaikea perussairaus	Välitön keftriaksoni + vankomysiini + asykloviiri + harkinnan mukaan deksametasoni (bakteerimeningiitissä ennen antimikrobeja), ampisilliini (listeria)
Basilaaritromboosi	Yhdistelmä oireita, jotka paikallistavat aivorunkoon: jäykistely, dyskonjugoidut silmät, dysartria, neliraajahalvaus, kiertoahuimaus, kaksoiskuvat, kasvohermohalvaus, kasvojen tuntohäiriö, anamneesissa verenkiertohäiriön riskitekijöitä Etiologia: tromboosi, embolia tai dissekoituma kallonpohjavaltimossa	Liuotushoito iv. Harkinnan mukaan ia. tai mekaaninen tukoksen avaus
Status Epilepticus (SE)	Pitkittynyt kouristelu (>5 minuuttia, ns. konvulsiivinen SE) Etiologia: monia aiheuttajia, mm. epilepsia, matala epilepsialääkepitoisuus, alkoholi, aivotrauma tai -verenkiertohäiriö, infektio, metabolinen syy tai myrkytys, anoksia, hypoksia	Diatsepaami/loratsepaami iv. + fosfenytoiini iv., tarvittaessa - yleisanestesia (propofoli tai midatsolaami tai tiopentaali)
Lukinkalvonalainen verenvuoto (SAV)	Äkillinen päänsärky - maksimi alle minuutissa, elämän kovin - liitännäisoireena toisinaan kollapsi	Neurokirurginen hoito - estetään todennäköisen aneurysman uusintavuoto, joka usein johtaa kuolemaan

Nervus oculomotorius = silmän liikuttajahermo, n. abducens = silmän loitontajahermo, Cushingin oire = hypertension ja bradykardian yhdistelmä, dyskonjugaatio = silmät eivät liiku parina samaan suuntaan, dysartria = "puuromainen puhe" = ääntämishäiriö