


A black silhouette of a devil with horns and a tail, dressed in a suit and tie, holding a pitchfork. The figure is set against a background of intense, bright orange and yellow flames. The text 'Kliininen opettaja' is written in white on the figure's chest.

Kliininen
opettaja

Alkukuulustelun palaute
Sisäänpääsy
Tasodiagnostiikka

Alkukuulustelu 2023



Online exam



Sisään pääsykuulustelu

Sisäänpääsykuulustelu \approx tasodiagnostiikkaa 2023



Neurologinen tasodiagnostiikka

Neurologiset tasot

Psyyke

Isot aivot (hemisfäärit)

Tyvitumakkeet

Aivorunko ja aivohermot

Pikkuaivot

Selkäydin

Hermojuuri

Hermopunos

Perifeerinen hermo

Hermolihasliitos

Lihask

Neurologinen status

Muisti ja tiedonkäsittely

Aivohermot

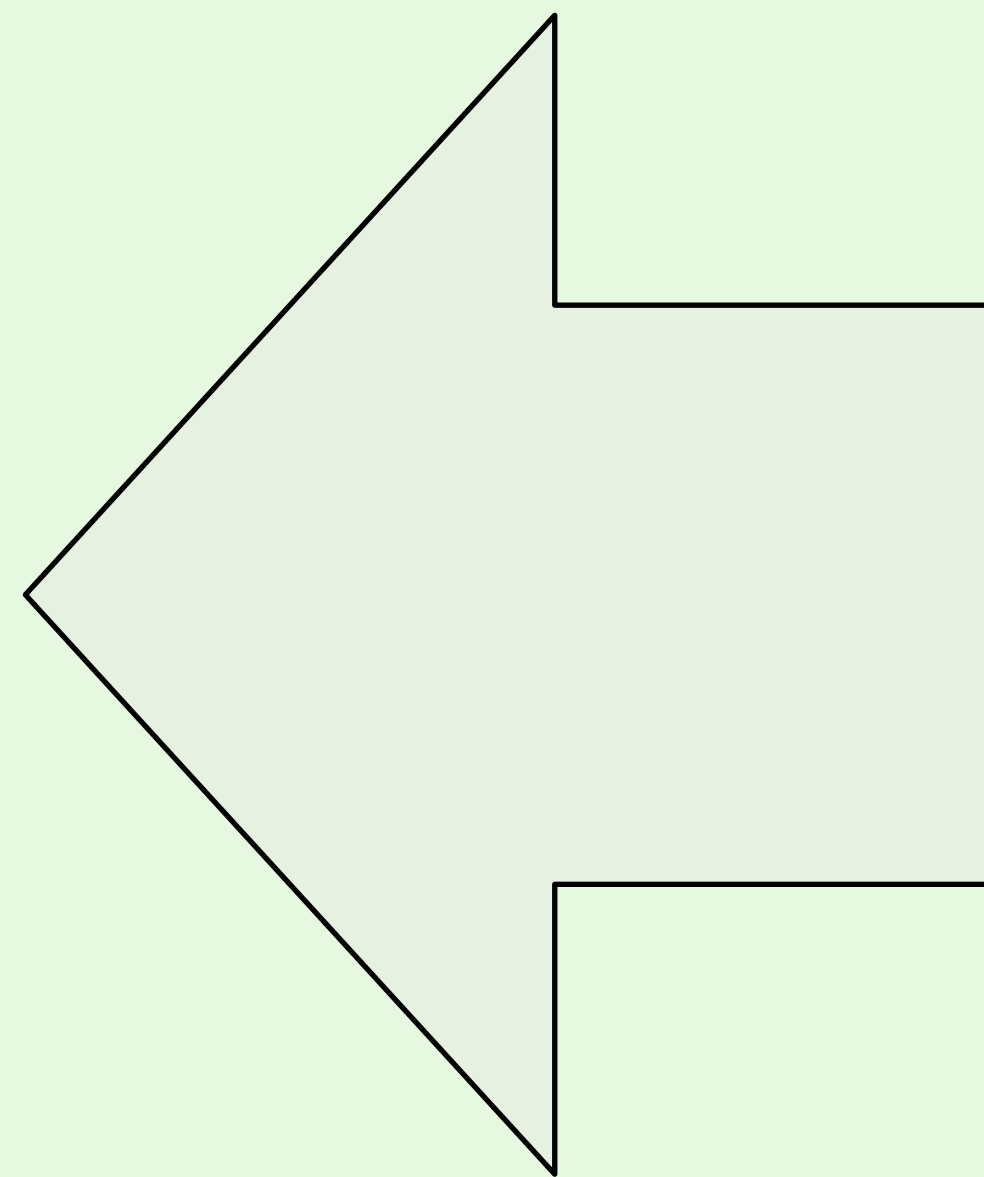
Motoriikka

Koordinaatio

Sensoriikka

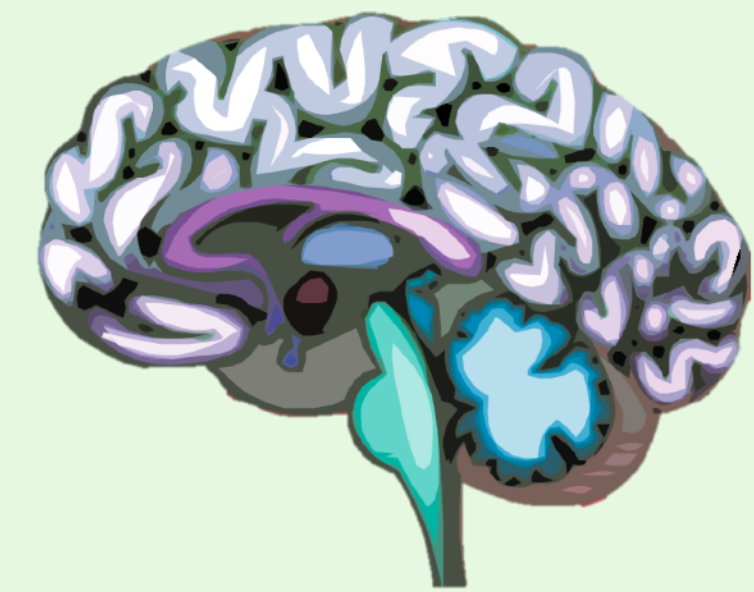

Refleksit

Autonominen hermosto



Neurologiset tasot	Tason triadi
Aivokuori - vasen hemisfääri	Afasia + oikea hemipareesi + oikea hemisensorinen oire
Aivokuori - oikea hemisfääri	Neglect + vasen hemipareesi + vasen hemisensorinen oire
Tyvitumakkeet	Liikkeiden vähyys (bradykinesia) + rigiditeetti (lihasjäykkyys) + liikehäiriöt (kuten vapina, dystonia)
Pikkuaivot	Liikkeiden kömpelyys + viivakävelyn vaikeus + intentiovapina
Aivorunko	Kiertohuimaus + kaksoiskuvat + ristitsevät oireet
Selkäydin	Alaraajahalvaus (parapareesi) + tuntoraja + virtsaamisongelmat
Hermojuuri	Hermostojuurikipu (radikulaarinen kipusäteily) + toispuoleinen + yhden ihojaokkeen (dermatomi) alue
Hermopunos	Laaja-alainen (hartia, lantioseutu) + epäsymmetrinen + velttohalvaus (vaimeat heijasteet)
Ääreisherma	Sensorinen ja motorinen häiriö + toispuoleinen + yhden hermon alue
Hermolihasliitos	Väsyminen provosoi + silmien ja kasvojen alue + ei tuntehäiriötä
Lihask	Proksimaalinen (poikkeuksia löytyy) + symmetrinen (poikkeuksia löytyy) + ei tuntehäiriötä

Missä vaurio?



Psyyke

Isot aivot (hemisfäärit)

Tyvitymakkeet

Aivorunko ja aivohermot

Pikkuaivot

Selkäydin

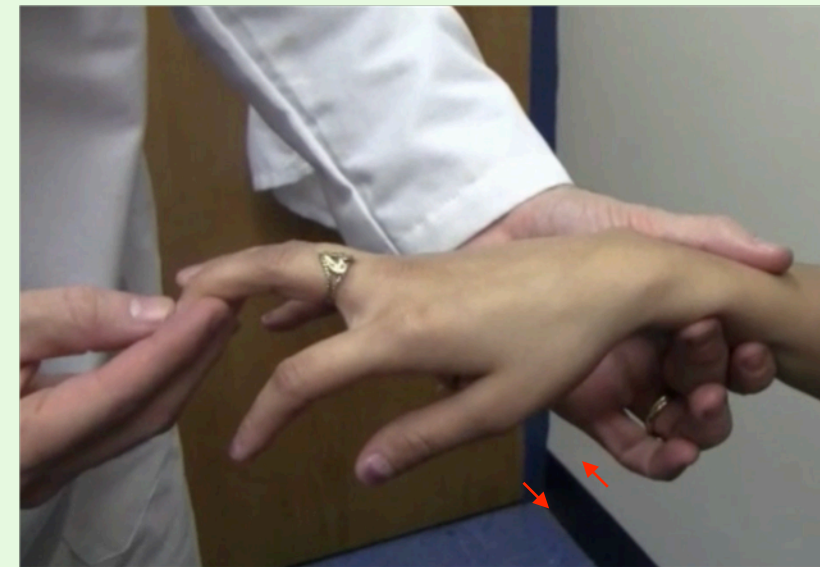Hermopunos

Hermojuuri

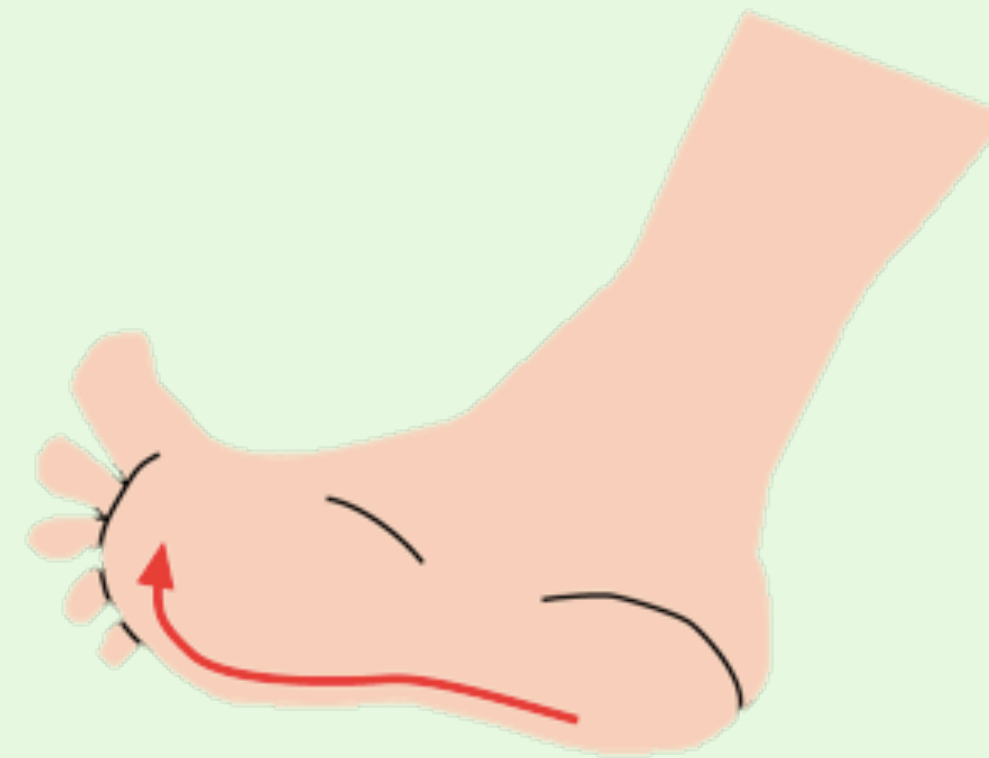
Perifeerinen hermo

Hermolihasliitos

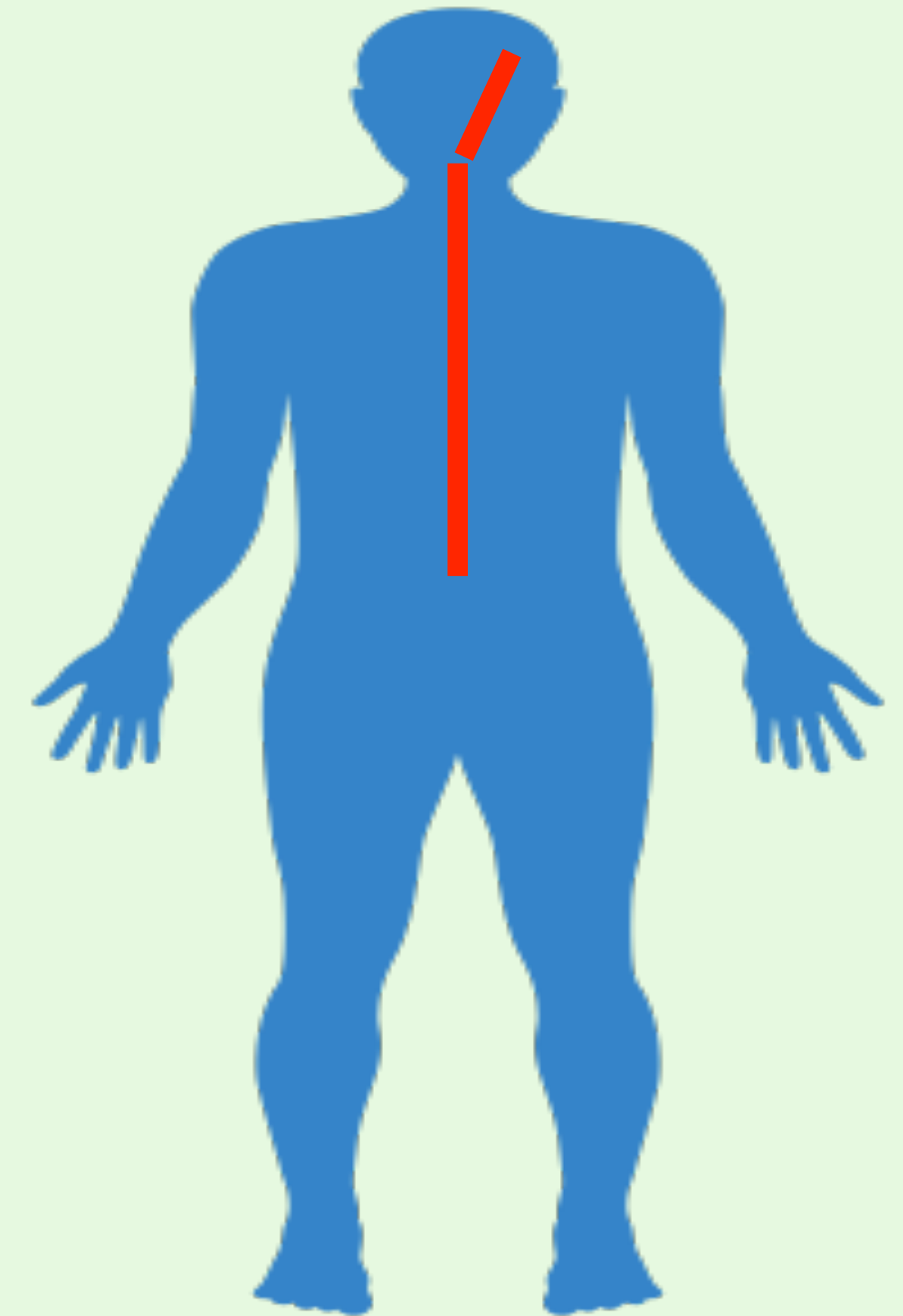
Lihask



Hoffman +


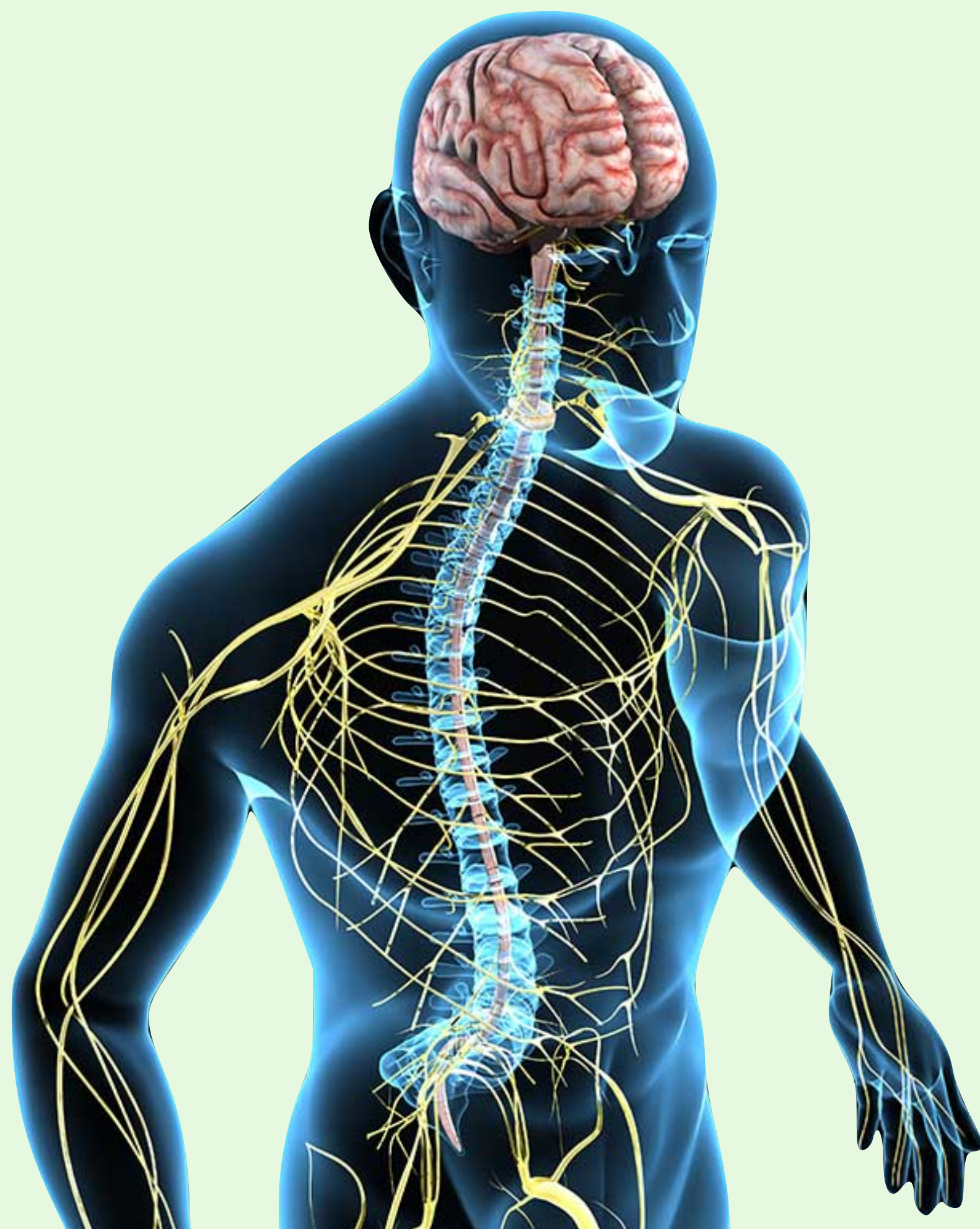


Babinskin merkki



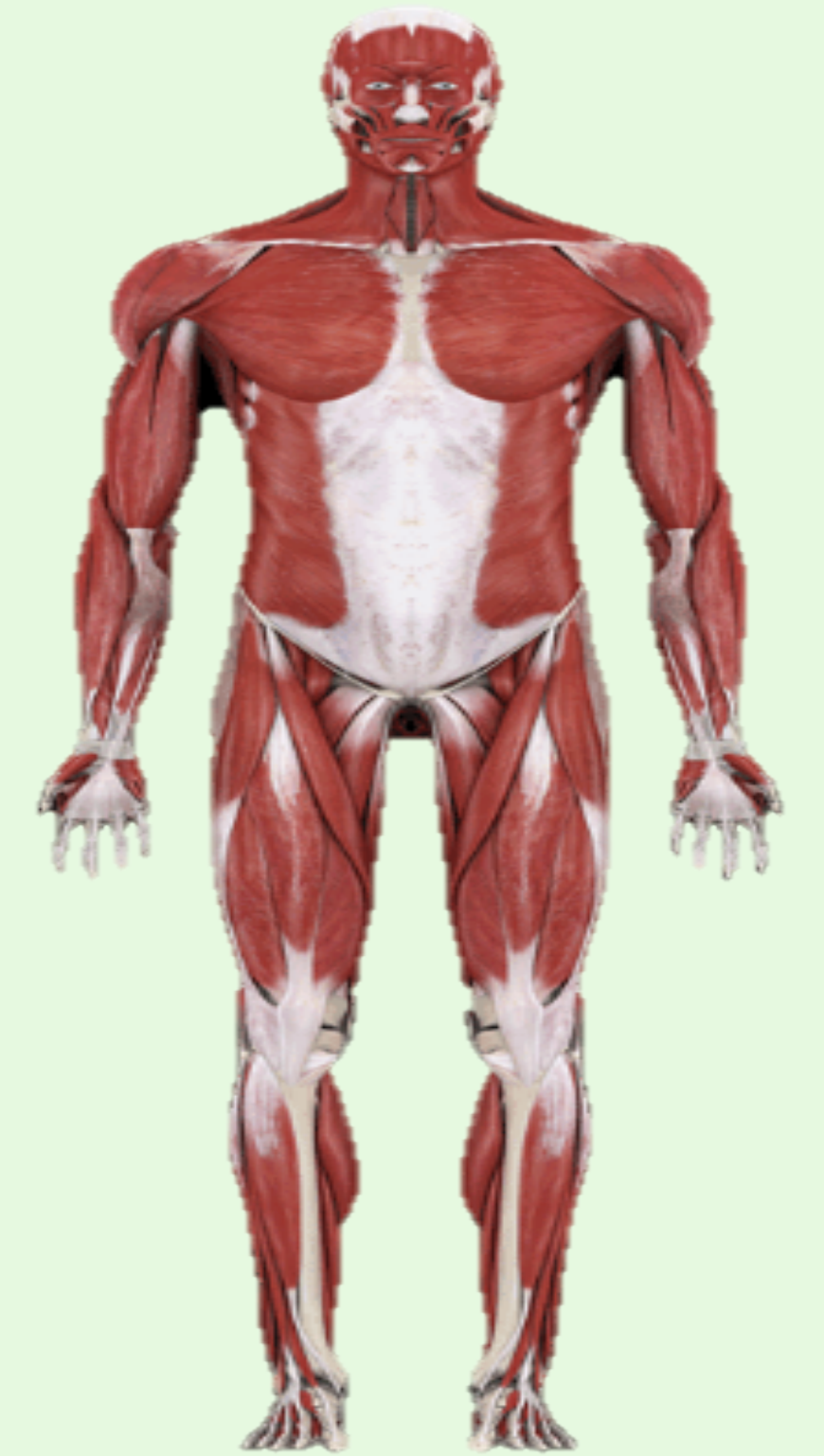Ylempi motoneuroni

Miten erotat neurologisen keskus- ja ääreishermostosairauden toisistaan statuksen avulla?



Ylemmän motoneuronin vaurion merkit viittaavat keskushermoston, alemman ääreishermoston sairauteen (poikkeus: alemman motoneuronin runko-osan vaurio aivorungossa tai selkäytimessä)

Statuslöydös	Ylempi motoneuroni	Alempi motoneuroni
Lihashyökkös	Kyllä	Kyllä
Atrofia	Ei	Kyllä
Faskikulaatiot	Ei	Kyllä
Refleksit	Kiihtyneet, Babinski positiivinen	Vaimentuneet, Babinski negatiivinen
Lihaskäntäisyys (tonus)	Koholla (spastisiteetti)	Veltto



TULES = tuki- ja liikuntaelin sairaus

Paikallinen kipu ja palpaatio-aristus

Nivelen liikelaajuus

Neurologiset tasot

Isoaivot - aivokuori

Isoaivot - pyramidirata

Isoaivot - syvä valkea aine

Isoaivot - tyvitumakkeet

Aivohermot ja aivorunko

Pikkuaivot

Selkäydin

Hermopunos


Hermojuuri

Ääreisherma

Hermolihasliitos

Lihask

Autonominen hermosto

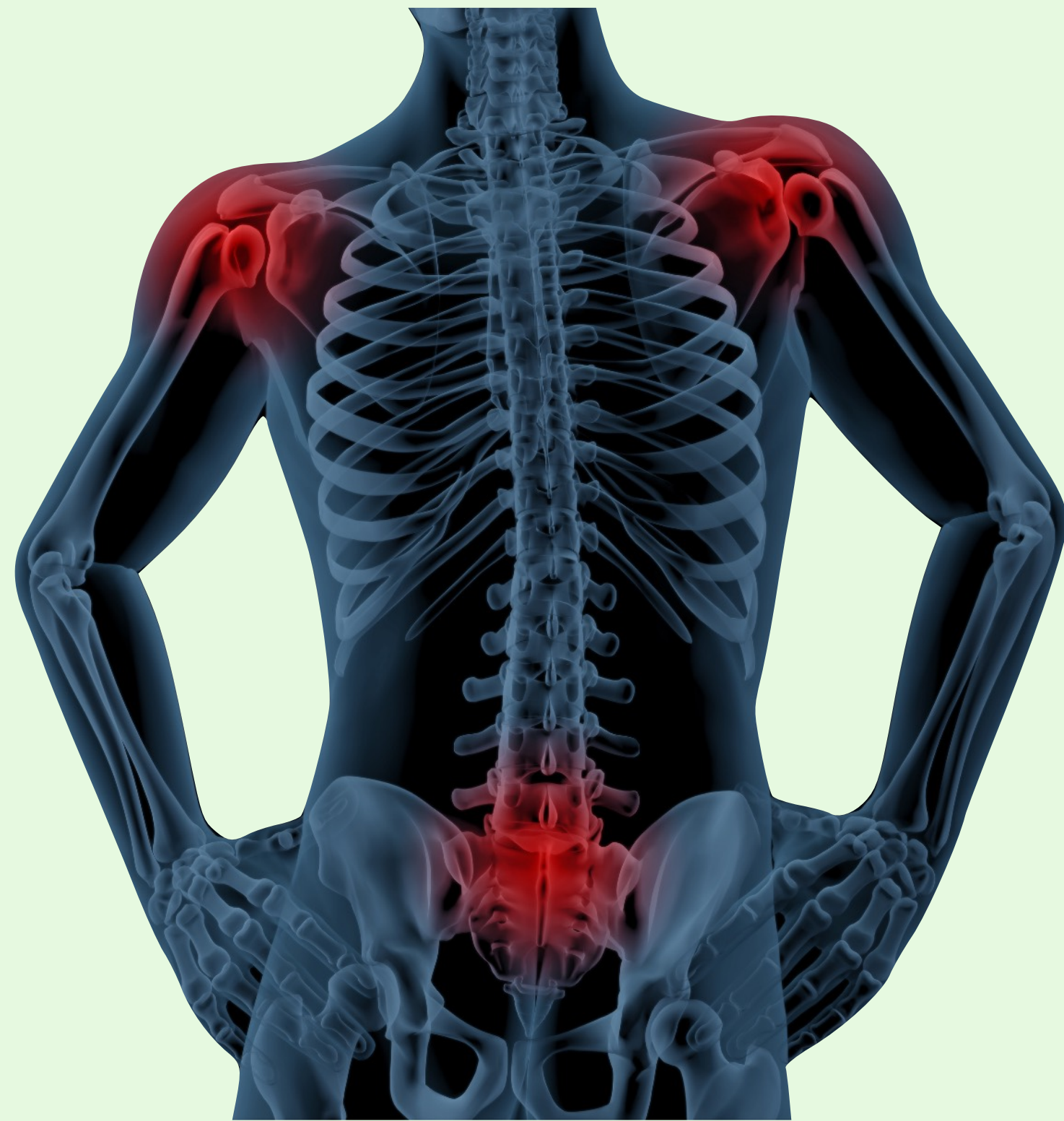

Sympatomimeettimyrkytys (laajentuneet mustuaiset)

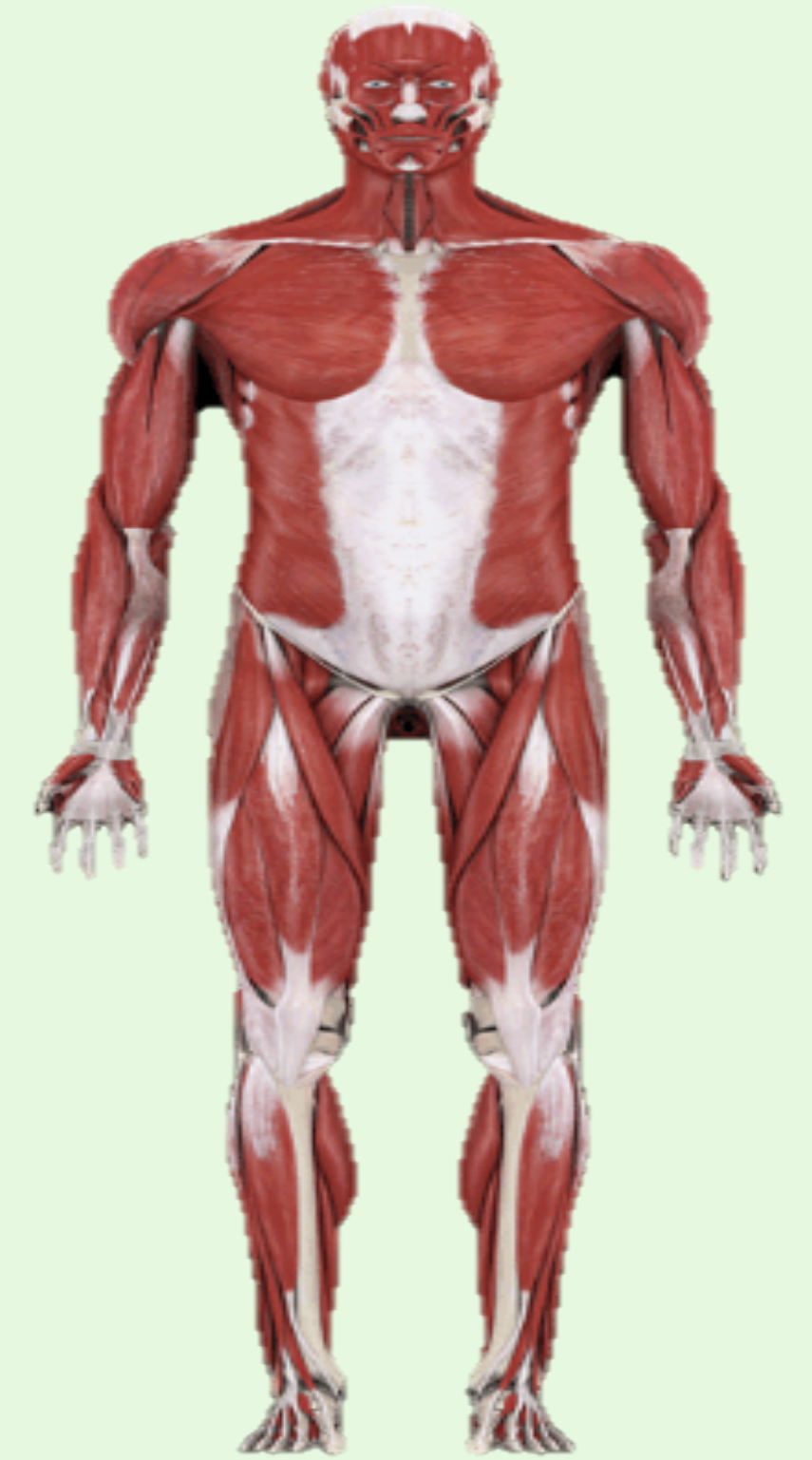

Opiaattimyrkytys (pistemäiset mustuaiset)

Miten erotat neurologisen ja muskuloskeletaalisen ongelman toisistaan statuksen avulla?



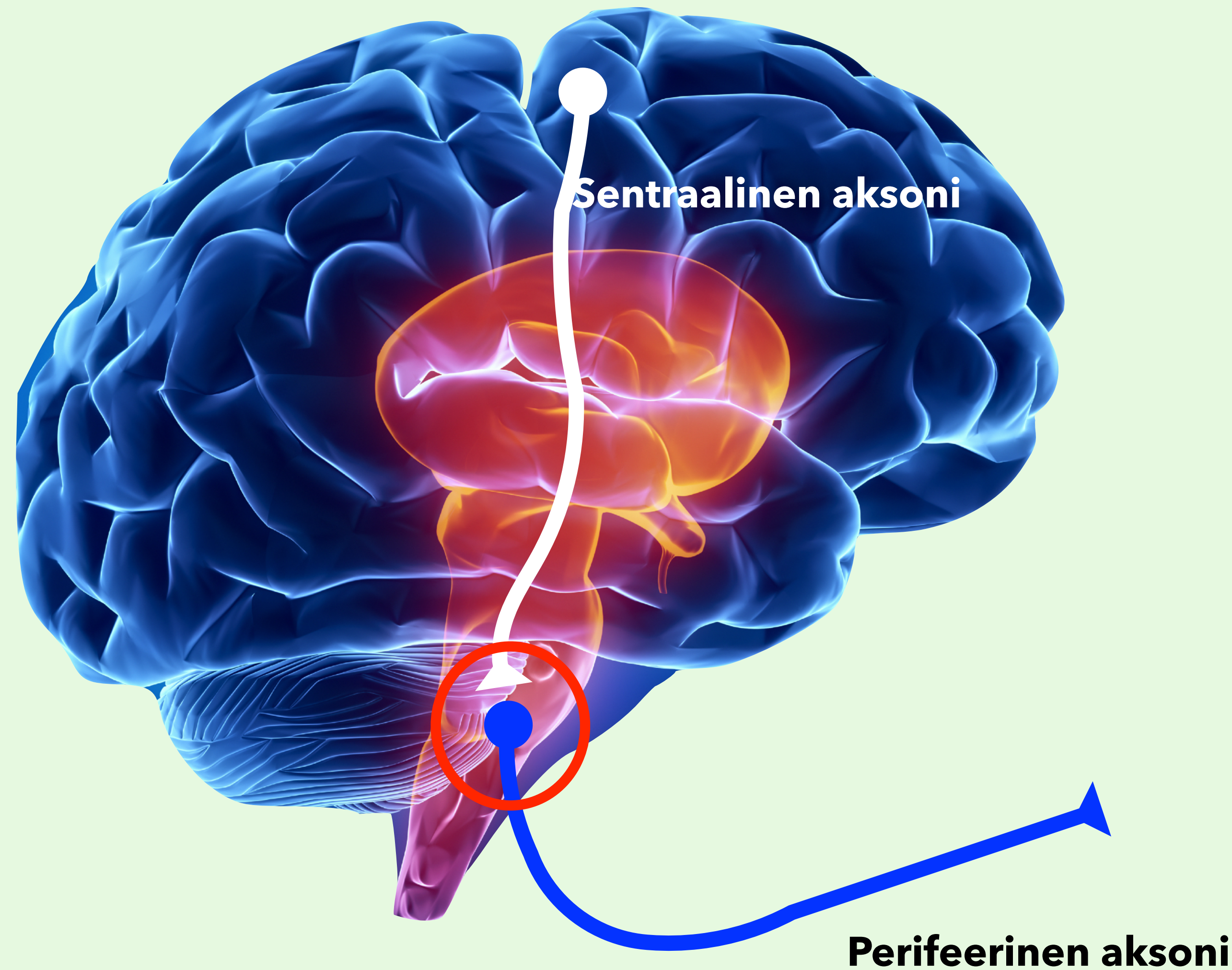
Ylemmän motoneuronin vaurion merkit viittaavat keskushermoston, alemman ääreishermoston sairauteen




TULES = tuki- ja liikuntaelin sairaus

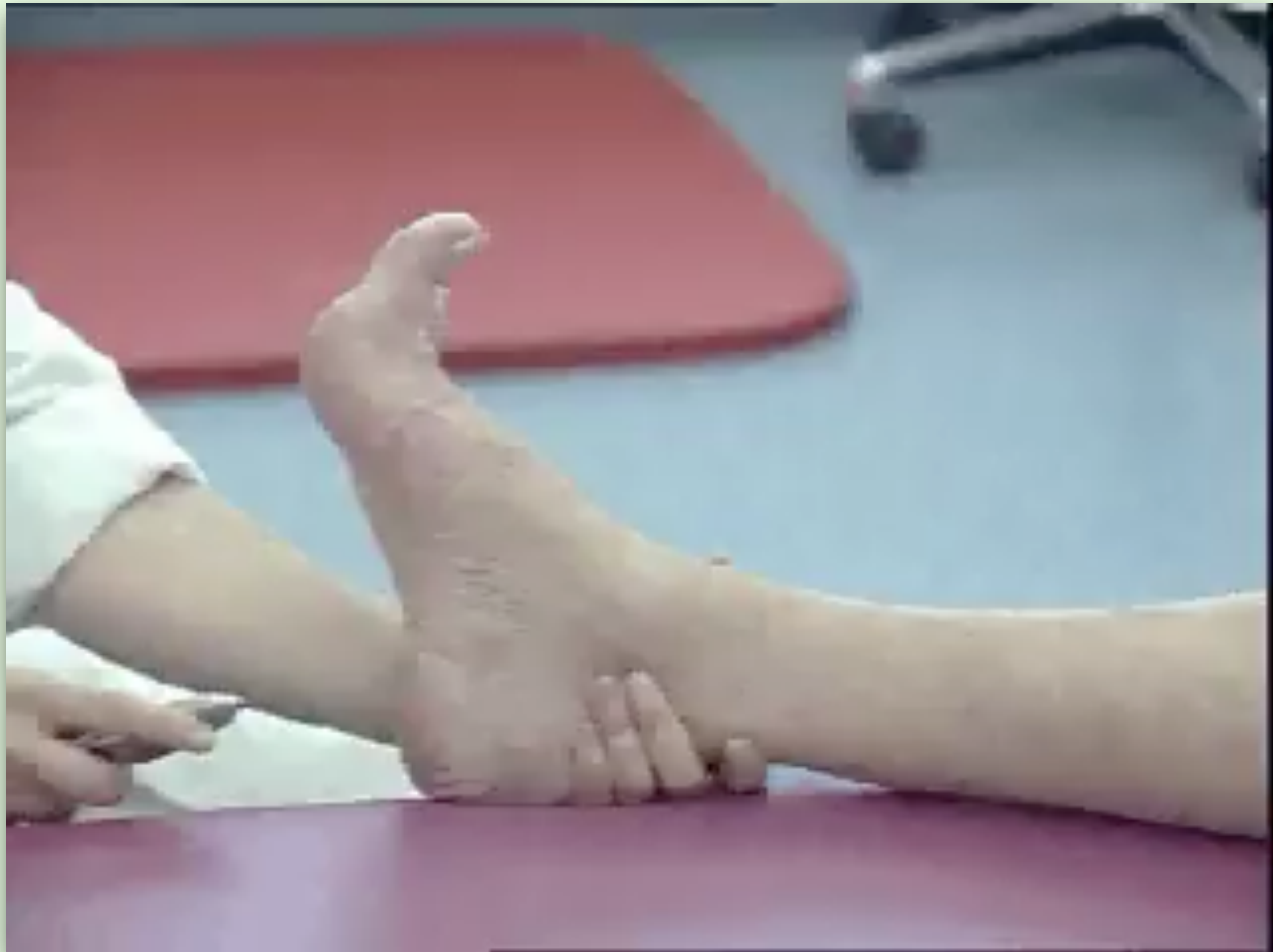Paikallinen kipu ja palpaatio-
aristus
Nivelen liikelaajuus

Statuslöydös	Ylempi motoneuroni	Alempi motoneuroni
Lihashyökkös	Kyllä	Kyllä
Atrofia	Ei	Kyllä
Faskikulaatiot	Ei	Kyllä
Refleksit	Kiihtyneet, Babinski positiivinen	Vaimentuneet, Babinski negatiivinen
Lihaskäntäisyys (tonus)	Koholla (spastisiteetti)	Veltto

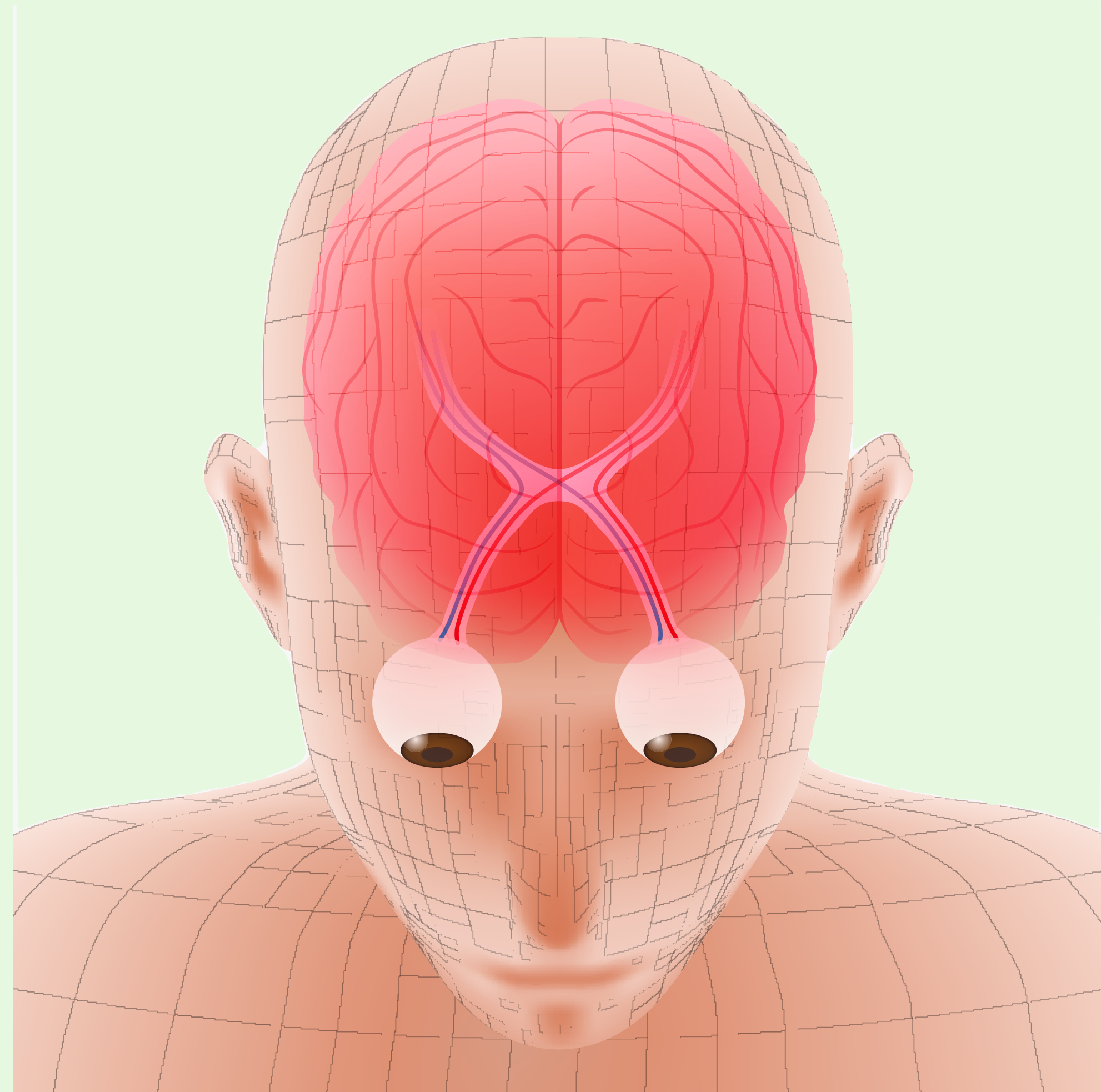



Tumaketason
vaurio
aivorungossa
aiheuttaa
"perifeeriseltä"
näyttävät
statuslöydökset





Potilas pyrkii katsomaan suoraan eteenpäin, missä ongelma?

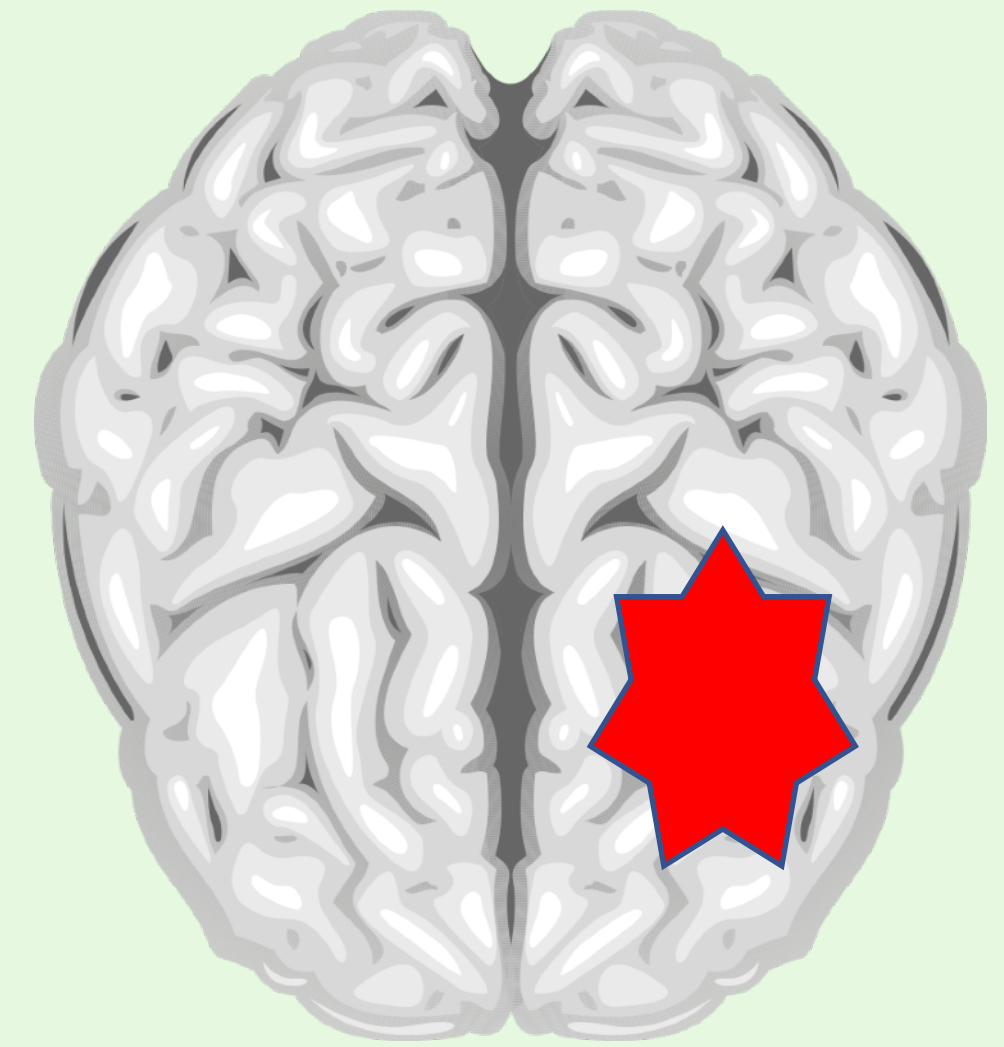
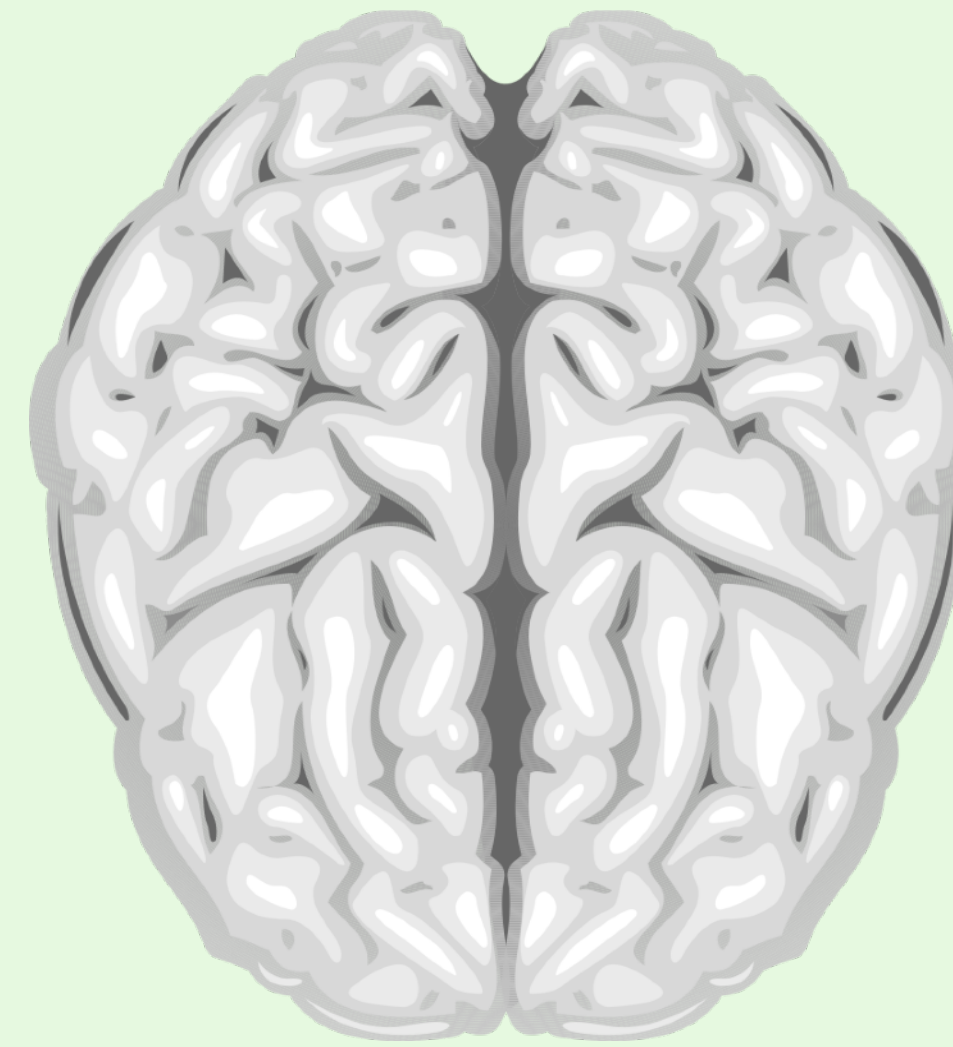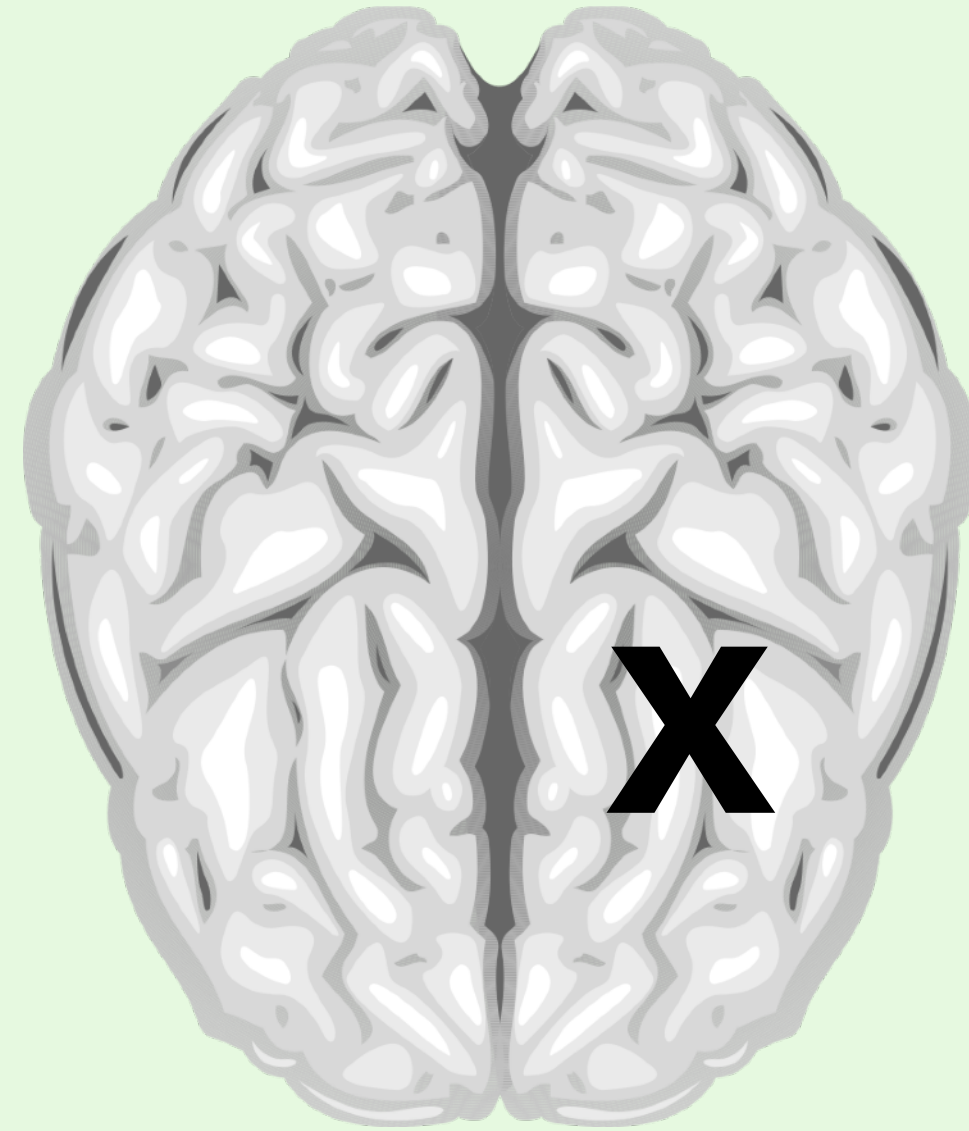


Aivopuoliskon
(hemisfääri) vaurio



Aivosillan (pons)
vaurio

Epileptinen
kohtaus


Aivokuori
(cortex)

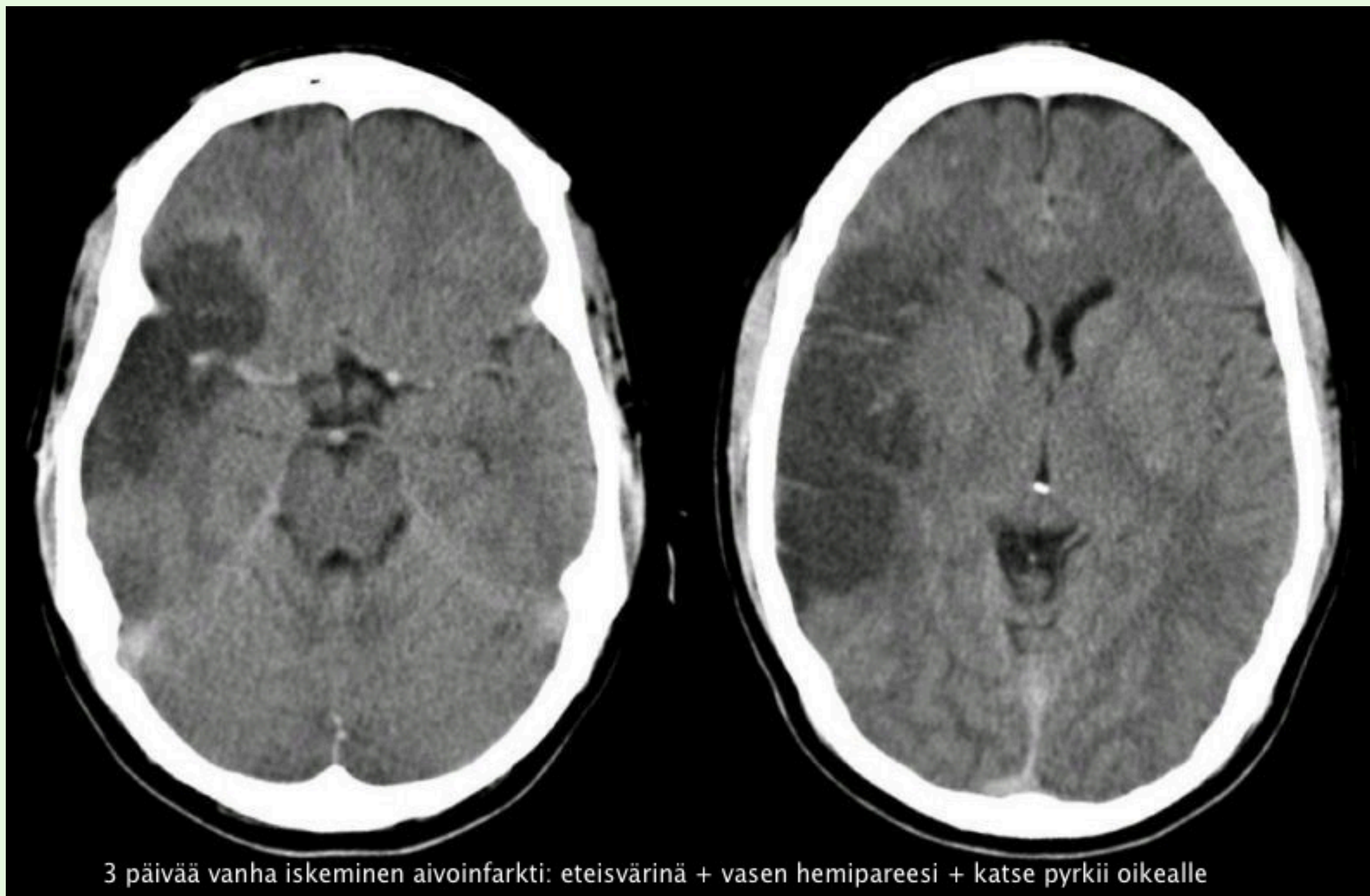

Aivosilta
(pons)



Katse-
suunta





HINTS = Head Impulse, Nystagmus, and Test of Skew

Stroke

JOURNAL OF THE AMERICAN HEART ASSOCIATION




HINTS to Diagnose Stroke in the Acute Vestibular Syndrome : Three-Step Bedside Oculomotor Examination More Sensitive Than Early MRI Diffusion-Weighted Imaging

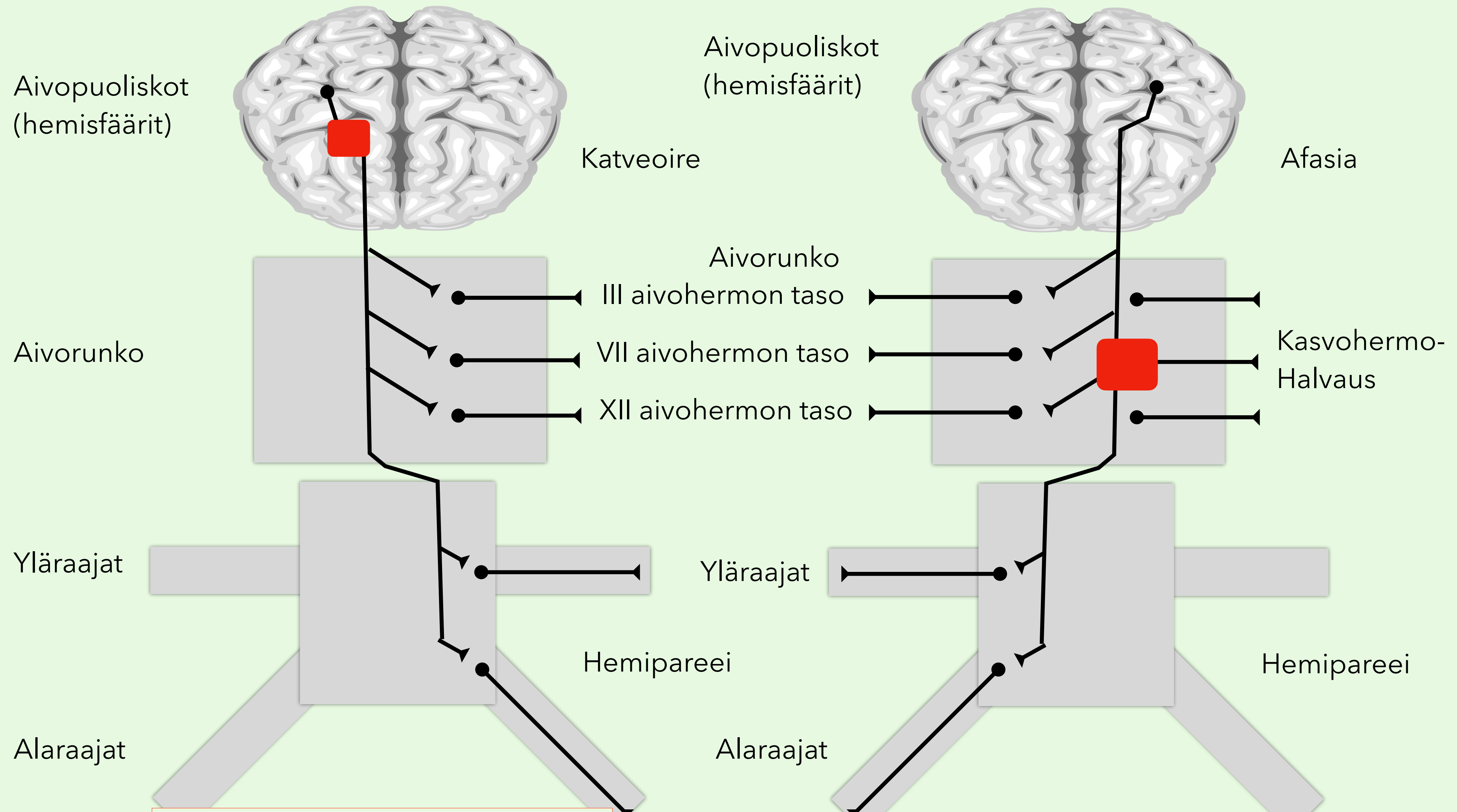
Jorge C. Kattah, Arun V. Talkad, David Z. Wang, Yu-Hsiang Hsieh and David E. Newman-Toker

**NON VESTIBULAR
NYSTAGMUS**

**NORMAL
HIT**

**SKEW
DEVIATION**





Hemisfäärivauriossa aivohermolöydökset ovat samalla puolella kuin hemipareesi

Aivorunkovauriossa aivohermolöydökset ovat toisella puolella kuin hemipareesi - oireet risteävät

Toispuoleinen vaurio isoaivopuoliskossa (hemisfääritasolla aivokuorella)

Psyyke

Isot aivot (hemisfäärit)

Tyvitumakkeet

Aivorunko ja aivohermot

Pikkuaivot

Selkäydin

Hermojuuri

Hermopunos

Perifeerinen hermo

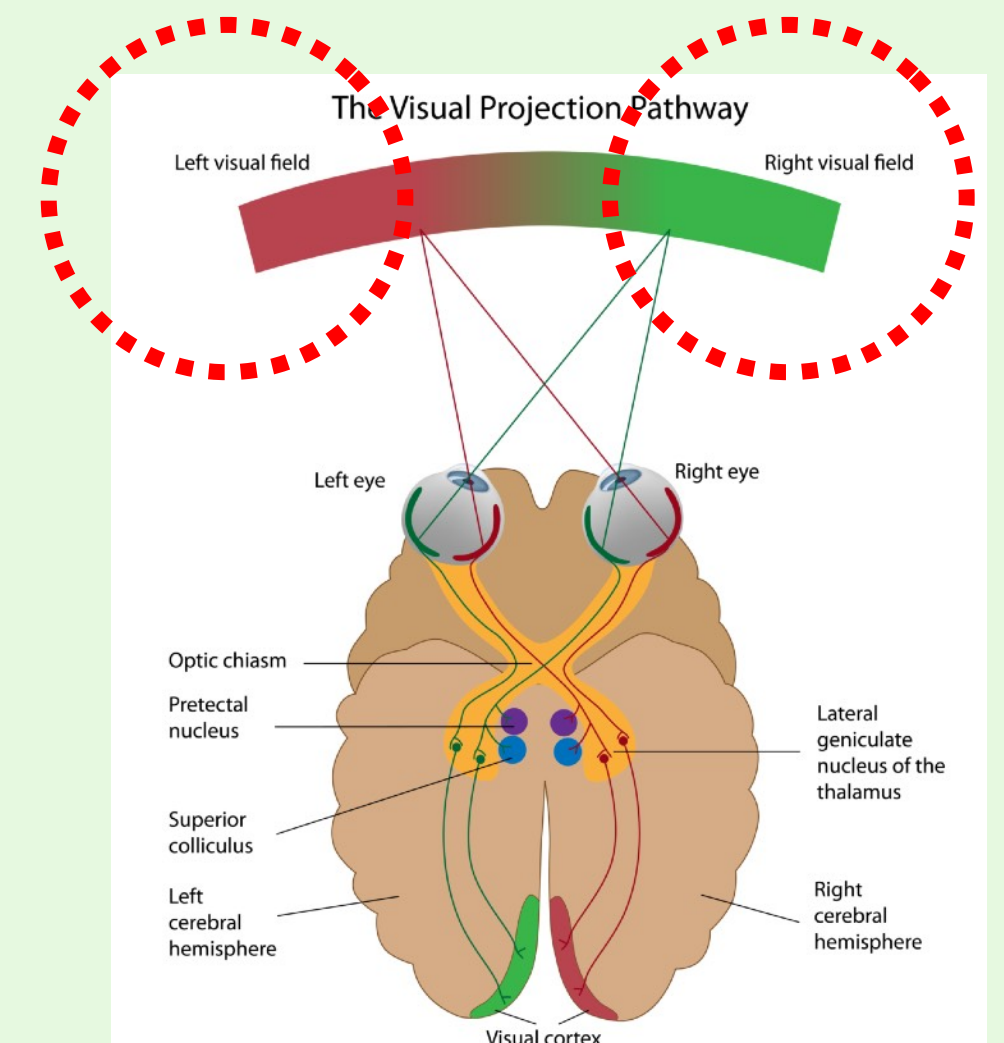
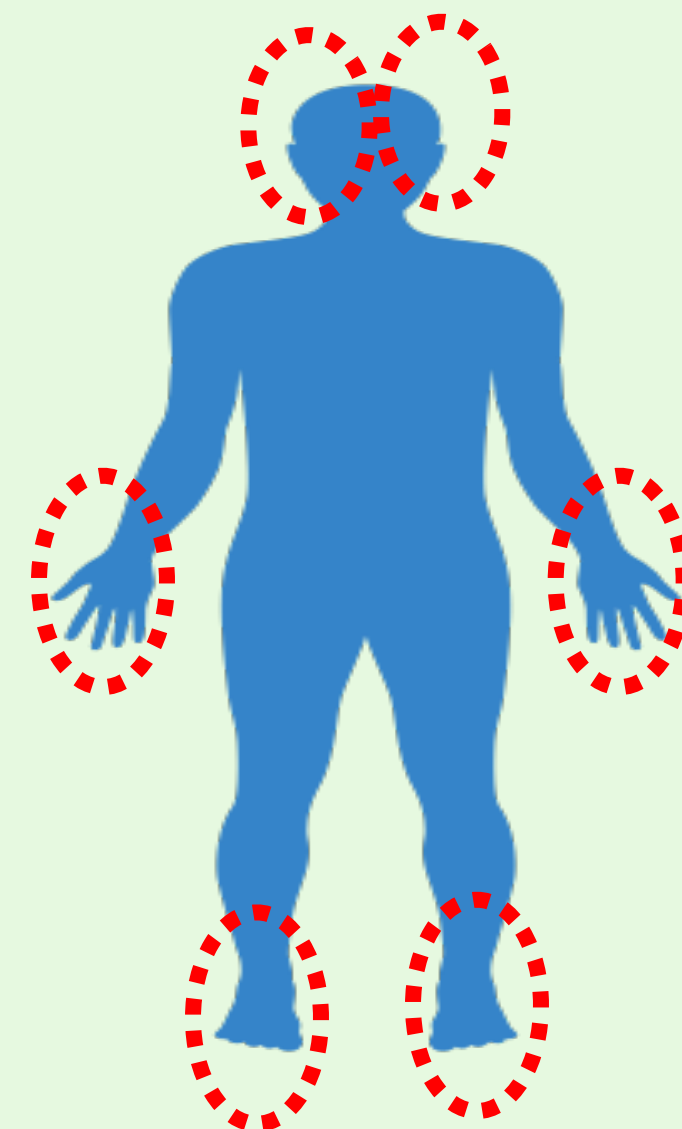
Hermolihasliitos

Lihask

Näkökenttäpuutos

Ylä- ja alaraajan hemipareesi
(toispuolihalvaus)

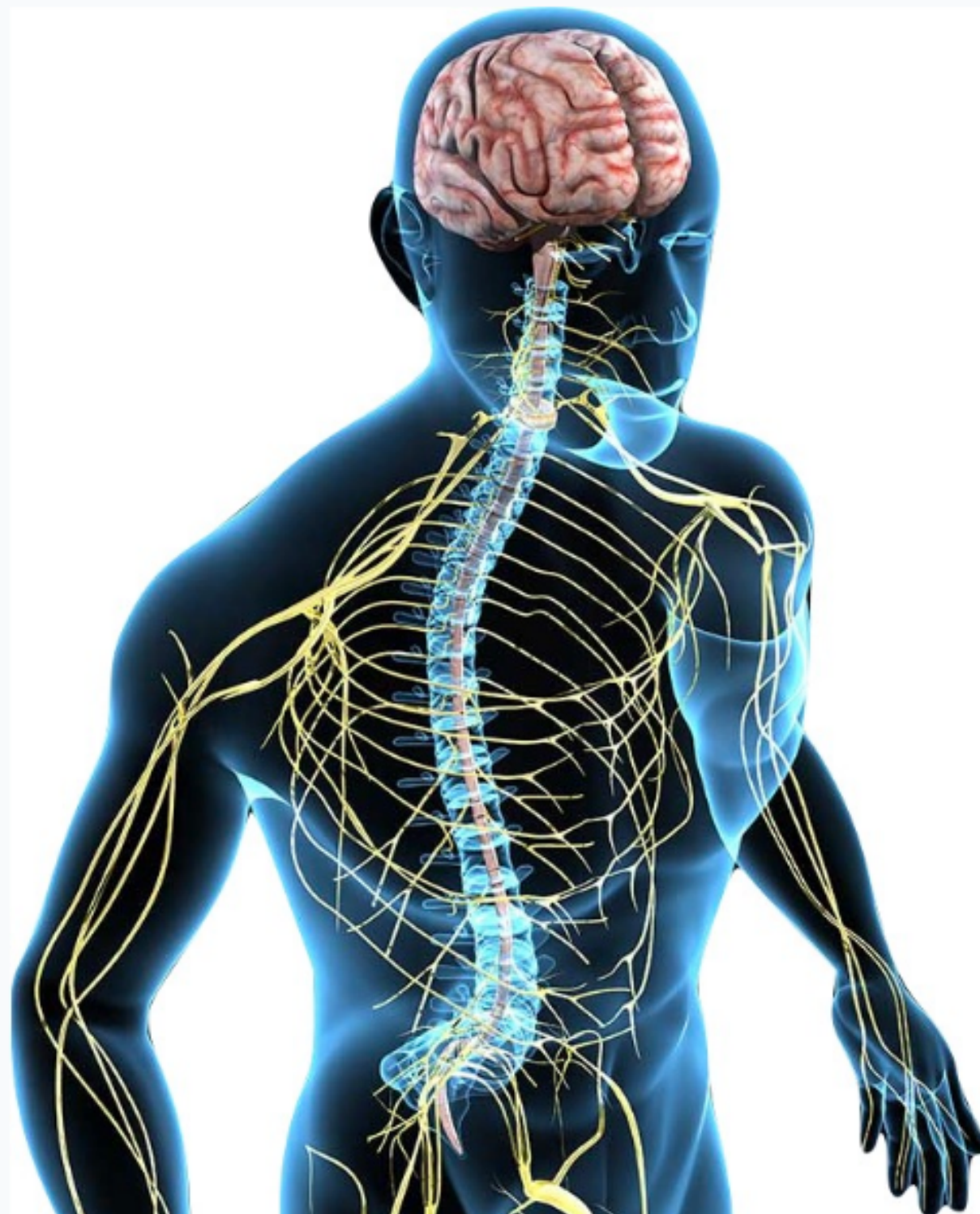Vaikea-asteinen hemisensorinen
(toispuoleinen tuntehäiriö) oire



🌐 When poll is active, respond at pollev.com/mikkokallela576

📧 Text **MIKKOKALLELA576** to **04573 96 0544** once to join

Minkä tason vaurioon sopivat: Toiminnanohjauksen häiriö, persoonallisuuden muutos, psykomotorinen hitaus, lähi- tai episodisen muistin häiriö, hallusinaatiot, liikeautomatismit, asterognosia (kykenemättömyys tunnistaa esineitä tuntoaistin avulla)



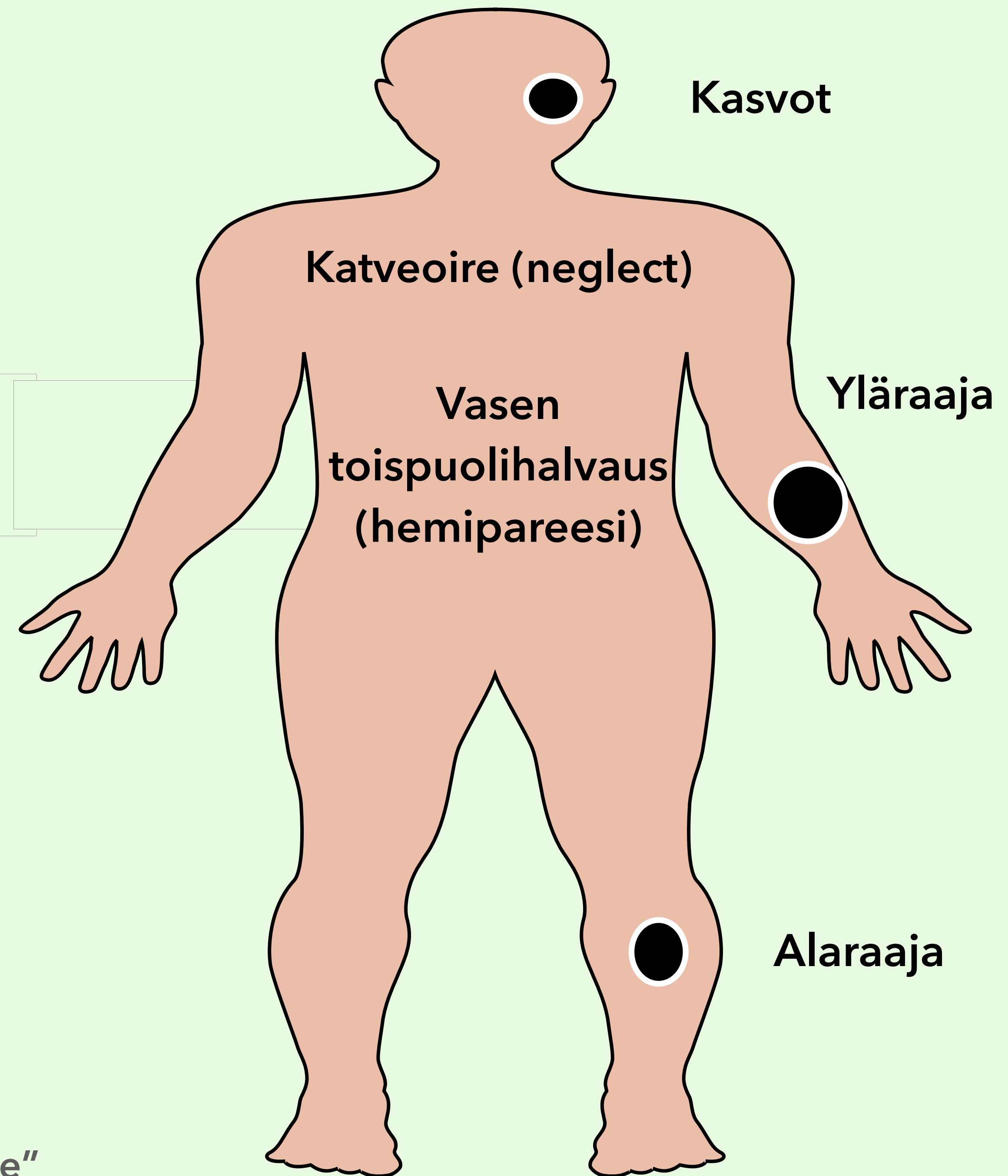
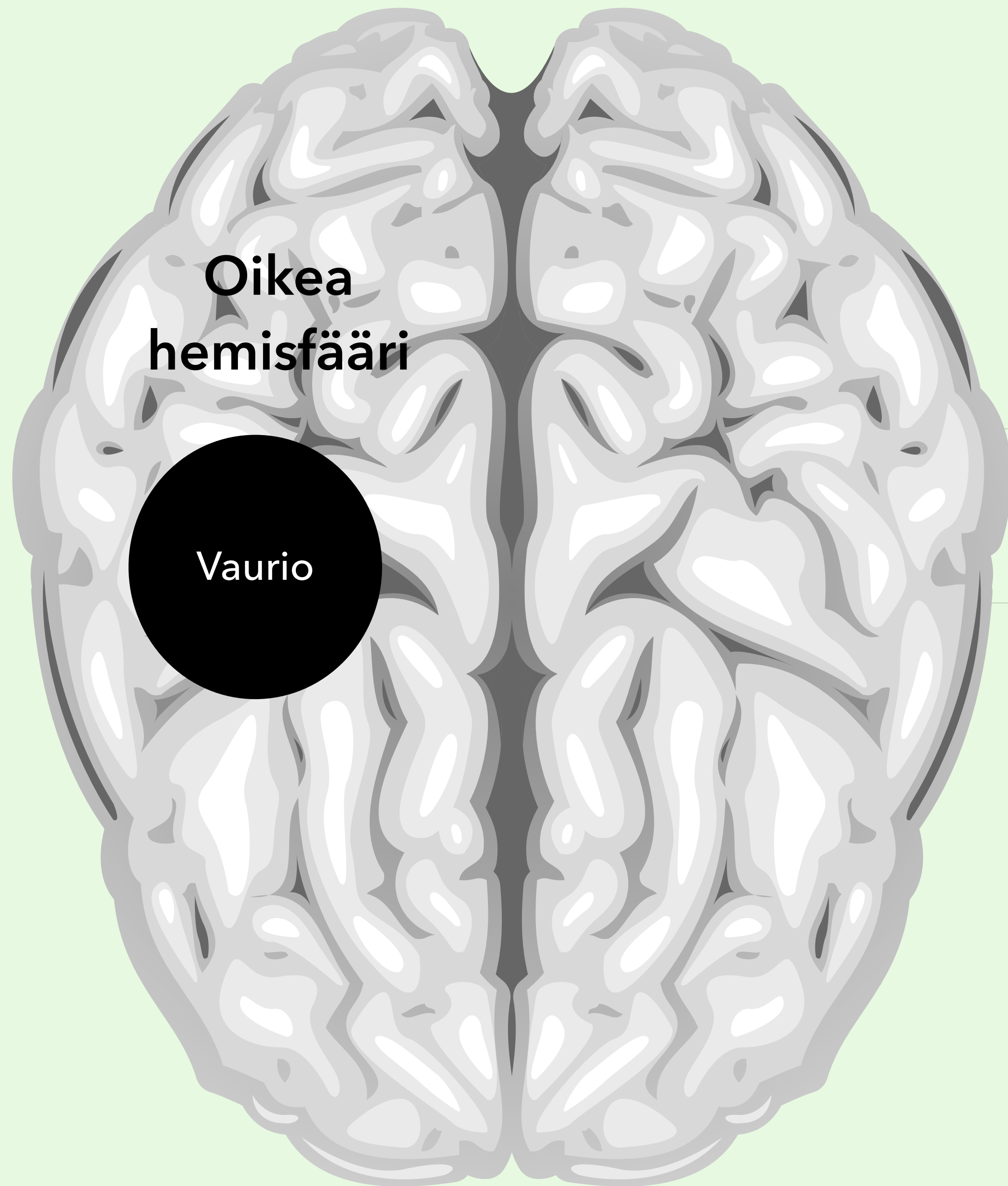
Aivorunko

Tyvitumakkeet

Pikkuaivot

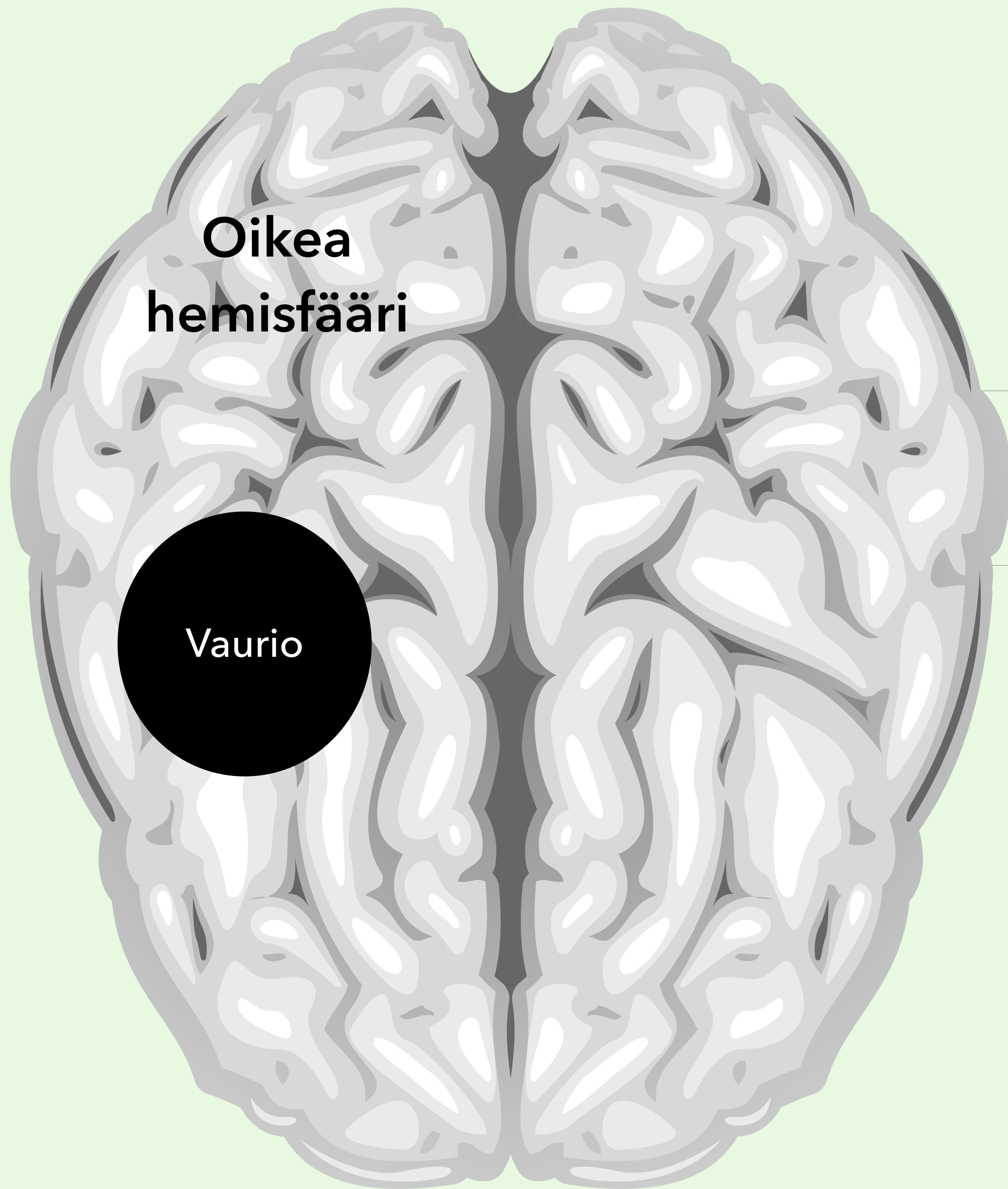
Isoaivohemisfäärit

Aivokuoren oire	Selitys
Visuospatiaalinen häiriö	Avaruudellisen hahmottamisen häiriö
Apraksia	Aivoperäinen vaikeus suorittaa mielekkäitä, aiemmin osattuja liikesarjoja
Kortikaalinen tuntohäiriö	Liikkeiden vähyys (bradykinesia) + rigiditeetti (lihasjäykkyys) + liikehäiriöt (kuten vapina, dystonia)
Näköhallusinaatiot	Aistiharha, todellisena koettu näköaistimus, joka ei liity todelliseen ulkoiseen ärsykkeeseen vaan on peräisin hermojärjestelmän sisäisestä ärtymisestä
Inattentio = neglect	Huomiottajättäminen
Amnesia	Muistinmenetyst
Afasia	Aivoperäinen kielellinen häiriö (Wernicken, Brocan)
Kortikaalinen sokeus	
Eksekutiivinen häiriö	Häiriö toiminnanohjauksessa
Kortikaalinen tai subkortikaalinen hemipareesi	Toispuolihalvaus, joka aiheutuu vauriosta aivokuorella tai aivojen valkeassa aineessa
Dementia	Useista eri aivosairauksista johtuvia oireyhtymiä, joissa muistihäiriö, muu aivotoimintojen heikentyminen (esim. afasia, apraksia, agnosia tai toiminnanohjauksen häiriö) tai käytösoireet rajoittavat itsenäistä selviytymistä

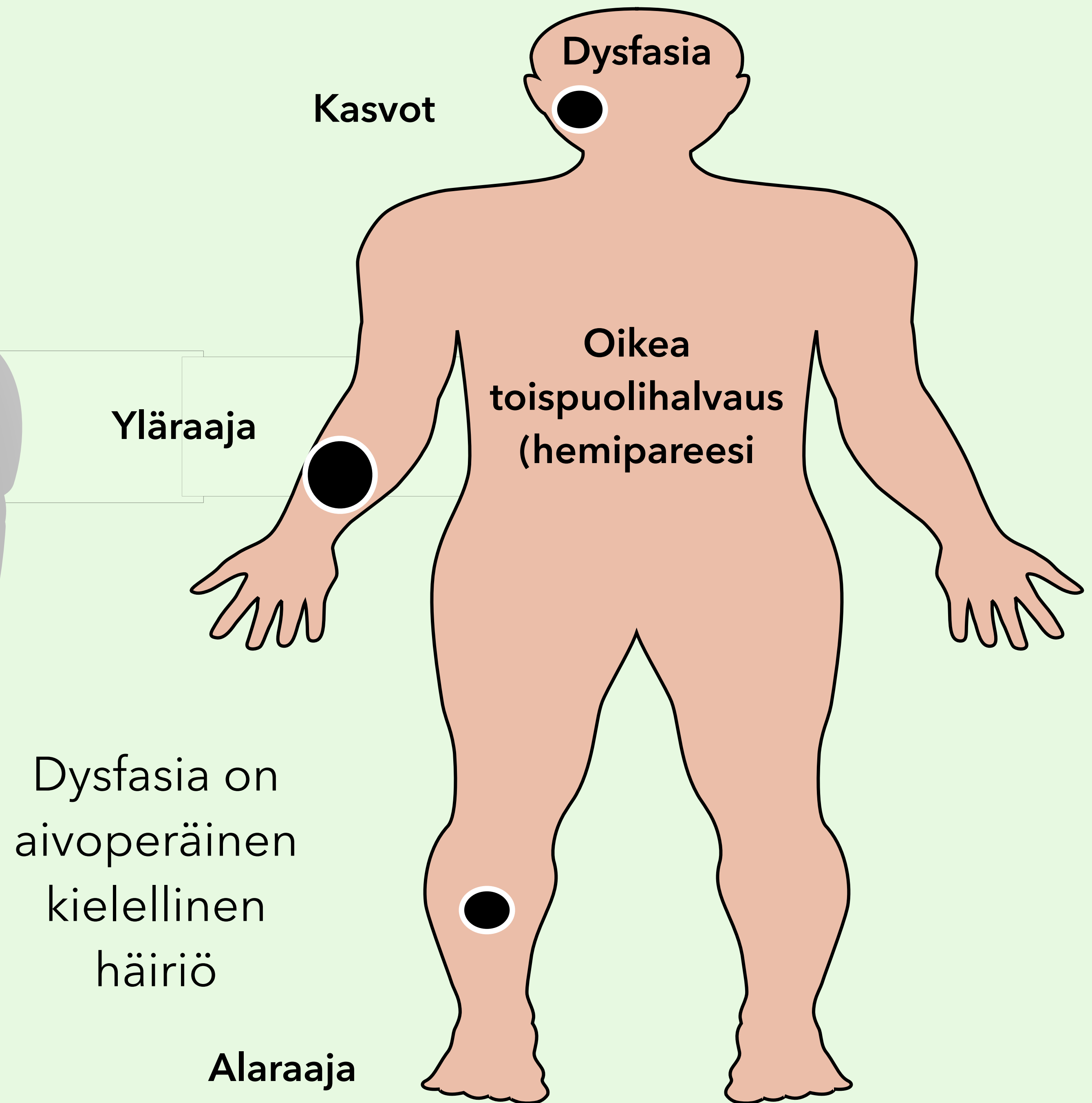
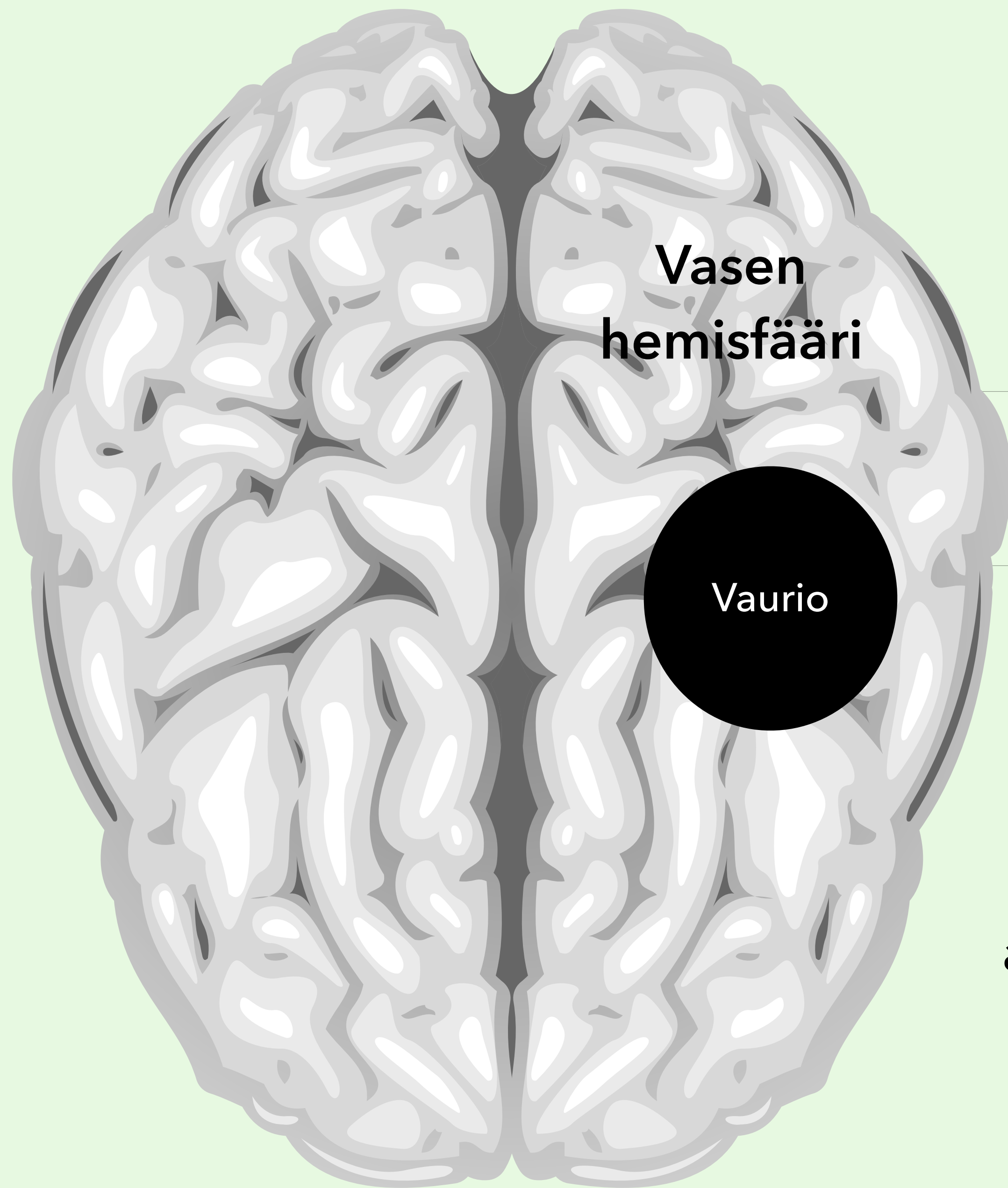


Oikean hemisfäärin vaurioon sopii triadi
"katveoire + vasen hemipareesi + vasen hemisensorinen oire"

Katveoire (neglect)



Katveoire (neglect) = toisen kehonpuoliskon huomiotta jättäminen, neurologinen puutosoire, jossa henkilö jättää huomiotta tavallisesti vasemman kehonpuoliskonsa ja toisinaan myös ympäristöstä vasemmalta puolelta tulevat aistiärsykkeet.



Minkä aivohermon vaurio?

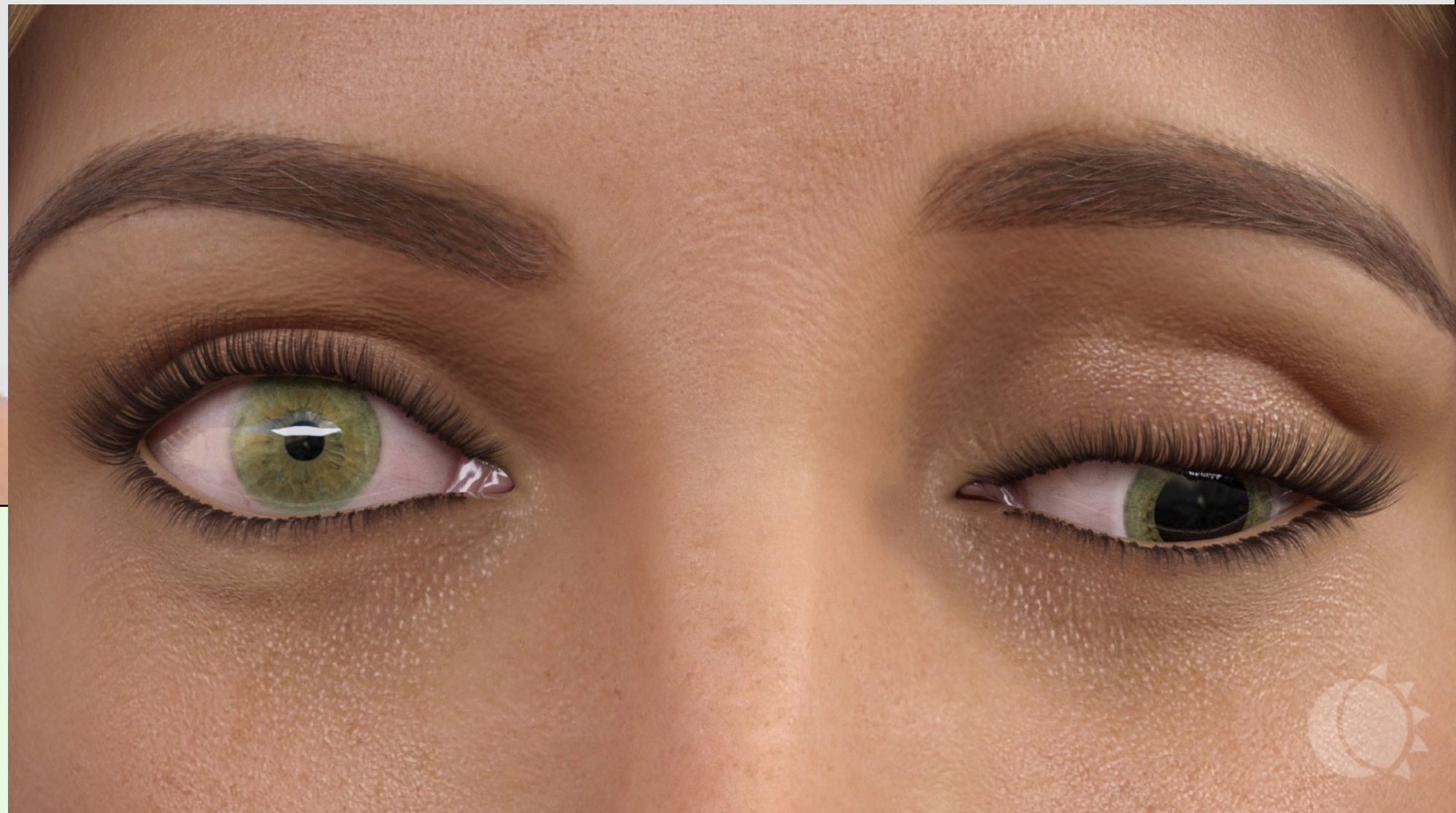



III

Oculomotoriuspareesi

Vasen silmäluomi roikkuu ja silmä devioi alalateraalisuuntaan. Vasemman silmän pupilli laajentunut.



Okulomotorius

Troklearis

Abduzens

III

IV

VI



Neurologiset tasot

Isoaivot - aivokuori

Isoaivot - pyramidirata

Isoaivot - syvä valkea aine

Isoaivot - tyvitumakkeet

Aivohermot ja aivorunko

Pikkuaivot

Selkäydin

Hermopunos


Hermojuuri

Ääreisherma


Hermolihasliitos

Lihask

Autonominen hermosto

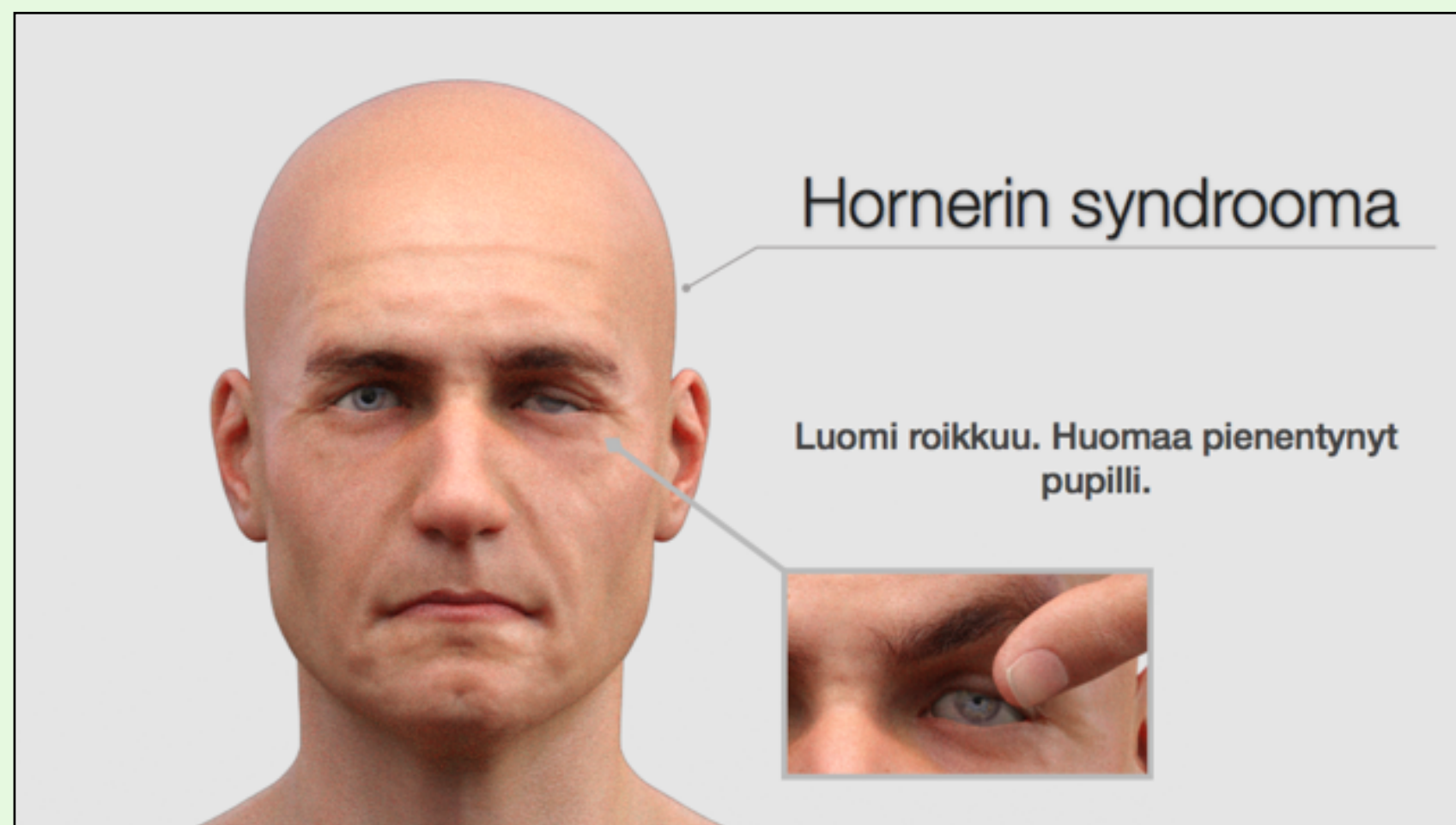

Sympatomimeettimyrkytys (laajentuneet mustuaiset)

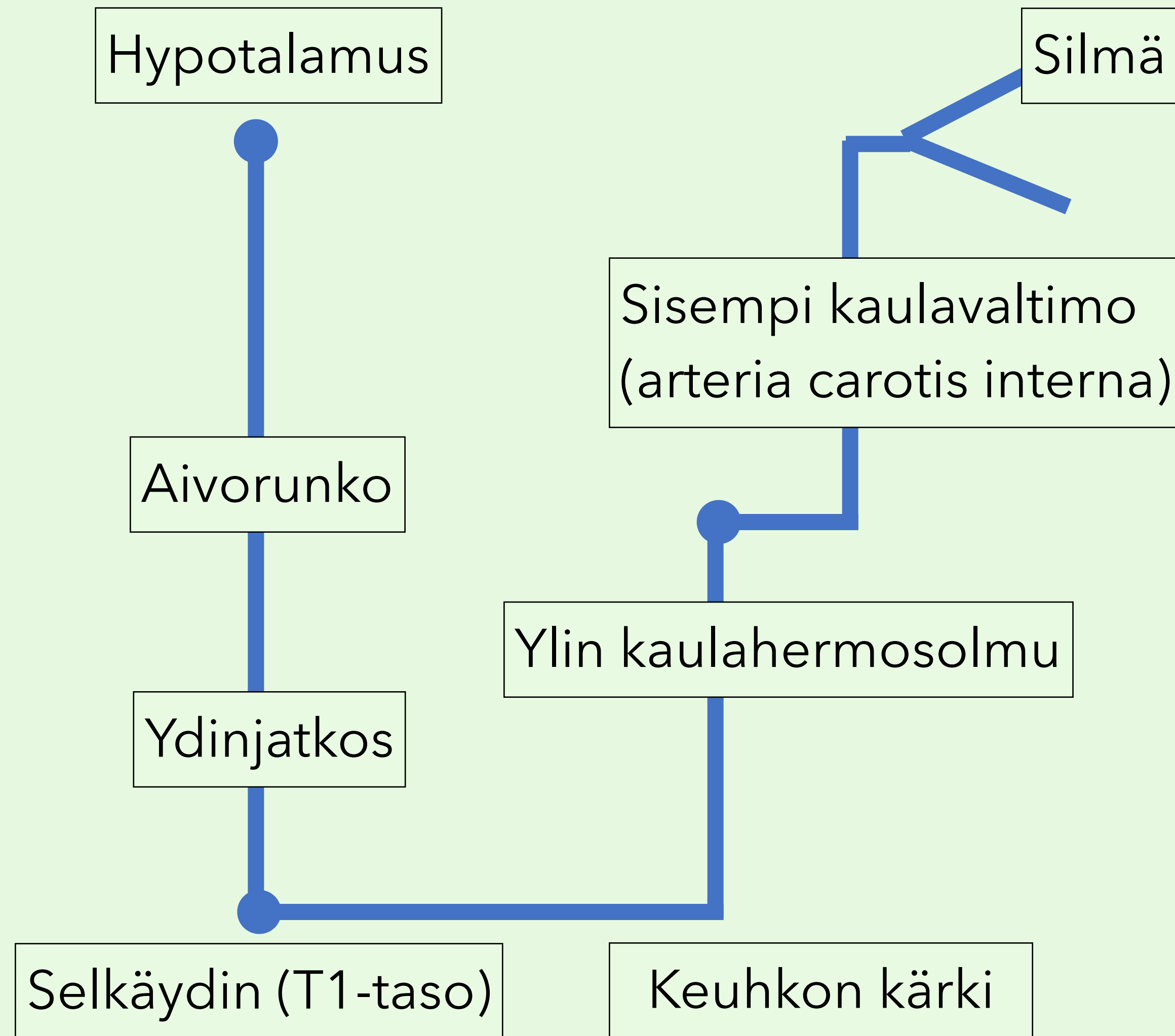


Opiaattimyrkytys (pistemäiset mustuaiset)

Hornerin oireyhtymä (sympatikuspareesi)

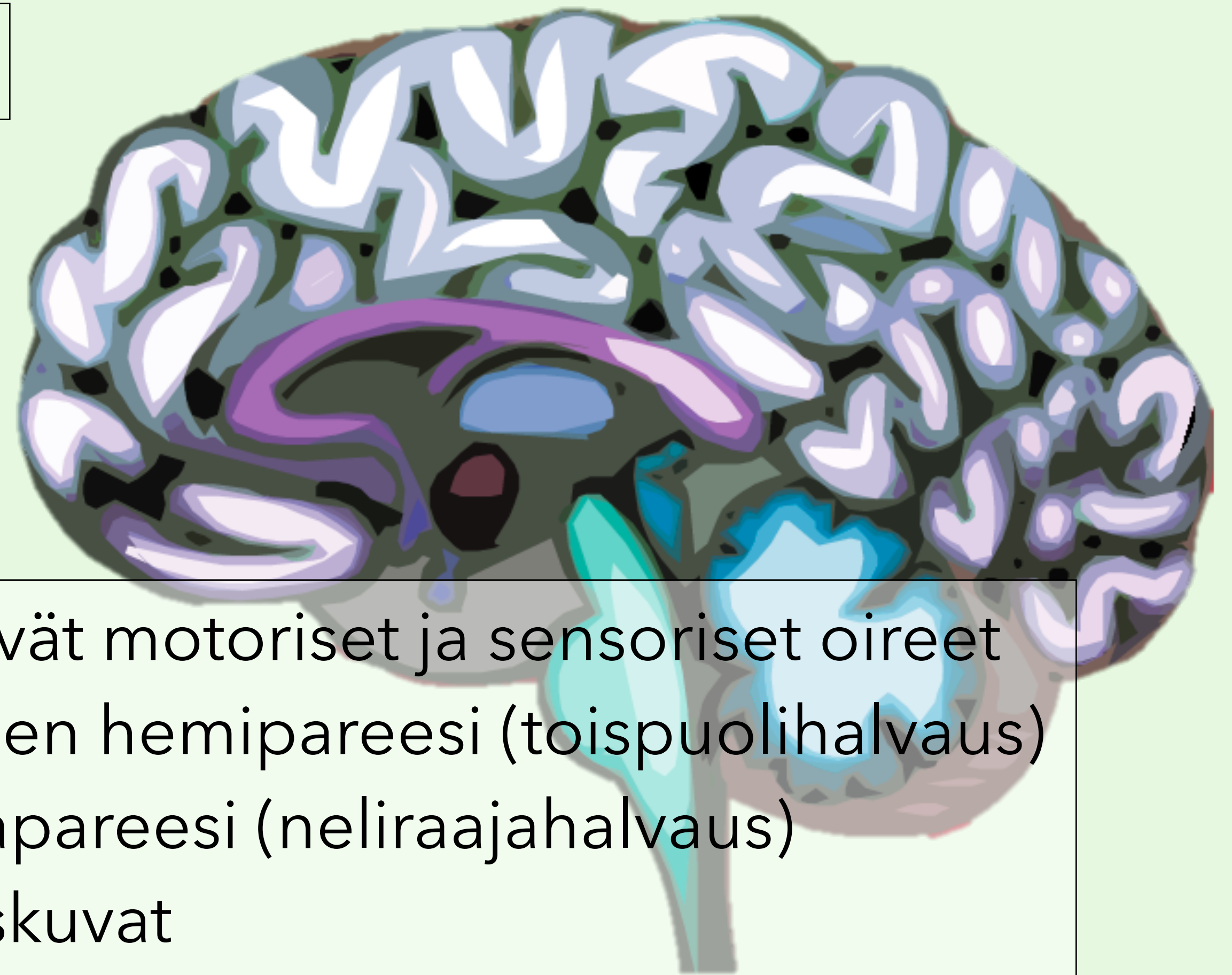
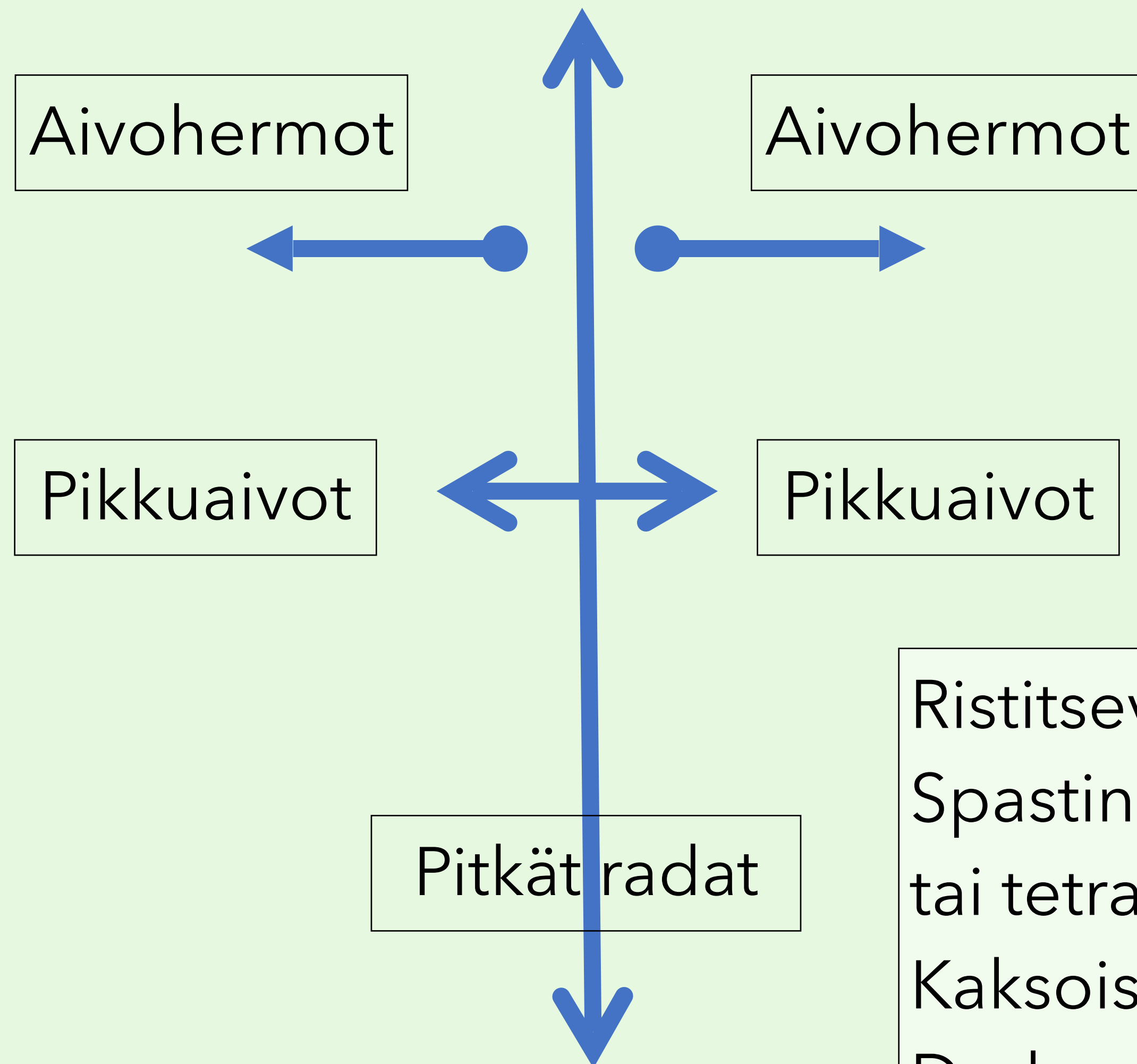


Sympatikussäikeiden kulku ja mahdolliset vauriokohtat

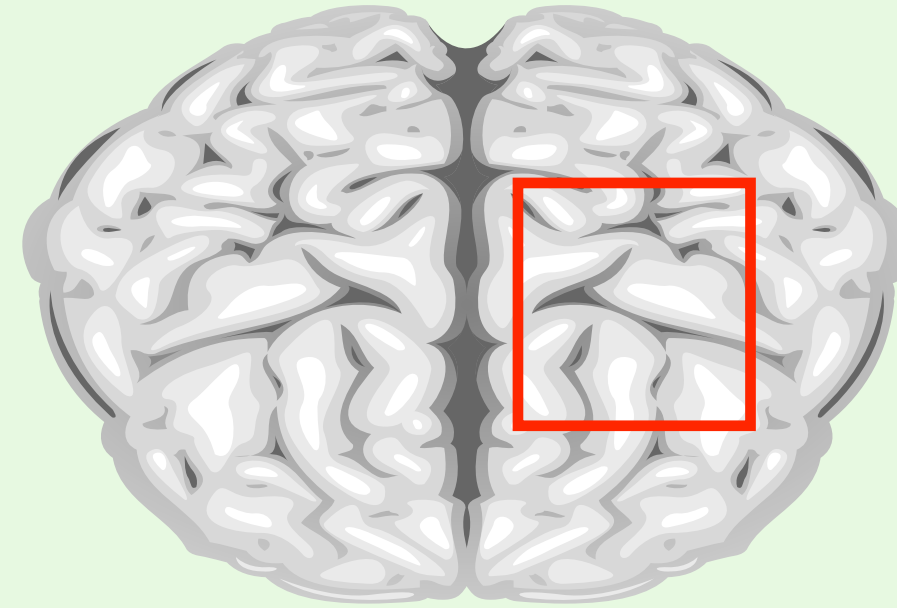


Hornerin oireyhtymä on hermoston sympatikusradan häiriöstä tai vauriosta aiheutunut usein toispuolinen oireyhtymä, johon kuuluvat riippuluomi (ptoosi), silmän sijainti tavallista syvempänä (enoftalmus), mustuaisen pienuus (mioosi) sekä kasvojen hikoilukyvyttömyys ja punoitus

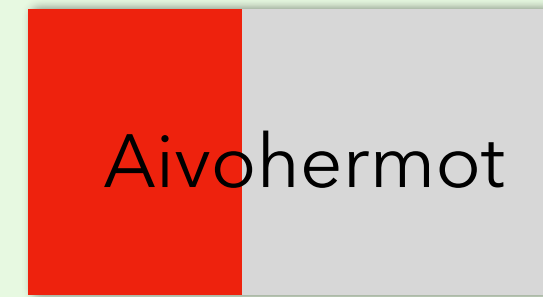Aivorunkovaurio on usein yhdistelmä aivohermo-, aivorunko-, pikkuaivo- ja pitkien ratojen oireita



Tuntohäiriö hemisfääritason vauriossa



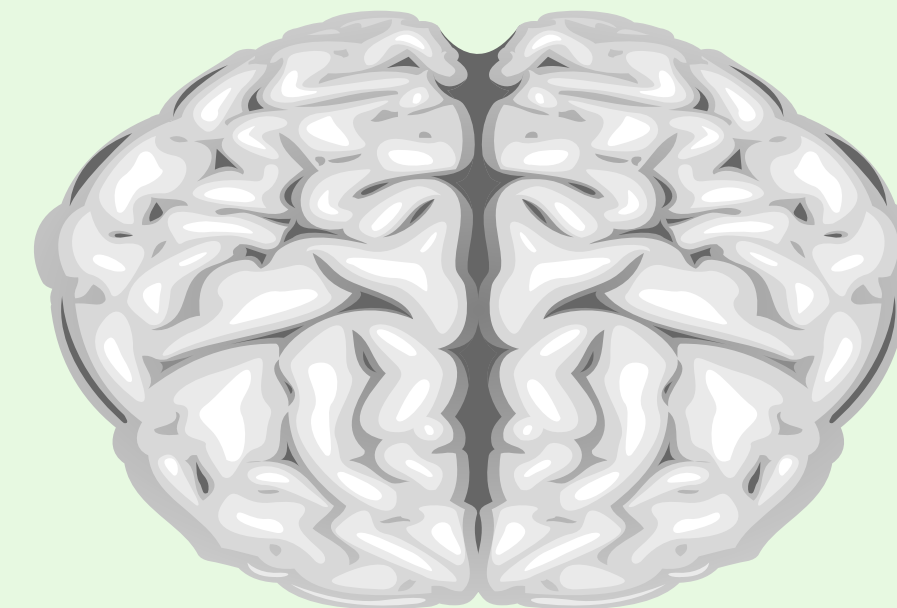
Kasvohermohalvaus
Kasvojen tuntohäiriö




Hemipareesi - usein
yläraajavoittainen

Vilkkaat refleksit
Babinskin merkki
Spastisiteetti

Tuntohäiriö aivorunkotason vauriossa



Aivo-
hermot



Kasvohermohalvaus
Kaksoiskuvat
Kasvojen tuntohäiriö

Hemipareesi

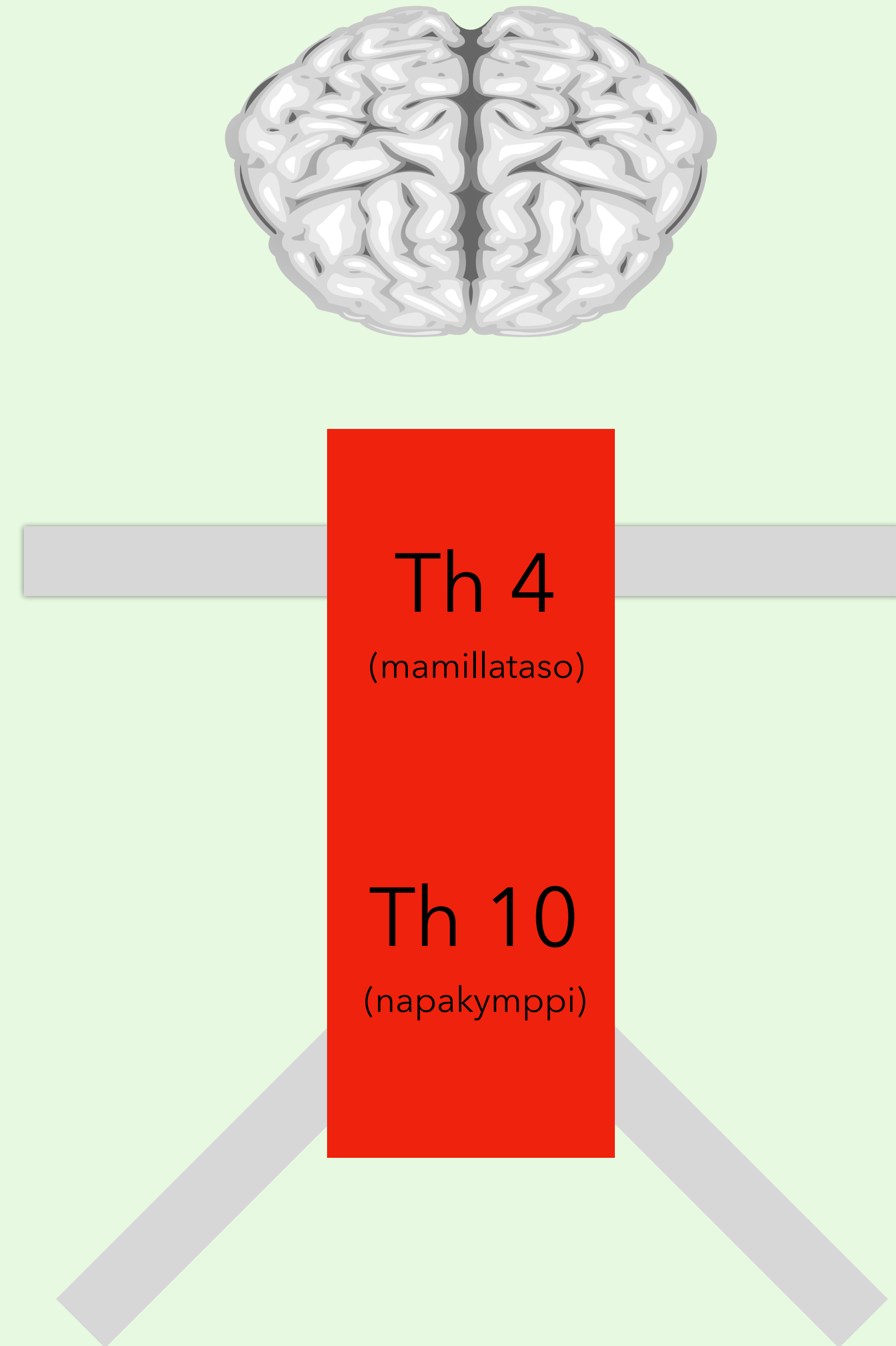
Vilkkaat refleksit
Babinskin merkki
Spastisiteetti

Selkäydinvaurio

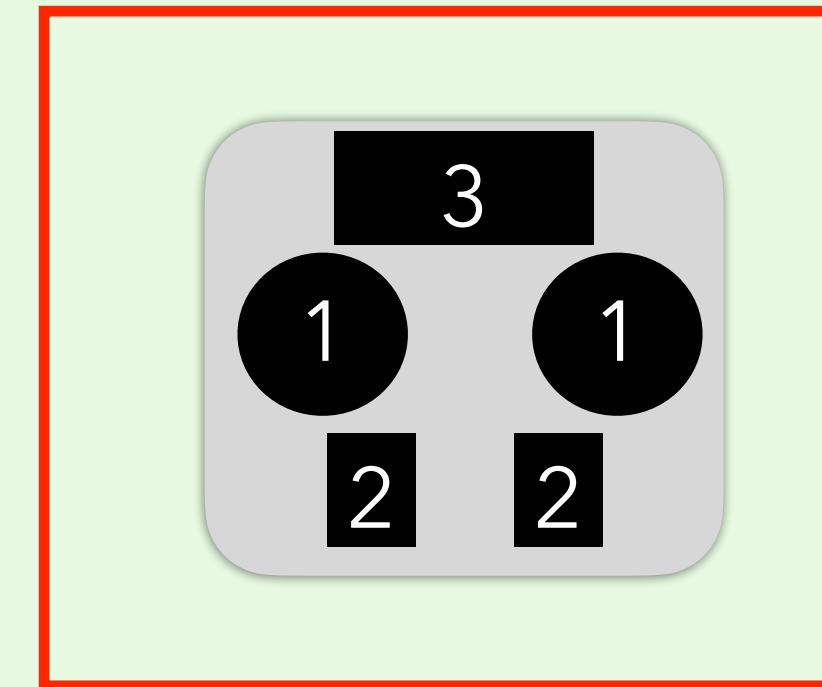
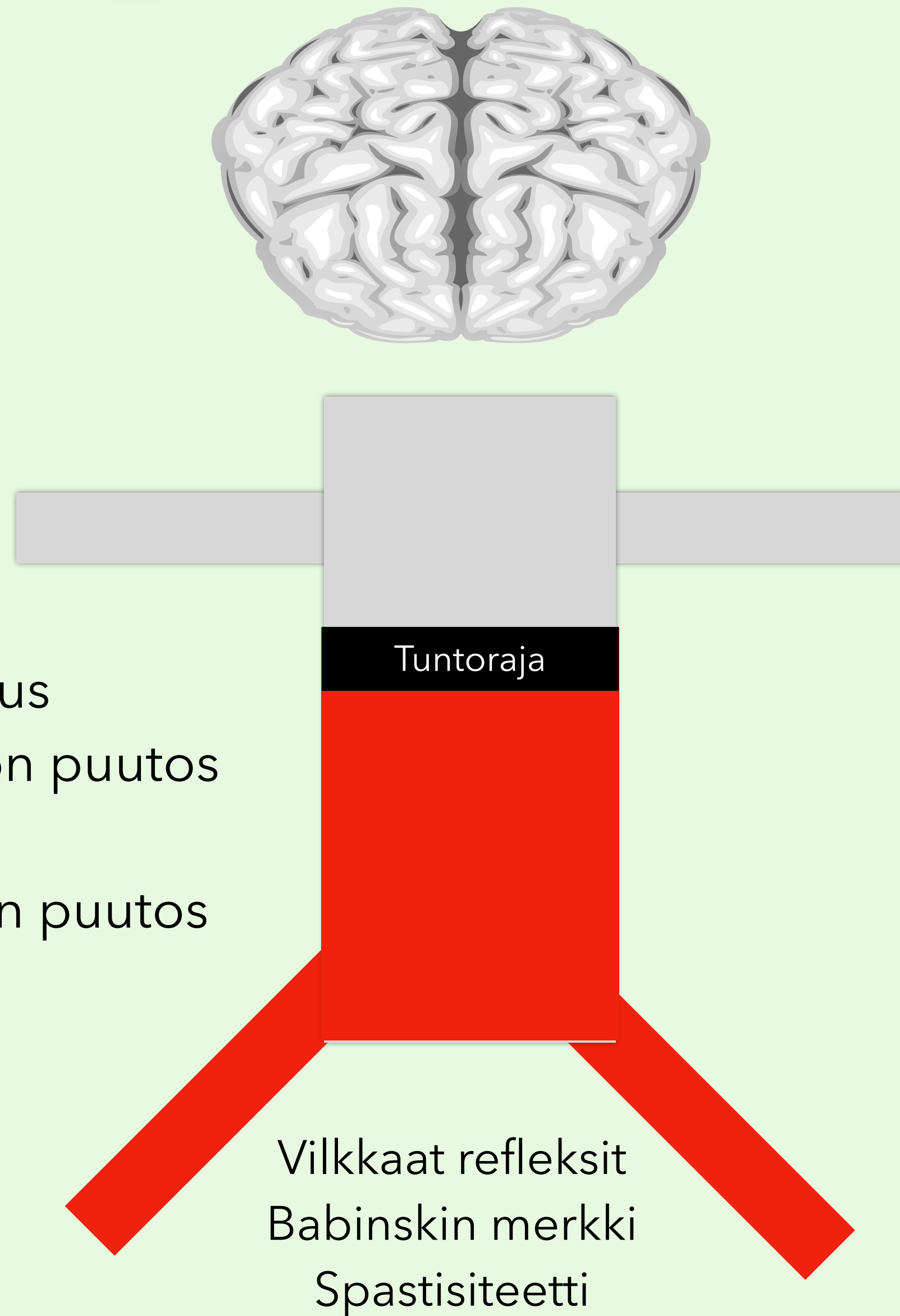
Motoriikka - yleensä
invalidisoivin oire

**Tuntohäiriö paikallistaa
(tasodiagnostiikka)**

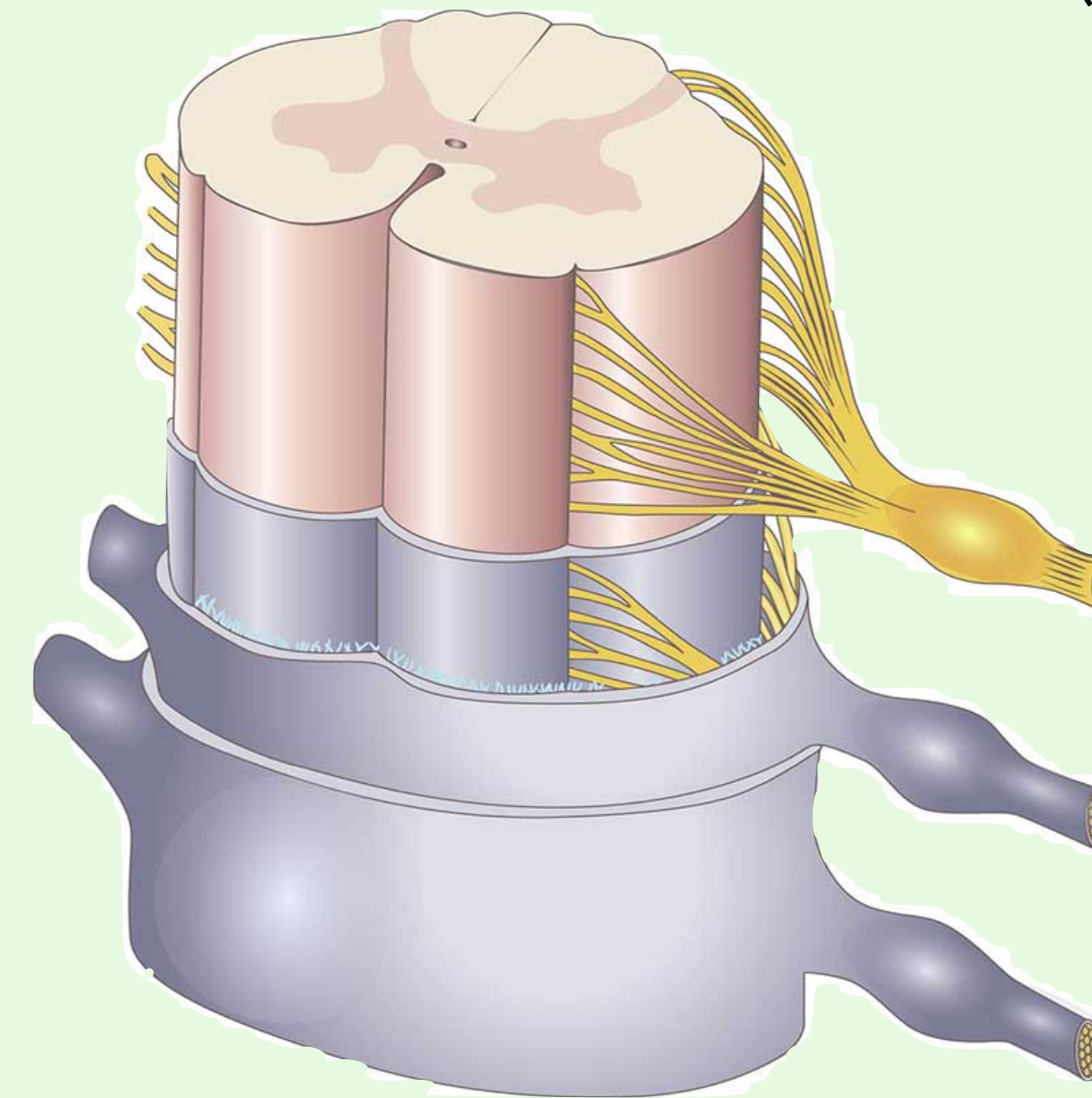
Virtsarakon ja suolen toiminta
usein häiriintynyt
(autonomisen hermoston radat)



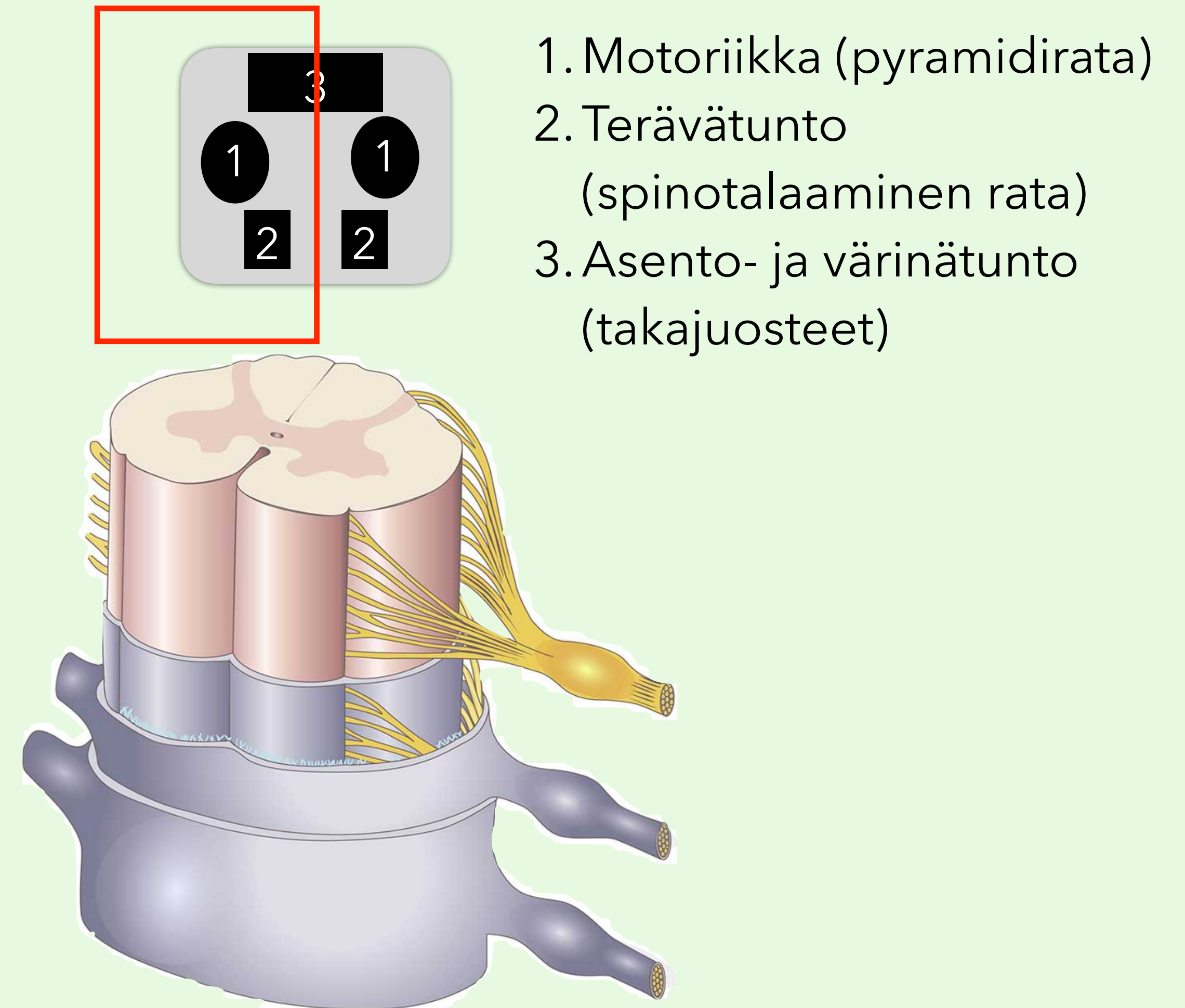
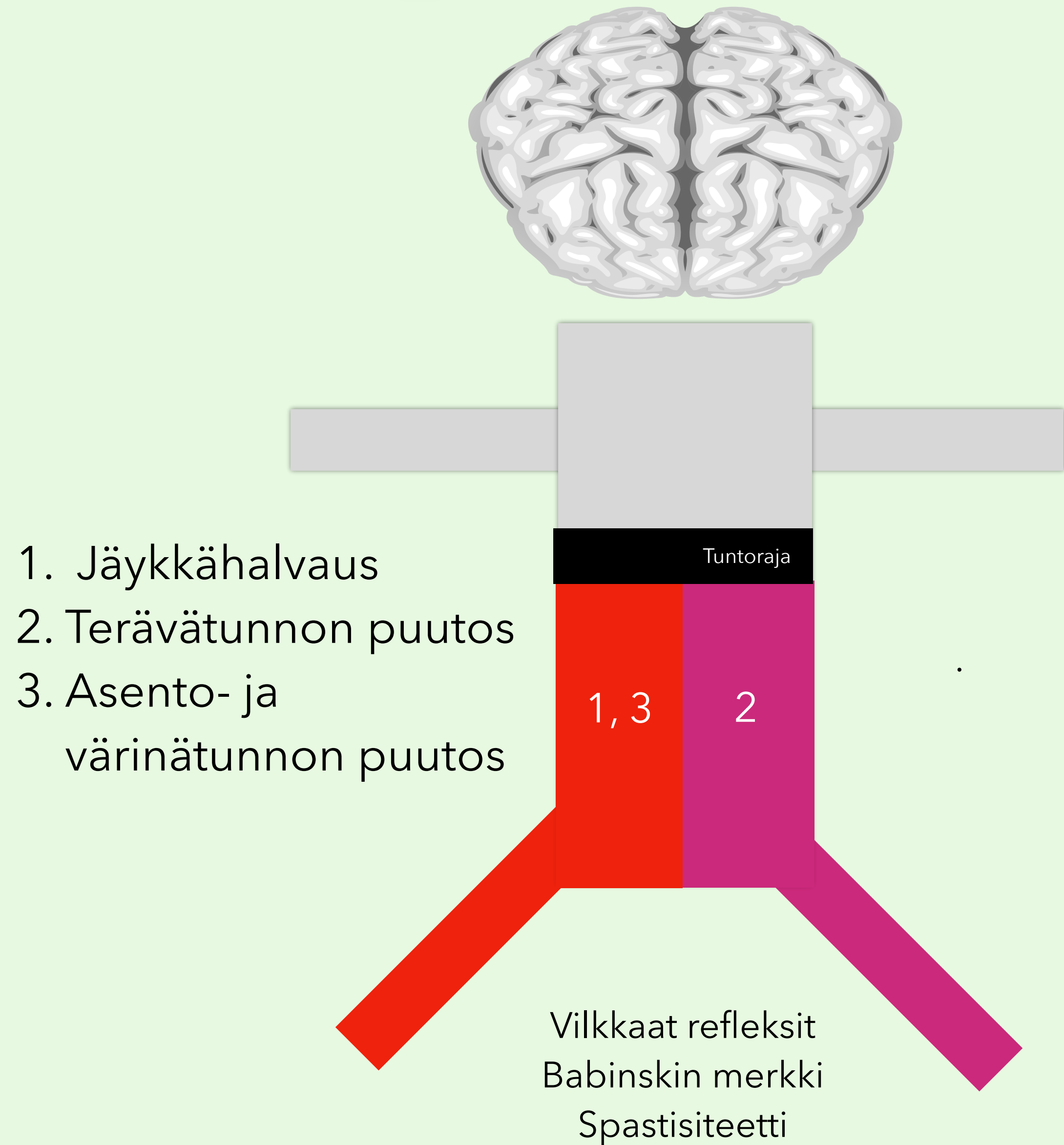
Koko selkäytimen kattava vaurio = poikkileikkautuminen = transsektio



1. Motoriikka (pyramidirata)
2. Terävätunto (spinotalaaminen rata)
3. Asento- ja värinätunto (takajuosteet)



Puolet selkäytimestä kattava vaurio = poikkileikkautuminen = hemisektio



Cauda-equina oireyhtymä

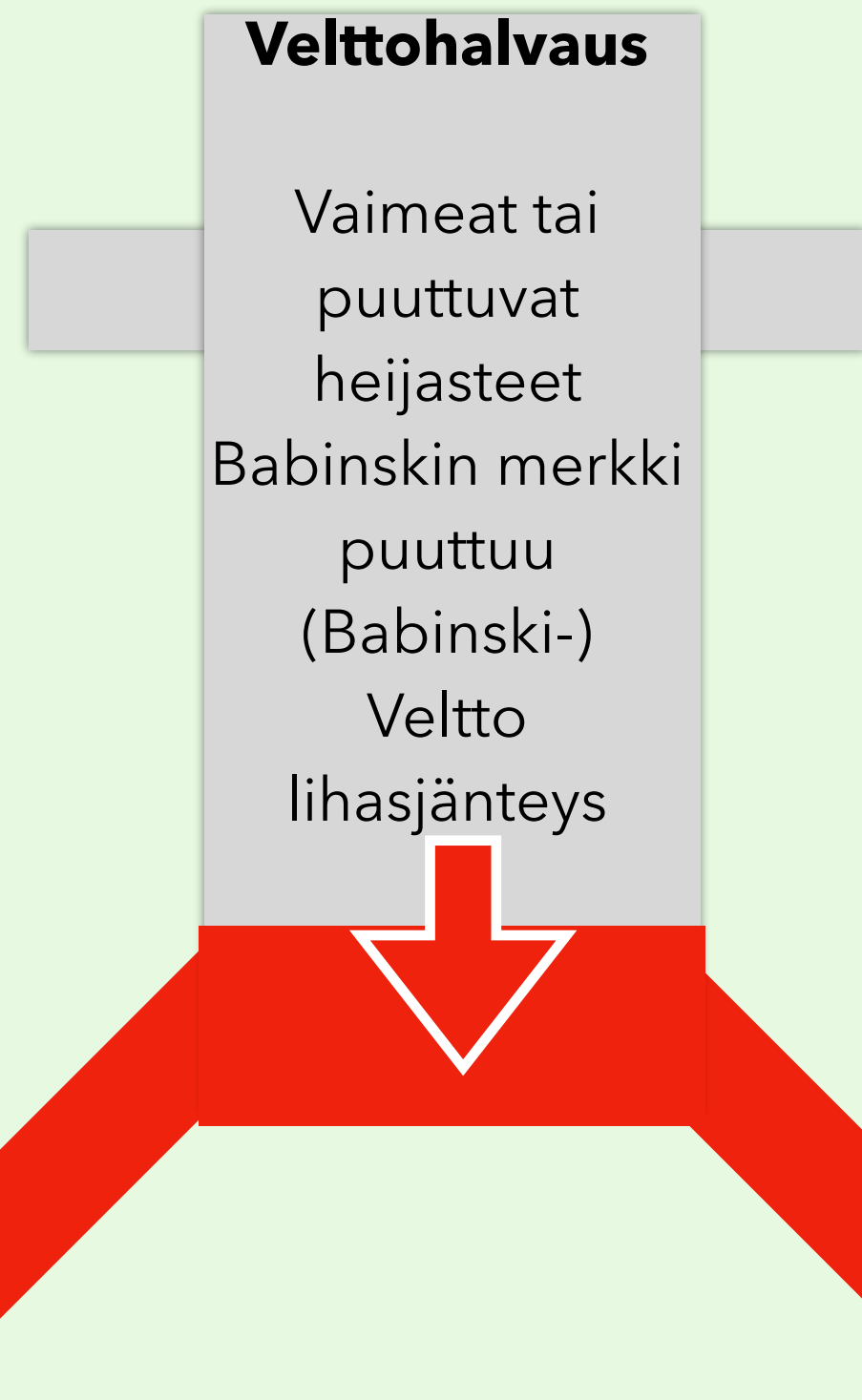
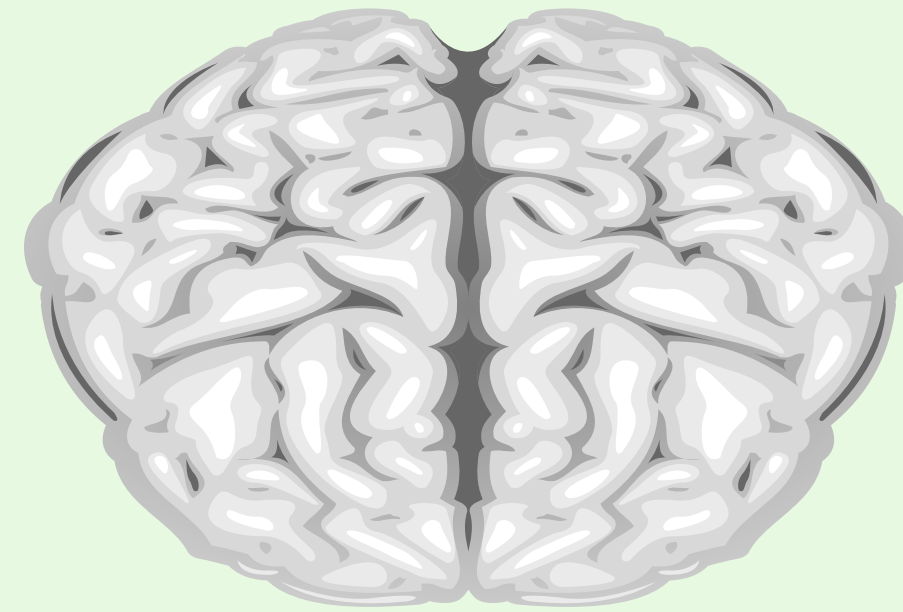
Oireisto:

Epäsymmetrinen alaraajahalvaus

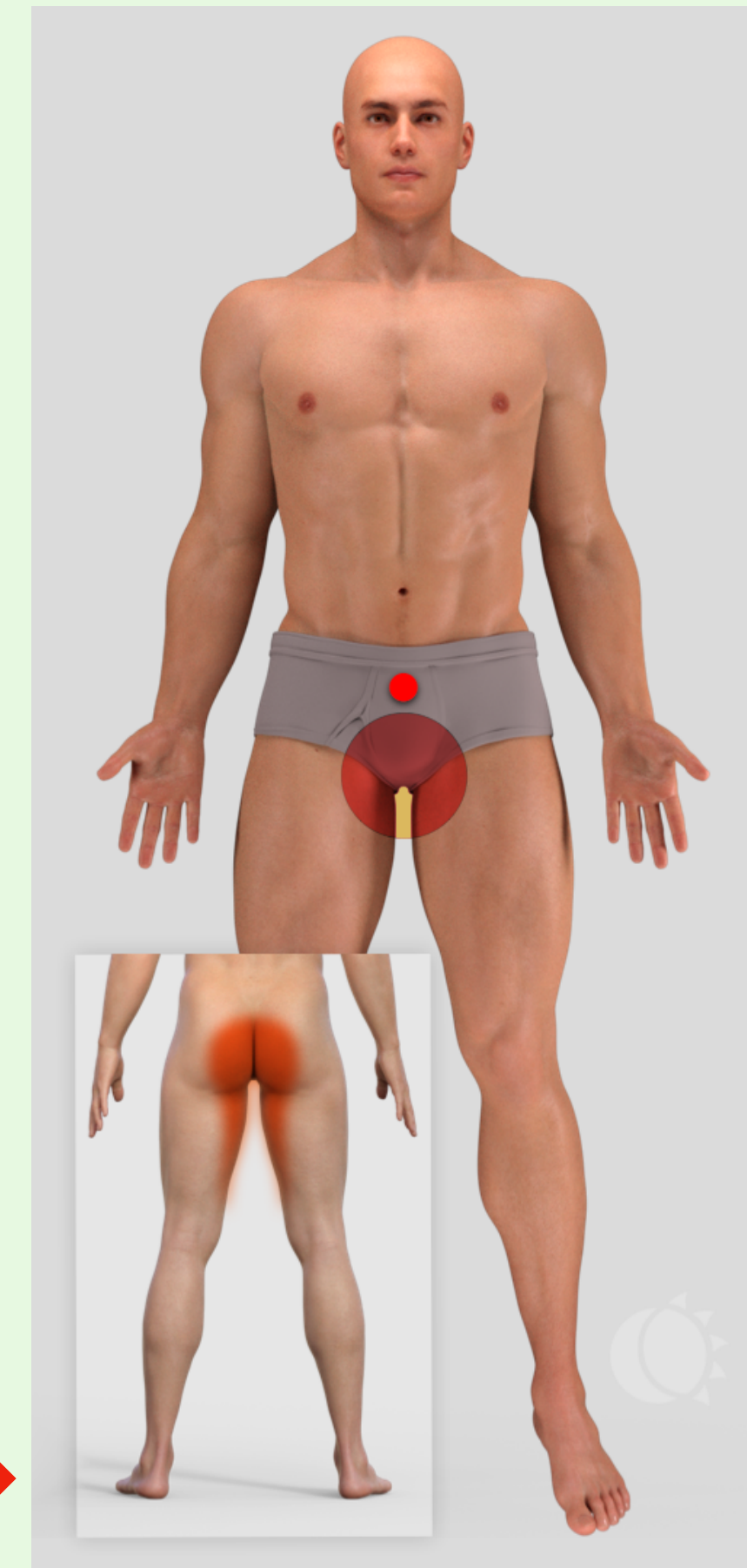
Epäsymmetrinen laaja-alainen (multiradikulaarinen)

säteilykipu ja tuntepuutos

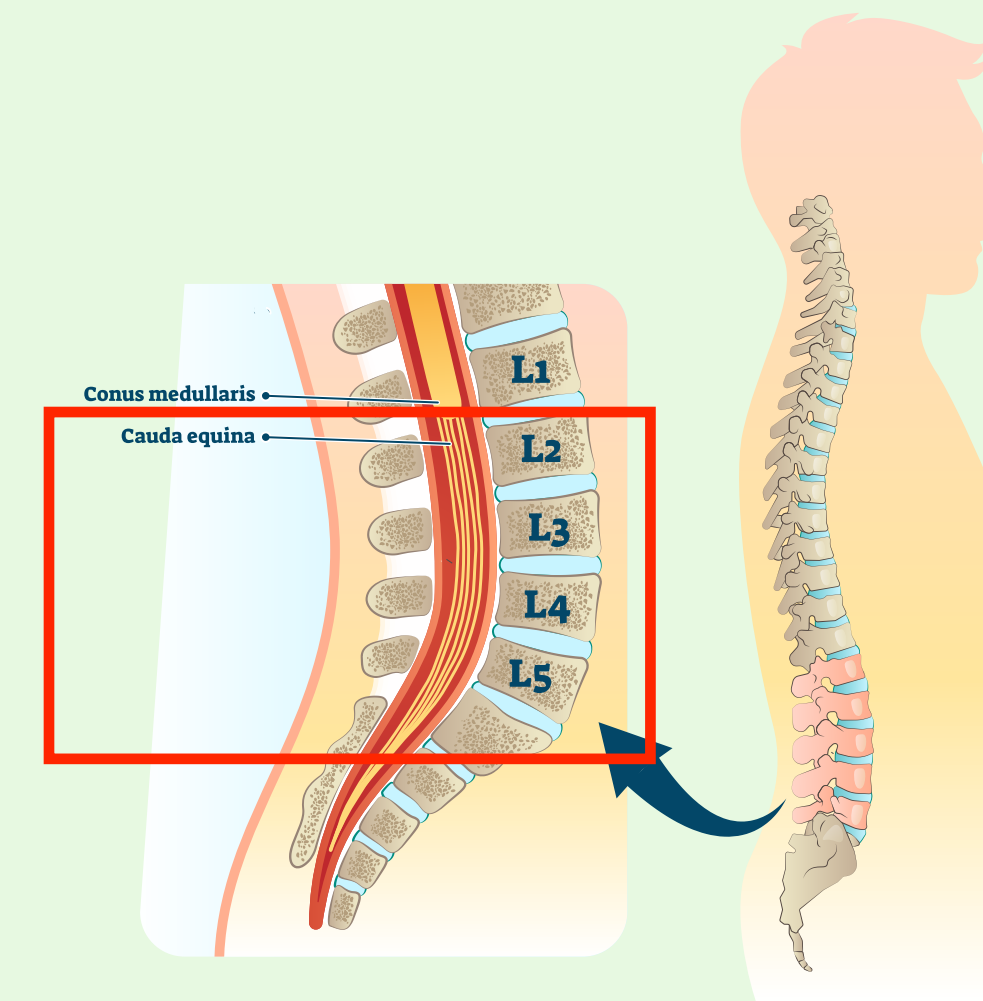
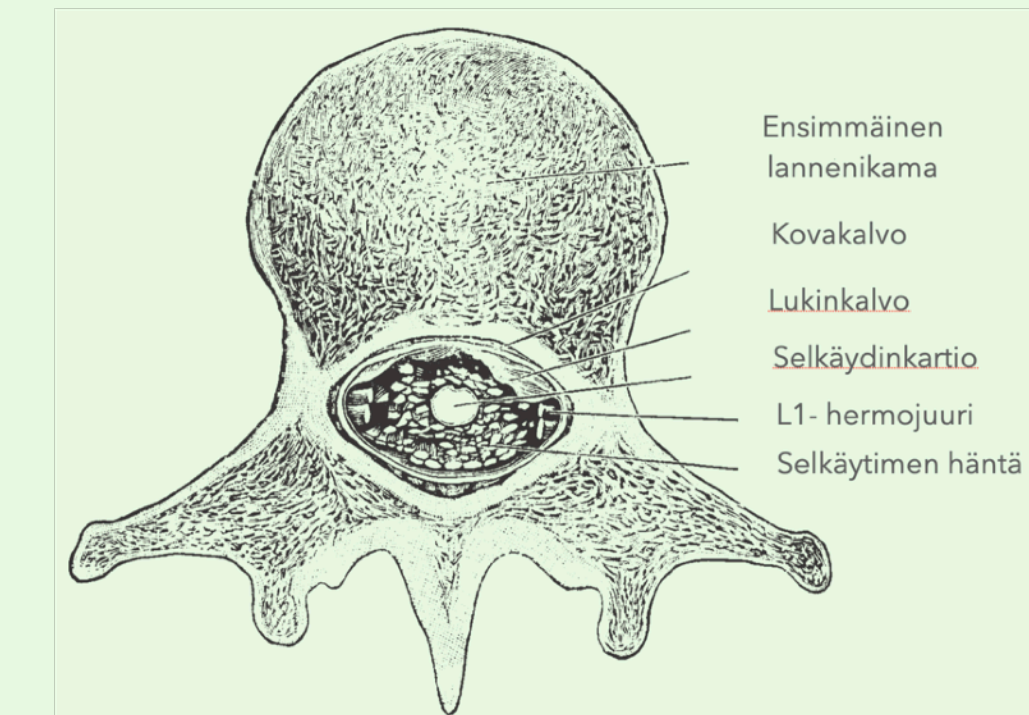
Virtsarakon ja joskus suolen pidätyskyvyttömyys



Ratsupaikka-anestesia



Cauda equinan (selkäytimen häntä) neuroanatomiaa



Aiheuttaja: Välilevytyrä, lukinkalvon tulehdus (araknoidiitti), kasvain, lannerangan ahtauma (lumbaalinen spinaalistennoosi)

Hermolihasliitoksen vaurio

Neurologiset tasot

Psyyke

Isot aivot (hemisfäärit)

Tyvitumakkeet

Aivorunko ja

aivohermot

Pikkuaivot

Selkäydin

Hermojuuri

Hermopunos

Perifeerinen hermo

Hermolihasliitos

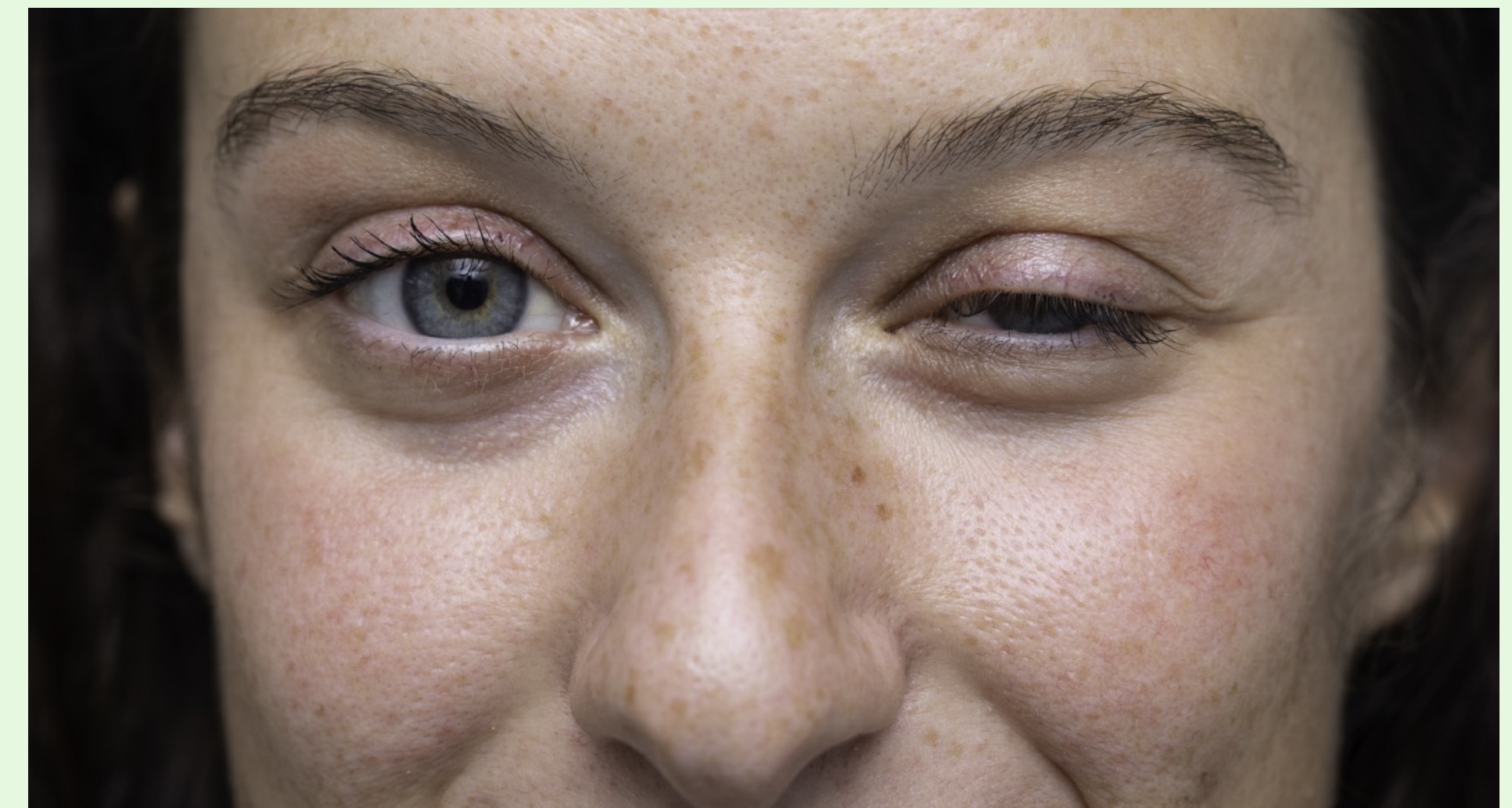Lihask

Fyysinen rasitus provosoi lihasheikkouden
tyypillisesti silmien ja kasvojen alueelle

Tämän lisäksi proksimaalista ja symmetristä
lihasheikkoutta voi esiintyä

Joskus tauti vie potilaan respiraattorihoitoon

Ei tuntohäiriötä



Hermostojuuren vaurio

Neurologiset tasot

Psyyke

Isot aivot (hemisfäärit)

Tyvitumakkeet

Aivorunko ja aivohermot

Pikkuaivot

Selkäydin

Hermostojuuri

Hermopunos

Perifeerinen hermo

Hermolihasliitos

Lihask

Rajoittunut tuntohäiriö yhden raajan alueella

Distaalinen heikkous suurempi kuin proksimaalinen

Distaalinen ja epäsymmetrinen lihasheikkous

Normaali tonus (lihasjänteys)

Refleksipuutos

Motoriset ja sensoriset oireet noudattavat tiettyä dermatomia tai myotomia

Radikulaarinen kipu



Pikku-aivovaurio

Neurologiset tasot

Psyyke

Isot aivot (hemisfäärit)

Tyvitumakkeet

Aivorunko ja aivohermot

Pikku-aivot

Selkäydin

Hermojuuri

Hermopunos

Perifeerinen hermo

Hermolihasliitos

Lihask

Ataksia

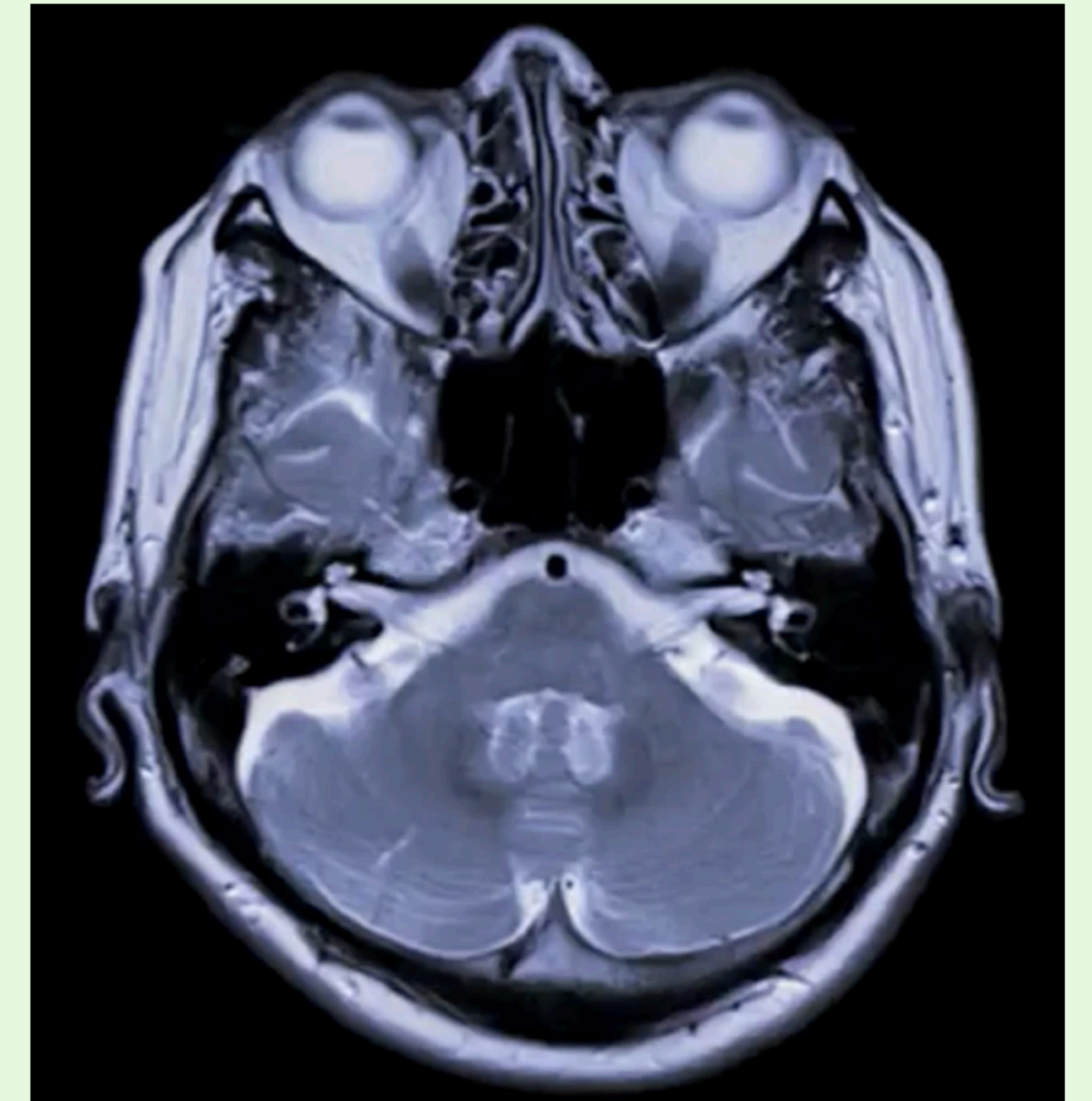
Intentionovapina

Tasapainohäiriö
(leveäraiteinen kävely)

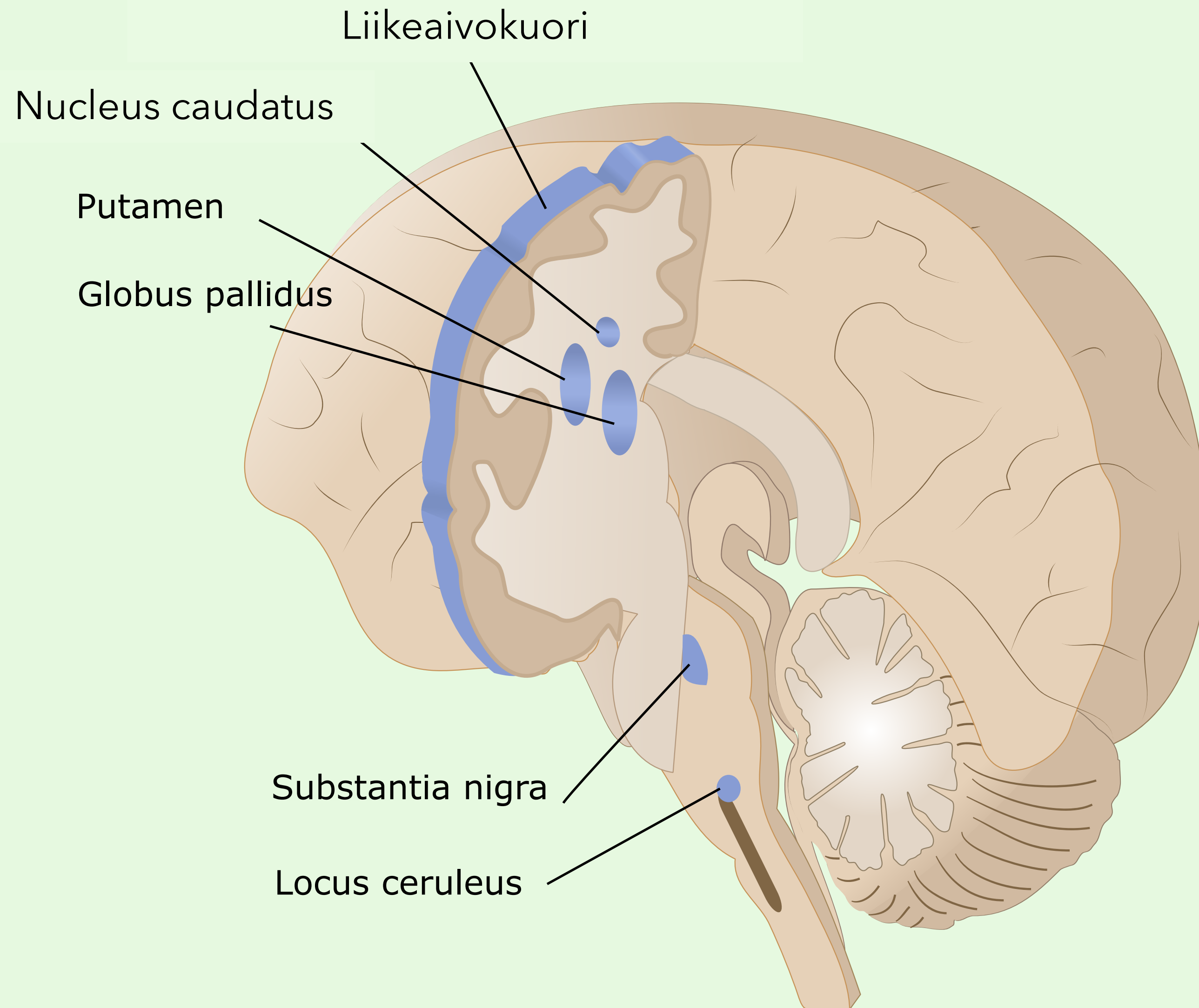
Raajaliikkeiden
haparointi

Vaikeus viivakävelyssä

Ei tuntehäiriötä



Parkinsonin taudin neuroanatomiaa



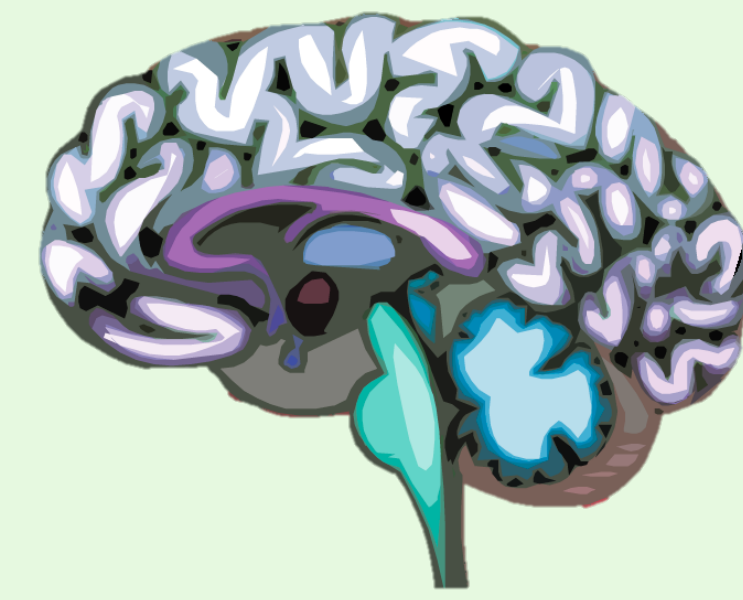
Tyvitumakevaurion merkit



Parkinsonismi (lepovapina, lihasjäykkyys, liikkeiden hitaus, suojarefleksien puute) ja muut liikehäiriöt

Nucleus caudatus = häntätumake
Putamen = aivokuorukka
Globus pallidus = linssitumakkeen pallo
Substantia nigra = mustatumake
Locus coeruleus = sinertävä aivotäplä

Minkä tason leesio?



Neurologiset tasot

Psyyke

Isot aivot (hemisfäärit)

Tyvitumakkeet

Aivorunko ja aivohermot

Pikkuaivot

Selkäydin

Hermojuuri

Hermopunos

Perifeerinen hermo

Hermolihasliitos

Lihask

Kasvojen tuntohäiriö

Nielemisvaikeus

Puheen puuromaisuus (dysartria)

Kiertohuimaus (vertigo)

Saattaa esiintyä sekä ylemmän että alemman motoneuronin vaurion merkkejä

Hikoiluhäiriö kasvojen alueella

Aivorunkovaurio

Neurologiset tasot

Psyyke

Isot aivot (hemisfäärit)

Tyvitumakkeet

Aivorunko ja

aivohermot

Pikkuaivot

Selkäydin

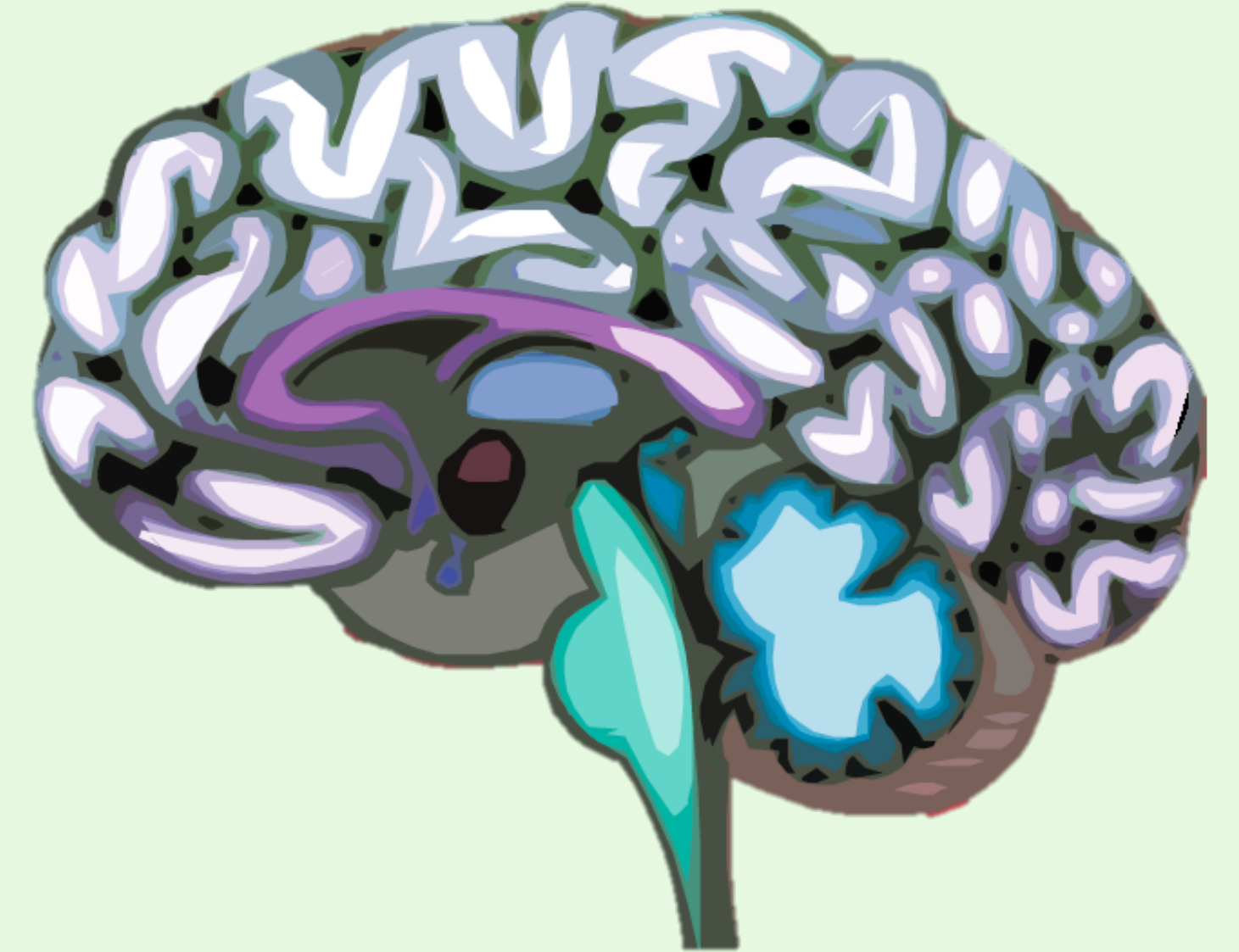Hermojuuri

Hermopunos

Perifeerinen hermo

Hermolihasliitos

Lihask



Kasvojen tuntohäiriö

Nielemisvaikeus

Puheen puuromaisuus (dysartria)

Kiertohuimaus (vertigo)

Saattaa esiintyä sekä ylemmän että alemman motoneuronin vaurion merkkejä

Hikoiluhäiriö kasvojen alueella

Lihastauti

Neurologiset tasot

Psyyke

Isot aivot (hemisfäärit)

Tyvitumakkeet

Aivorunko ja
aivohermot

Pikkuaivot

Selkäydin

Hermojuuri

Hermopunos

Perifeerinen hermo

Hermolihasliitos


Lihask

Proksimaalinen ja symmetrinen
lihasheikkous

Ei tuntehäiriötä

Refleksit normaalit

Ei Babinskin merkkiä



Tyypillistä:

Kivuton etenevä lihasheikkous

Fyysinen suorituskyky heikkenee

Lihakset surkastuvat (atrofioituvat)

Joskus:

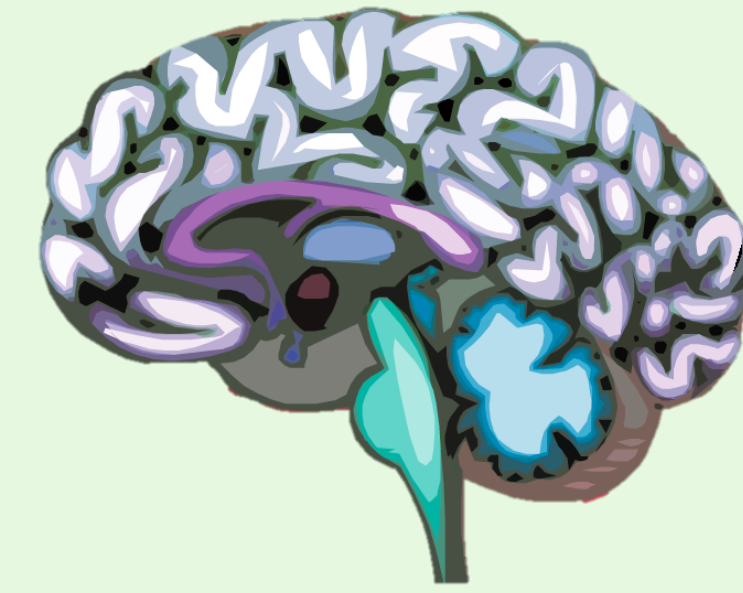
Halvauskohtaukset (perinnölliset ionikanavataudit), muutos virtsan värissä (myoglobinuria)

Hermopunoksen (pleksus) vaurio

Psyyke	Laaja-alainen tunteohäiriö yhden raajan alueella
Isot aivot (hemisfäärit)	Laaja-alainen motorinen häiriö yhden raajan alueella (monopareesi)
Tyvitumakkeet	Distaalinen ja epäsymmetrinen lihasheikkous
Aivorunko ja aivohermot	Distaalinen heikkous on suurempi kuin proksimaalinen
Pikkuaivot	Hikoiluhäiriö yhdessä raajassa
Selkäydin	
Hermopunos	
Hermojuuri	
Perifeerinen hermo	
Hermolihasliitos	
Lihask	



Minkä tason leesio?



Neurologiset tasot

Psyyke

Isot aivot (hemisfäärit)

Tyvitumakkeet

Aivorunko ja aivohermot

Pikkuaivot

Selkäydin

Hermojuuri

Hermopunos

Perifeerinen hermo

Hermolihasliitos

Lihaskato

Distaalinen ja epäsymmetrinen
lihasheikkous

Alentunut lihasjänteys

Refleksien vaimuus tai
puuttuminen

Lihaskato (atrofia)

Faskikulaatiot

Motoriset ja sensoriset oireet

Ääreishermon vaurio

Neurologiset tasot

Psyyke

Isot aivot (hemisfäärit)

Tyvitumakkeet

Aivorunko ja aivohermot

Pikkuaivot

Selkäydin

Hermojuuri

Hermopunos

Perifeerinen hermo

Hermolihasliitos

Lihaskato (atrofia)

Distaalinen ja epäsymmetrinen
lihasheikkous

Alentunut lihasjänteys

Refleksien vaimetus tai
puuttuminen

Lihaskato (atrofia)

Faskikulaatiot

Motoriset ja sensoriset oireet
yhden hermon alueella

