Jaksokirja - oppimistavoitteet

- Osaa diagnosoida bakteerimeningiitin ja aloittaa hoidon
- Osaa diagnosoida ja hoitaa virusmeningiitin
- Tietää tavallisimmat borrelioosin, tuberkuloosin ja HIV-infektioiden neurologiset ilmentymät
- Tietää enkefaliitin diagnostiset kriteerit ja hoitoperiaatteet

Punainen = hallitse, osaa käyttää tai soveltaa
Sininen = tiedä, tunnista, ymmärrä
Vihreä = erityisosaamista, hyödyllistä neurologiasta kiinnostuneille

Bakteerimeningiitti ja sen akuutti hoito

Meningiitti – johto-oireet

- Yleisoireet: kuume, yleistilan lasku,
- Paikallisoireet: päänsärky, meningismi
- Aivo-oireet: kouristelu, sekavuus, tajunnan tason lasku, fokaalioireet (aivoinfarkti)
- Muut oireet: purppura, petekiat, nivelkivut, septinen shokki

Meningismi ≈ niskajäykkyys = on aivokalvoille "lokalisoiva" paikallisoire

Meningoenkefaliitin nyrkkisääntöjä (1)

Kardinaalioireet:

1. Kuume
2. Päänsärky
3. Sekavuus
4. Niskajäykkyys

≥2 kardinaalioireita on yli 90%:lla potilailla, joilla todetaan meningiitti, mutta

≥3 kardinaalioireita on vain alle 50%:lla

80% meningiiteistä on viruksen aiheuttamia

60% virusmeningiiteistä on enterovirusten aiheuttamia

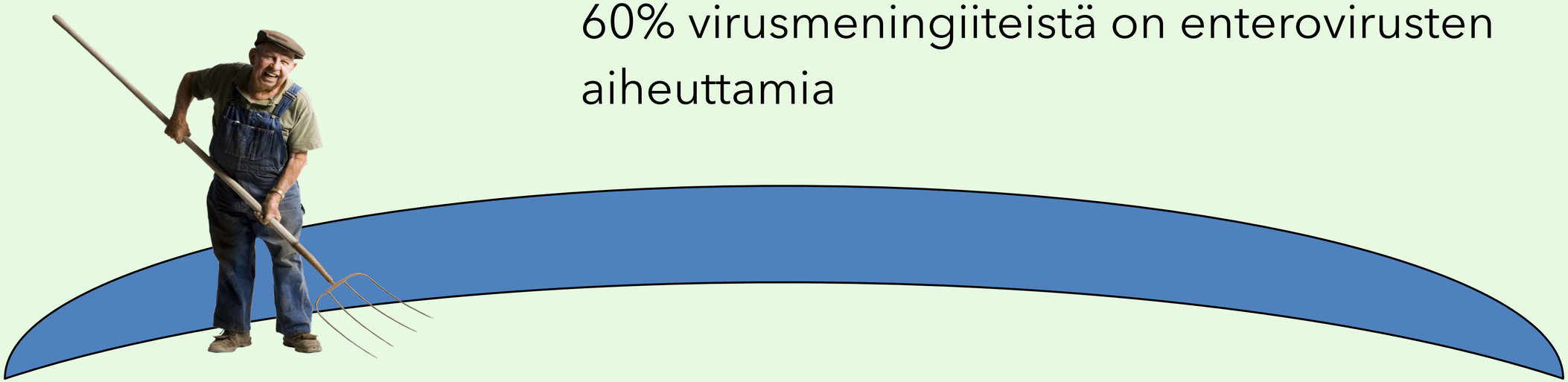

Meningiitin ja enkefaliitin ero

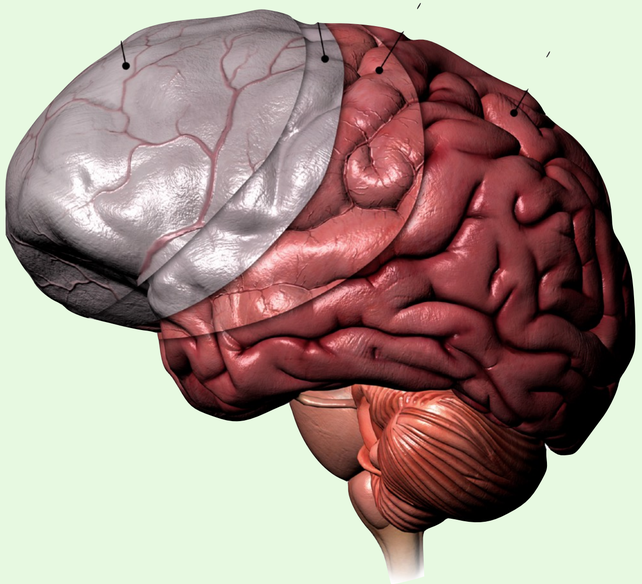

Virusmeningiitin tyyppioireet:

- Kuume + päänsärky + niskajäykkyys tai niskakakipu
- Ei neurologisia yleis- (kouristelu) tai paikallisoireita (kuten afasia, hemipareesi, ataksia)
- Hoito oireenmukainen (nesteytys, lepo, tulehduskipulääke), komplisoitumaton virusmeningiitti paranee lähes aina itsestään

Virusenkefaliitin tyyppioireet:

- Päänsärky + kuume + neurologiset oireet kuten sekavuus, uneliaisuus, väsymys, kouristelu, vapina, hallusinaatiot, aivohaverit (stroke), muistiongelmat
- Aiheuttajan selvittäminen on tärkeää, koska moneen on olemassa spesifi lääkehoito - kuten asykloviiri herpesenkefaliittiin

Meningiitin nyrkkisääntö (2) – bakteeri vai virus?

- Bakteeri – unelias, sekava vuodepotilas, joka valittaa päänsärkyä, jos jaksaa
- Virus – istumakuntoinen potilas, jolla on kova päänsärky
- Osin samat oireet mutta vaikeusasteessa huomattava ero, bakteeri >> virus

Meningismi – aivokalvoihin paikallistava statuslöydös

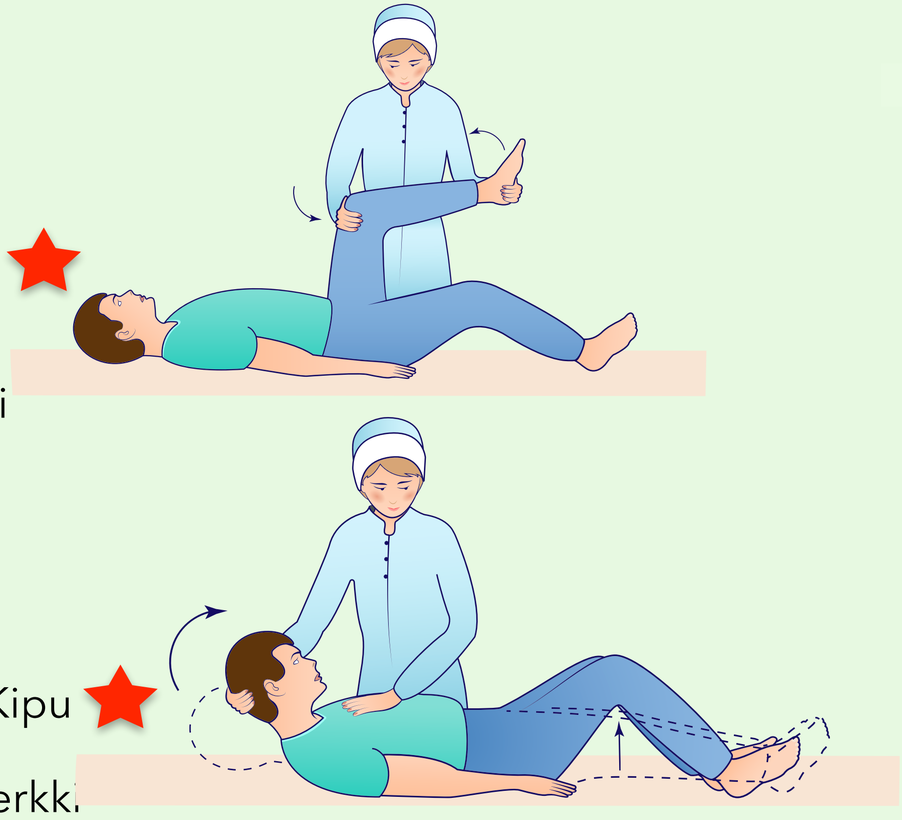

Aivokalvot

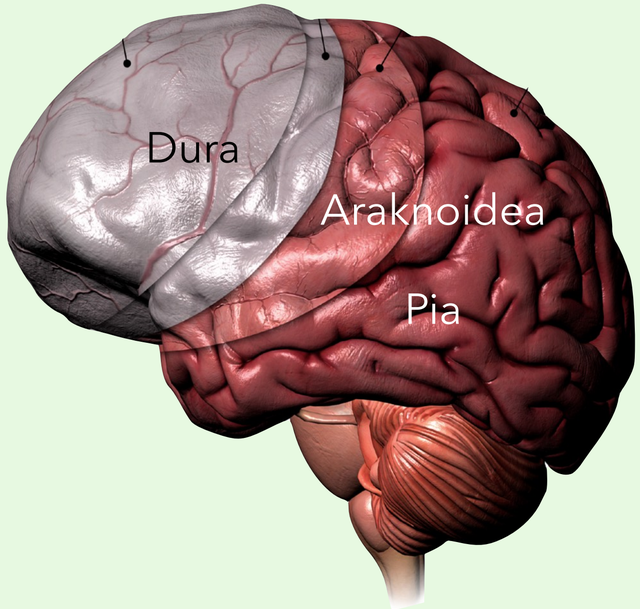

Leptomeningit = araknoidea + pia

Niskajäykkyys on oire, jolla tarkoitetaan niskalihasten jäykkyyttä eteenpäin leukaa kohti rintaa taivutettaessa. Pään sivukierrot saattavat tässä tilanteessa olla normaalit. Oireen aiheuttaa aivokalvoihin (meningit) kohdistuva venytys, jolloin eri syistä ärtyneet aivokalvot laukaisevat suojarefleksin, joka jäykistää niskalihakset estäen eteentaivutusta

(Wikipedia)

Meningiitillä tarkoitetaan yleensä leptomeningiittiä eli tulehdusta subaraknoidaalitilassa; Leptomeningit = araknoidea + pia

Neurologinen status bakteerimeningiittiä epäiltäessä

Yleisstatus

- ABC
- Kuume ja niskajäykkyys

- Iho (petekkiat)
- Nielu (peitteet)
- Korvat (korvatulehdus)
- Keuhkot (keuhkokuume)
- Sydän (endokardiitti)

Airway – Breathing - Circulation

Meningismi

Meningokokkiepäily

Mahdollisia infektioreittejä - antavat samalla viitteen aiheuttajamikrobista

Yksityiskohtainen neurologinen status

- Tajunnantaso
  - Puhevaste
  - Silmien avaaminen
  - Motorinen vaste

Glascow Coma Scale (GCS) on kansainvälinen tajunnantason mittari

- Paikallislöydökset - puhe, silmät, kasvot, pitkät radat
  - Afasia, katveoire (neglect)
  - Hemipareesi
  - Aivohermolöydös (mustuaiset, silmien liikkeet, papillat)

Afasia = aivoperäinen kielellisten kykyjen osittainen tai täydellinen puutos
Neglect = oman elimistön jonkin osan tai toiminnon huomiotta jättäminen

Meningiitti - tutkimukset

Tyypilliset oireet:

1. Kuume
2. Päänsärky
3. Sekavuus
4. Niskajäykkyys

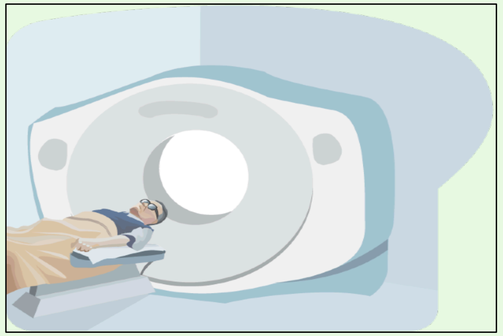

Veriviljelyt x 2
CRP, pvk+t, na, k, krea, glu

Likvori - bakteerivärjäys ja -viljely, solut, proteiini, glukoosi, lisäputkia

Pään TT
1. Vasta lääkityksen aloituksen jälkeen
2. Ennen likvoria, jos epäily aivoherniaation vaarasta

Vahvasti alentunut tajunta, neurologinen paikallislöydös (mm. hemipareesi, kaksoiskuvat) tai edeltä kouristuskohtaus ovat viitteitä herniaatiovaarasta

Meningiitti – diagnostiikkaa (1)

- Kliininen kuva
- Likvori + likvorin bakteerivärjäys ja viljely
- Veriviljely x 1 - 2
- Sieni- ja mykobakteeriviljelyt
- Varaputkia (bakteeriantigeenit, PCR, vasta-aineet)
- S-CRP
- Virusserologia, -eristys (veri, ulostenäyte)

Meningiitti – diagnostiikkaa (2)

Likvori	Virus	Bakteeri
Ulkonäkö	kirkas	samea
Glukoosi	2 - 4 mmol/l	<2 mmol/l
Proteiini	500 - 800 mg/l	>1 000 mg/l
Leukosyytit	<200 x 10^6/l	>1 000 x 10^6/l
Leuk.erottelu	lymfosytaarinen	polymorfonukleaarinen
Gramvärjäys	negatiivinen	positiivinen (usein)
Kliininen kuva	lievä	raju
S-CRP	<40 mg/l	>40 mg/l

Meningiitti - erotusdiagnostiikkaa

	Johto-oire	Tutkimukset
SAV	Äkillinen päänsärky	TT (+ likvori)
Meningiitti	Infektio-oireet: kuume, niskajäykkyys	Likvori (+ CRP + veriviljely)
Stroke = aivohaveri	Neurologinen puutosoire	TT (+TT-angio)

Bakteerimeningiitin hoito

Aloita lääkitys HETI!

>6 tunnin viive antibiootin aloituksessa huonontaa ennustetta

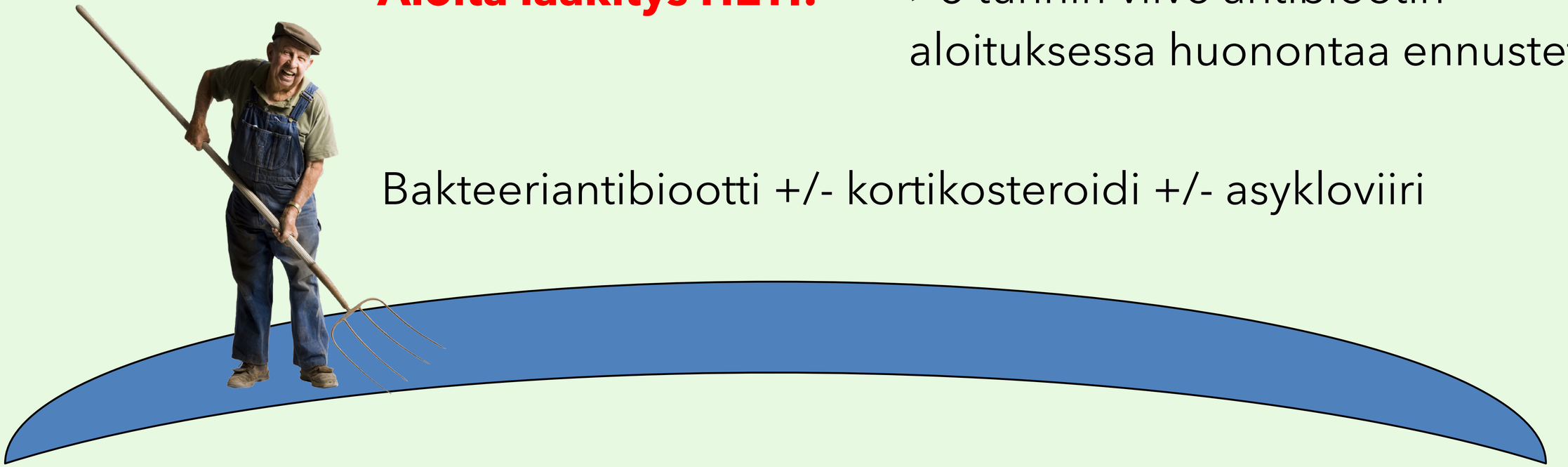

Bakteeriantibiootti +/- kortikosteroidi +/- asykloviiri

Steroidi rauhoittaa inflammaatiota, joka syntyy bakteerien hajotessa antibiootin vaikutuksesta – ja vähentää komplikaatioita (mm. kuulo säilyy paremmin)

Asykloviiri on paikallaan, jos herpeksen aiheuttamaa enkefaliittia ei ole poissuljettu

Meningiitin aiheuttaja	Ikä	Riskitekijät	Osuus kaikista tapauksista	Kuolleisuus
Pneumokokki (streptococcus pneumoniae)	Kaikki iät	Immunoglobuliinien , komplementin tai pernan puutos/puuttuminen, alkoholismi	57%	18% (korkeampi, jos immuunipuutos)
Meningokokki (neisseria meningitidis)	11 - 17 v, nuoret aikuiset	Kouluasuntolat, parakit, Saharan alapuolinen Afrikka	17% (11 - 17 v 45%)	10%
Listeria (listeria monocytogenes)	Vastasyntyneet ja aikuiset	Soluvälittenen immuunipuutos (steroidihoito, HIV, alkoholismi, vastasyntyneet	4%	18%
Hemofilus (haemofilus influenzae)	Lapset ja aikuiset	Vastasyntyneet	6%	7%
B-ryhmän streptokokki	Vastasyntyneet	86% tapauksista <2 v	17%	11%
Gram - sauvat (escheria coli, klebsiella)	Aikuiset	Sairaalahoito (nosokomiaalinen infektio)	33% sairaalainfektioista	35% sairaalainfektioista, muuten 25%

Bartt R. Acute bacterial and viral meningitis. Continuum (Minneap Minn). 2012;18(6 Infectious Disease):1255-70

Meningiittipotilaan ennuste

- Kuoleman riski selvästi lisääntynyt (2x)
- >6 tunnin hoitoviive (antibiootin aloitus) huonontaa ennustetta

- Ikä >60 v (riski 3x)
- Kouristuskohtaus 24 t sisällä (riski 4x)

- Pneumokokki - kuolleisuus 14 - 40%, meningokki 10%, listeria 14% - jopa yli 30%, jos vastustuskyky alentunut

Bartt AAN on Demand 2014, Durand NEJM 1993

Aseptinen ja virusmeningiitti

Aseptinen meningiitti

- Aseptisella meningiitillä tarkoitetaan aivokalvojen inflammaatiota, jonka taustalta ei ole löydettävissä bakteeri-, parasiitti- tai sienietiologiaa
- Yleisimpiä aseptisen meningiitin aiheuttajia ovat virukset (kuten entero- , herpes simplex- (HSV-1, HSV-2), varicella-zoster- , adeno- ja parainfluenssa-, Ebstein-Barr (EBV)- ja sytomegalovirukset)
- Autoimmuunitauti (kuten SLE) tai tietty lääkeaine (tulehduskipulääke (NSAID), sulfa-antibiootit, suoneen annettava immunoglobuliini (IVIG)) voivat aiheuttaa aseptisen meningiitin
- Aseptisen meningiitin diagnoosi vaatii päivystysarviota
- Tyypillinen lieväoireinen meningiitti voidaan diagnosoida / infektiosoida tk - tai sisätautipäivystyksessä ja potilas kotiutuu toipumaan oireenmukaisella hoidolla - sairaslomaa on syytä kirjoittaa riittävän pitkä aika (n. 2 vkoa).
- Voimakasoireinen aseptinen meningiitti voi vaatia muutaman vrk:n vuodeosastoseurantaa, jolloin huolehditaan riittävästä kipulääkityksestä ja nesteytyksestä aluksi suonensisäisesti

SLE = Systeeminen Lupus Erytematosus

Mika Saarela, Elina Kolho, Mari Kanerva, Sannakaisa Vainikka, Pentti Tienari, Mikko Seppänen – HUS Talon tavat: CNS-infektiot (2013)

Aivokudoksen tulehduksen (enkefaliitin) diagnostiset kriteerit ja hoitoperiaatteet

Aivotulehdus = enkefaliitti

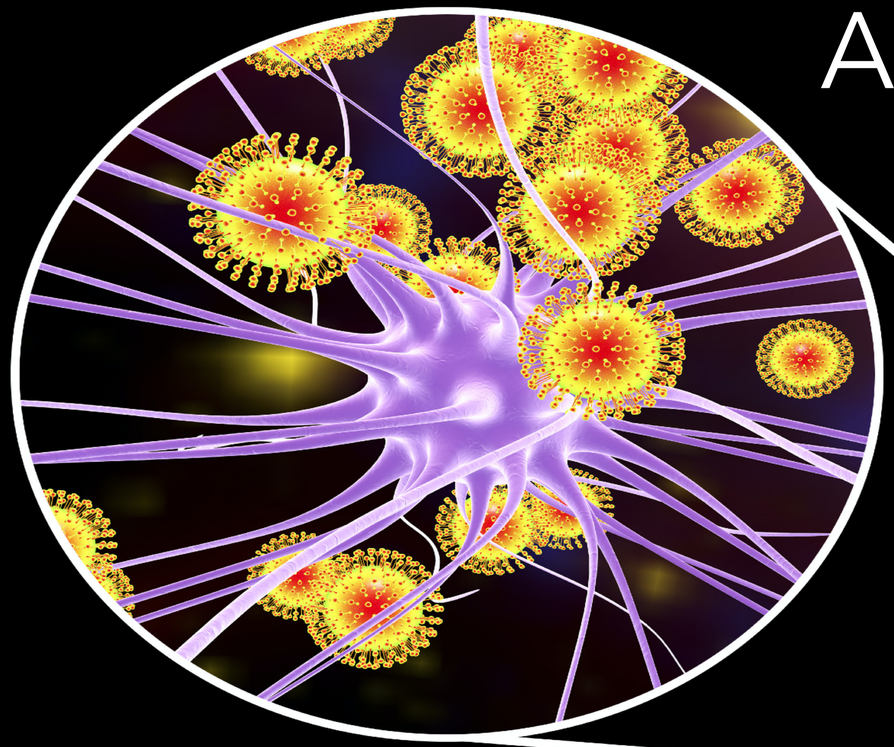

Aiheuttajia (1)

Virus (mm. herpes simplex virus -1 ja -2, varicella zoster virus, ja respiratoriset virukset (influenza A ja B, poarainfluenza-virus, adenovirus), arbovirukset (mm. tick-borne encephalitis)

Aiheuttajia (2)

Bakteeri
(mm. pneumo- tai meningokokki, hemofilus, listeria, borrelia)
Parasiitti, rikketsia
Immunologinen mekanismi (mm. NMDA-reseptori -enkefaliitti

Arbovirus = lyhenne sanoista arthropod-borne virus - yleensä hyttysen tai punkin selkärankaisiin levittämiä viruksia

Aivotulehduksen (enkefaliitti) määritelmä	Tarkennus	Huomio
Pääkriteerit		
Muutos käytöksessä	Kesto ainakin 24 tuntia	Ei muuta selitystä
Lisäkriteerit		
Kuume	≥38°	3 vuorokauden (72 tuntia) aikana ennen tai jälkeen oireiston alkamisesta
Epileptinen kohtaus	Yleistynyt tai paikallisalkuinen kohtaus	Ei selity aiemmin todetulla epilepsia tai kouristusalttiudella
Uusi neurologinen puutosoire		Kuten afasia, apraksia, neglect, hemipareesi
Likvorin valkosolut	>5 solua / uL	
Muutos aivojen kuvantamistutkimuksessa	Uusi tai akuutti aivoparenkyymimuutos, joka sopii enkefaliittiin	Muutos ei selity paremmin mulla syyllä
EEG-muutos	EEG-löydös, joka sopii enkefaliittiin	Löydös ei selity paremmin muulla syyllä

Meningiitin ja enkefaliitin ero

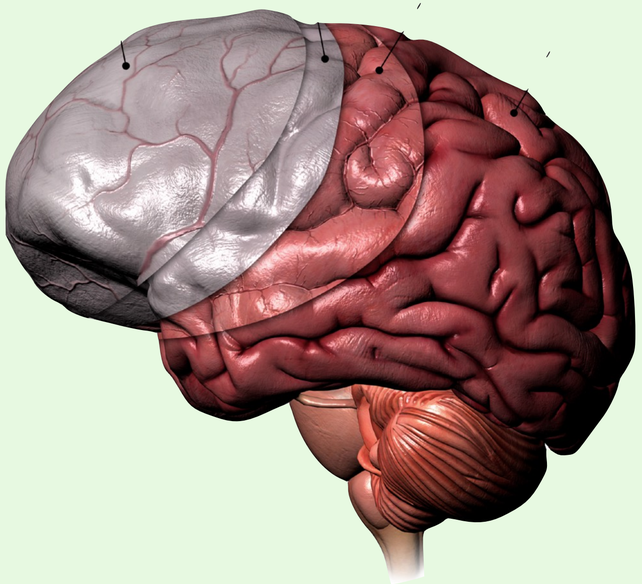

Virusmeningiitin tyyppioireet:

- Kuume + päänsärky + niskajäykkyys tai niskakakipu
- Ei neurologisia yleis- (kouristelu) tai paikallisoireita (kuten afasia, hemipareesi, ataksia)
- Hoito oireenmukainen (nesteytys, lepo, tulehduskipulääke), komplisoitumaton virusmeningiitti paranee lähes aina itsestään

Virusenkefaliitin tyyppioireet:

- Päänsärky + kuume + neurologiset oireet kuten sekavuus, uneliaisuus, väsymys, kouristelu, vapina, hallusinaatiot, aivohaverit (stroke), muistiongelmat
- Aiheuttajan selvittäminen on tärkeää, koska moneen on olemassa spesifi lääkehoito - kuten asykloviiri herpesenkefaliittiin

Enkefaliitti päivystyksessä

Aiheuttajat yksinkertaisesti:

1. Herpesenkefaliitti
2. Muu virusenkefaliitti
3. Bakteeritauti

Erotusdiagnostiikassa tärkeää:

1. Yleensä on aluksi epäselvää, onko kyseessä infektio vai muu neurologinen sairaus - kuten aivohaveri
2. Bakteerimeningiitti on aina suljettava pois
3. Neuroradiologia on keskeinen jatkotutkimus

Toimenpiteet infektioepäilyssä:

Lääkitys: laajakirjoinen antibiootti ja asykloviiri laskimoon välittömästi

Pään TT tai MK

Lab: CRP, pvk+t, na, k, krea, glu, veriviljely x2

Likvori: bakt. värjäys + viljely, herpes-PCR, solut, prot., gluk.

EEG harkinnan mukaan

Baldwin KJ, Cummings CL. Herpesvirus infections of the nervous system. *Continuum* (Minneap Minn) 2018;24(5 Neuroinfectious Disease)

Herpesenkefaliitti – tyyppioireet ja tutkimukset

Akuutti herpestriadi
(vain <30% tapauksista)

1. Kuume
2. Tajunnantason lasku
3. Kouristelu

Salakavala alku ja vaikeutuminen
(3 - 7 päivän aikana)

1. Sekavuus,
2. Käytöksen muutos, hallusinaatiot
3. Myöhemmin kuume ja kouristelu

Ohimolohkon (tai aivojen muun osan) vaurio

1. Afasia tai neglect
2. Hemipareesi
3. Muu paikallisoire

3% kehittyy jälkitautina autoimmuuni-enkefaliitti (anti-NMDA-reseptori -enkefaliitti)

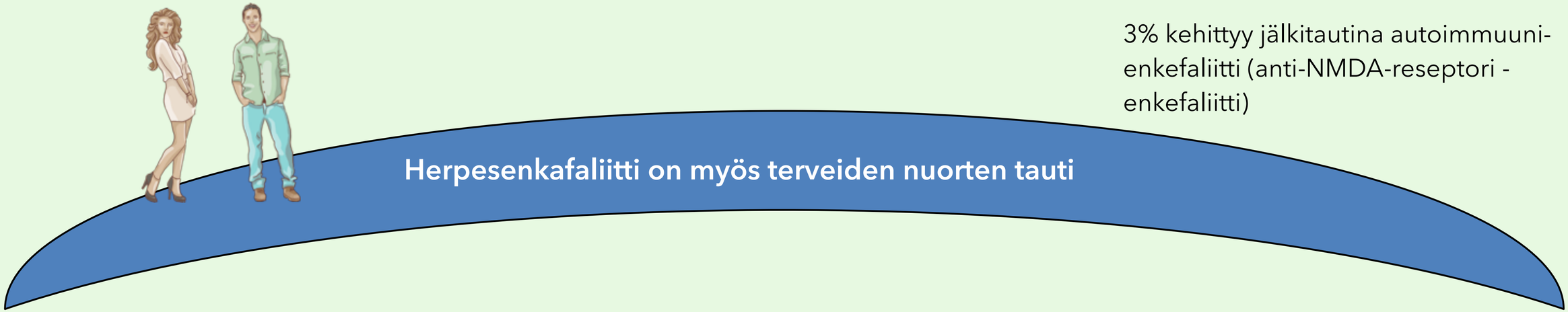

Laajakirjoinen antibiootti ja asykloviiri laskimoon

Pään TT
(MK)

Likvori: Solut, proteiini, glukoosi herpes-PCR

MK
2 - 3 vrk

EEG usein hyödyllinen

Baldwin KJ, Cummings CL. Herpesvirus infections of the nervous system. Continuum (Minneap Minn) 2018;24(5 Neuroinfectious Disease)

Herpes vaurioittaa usein aivojen syviä limbisiä alueita, joiden tyyppioireita ovat:

- Muistihäiriö (amnesia)
- Kouristelu
- Psyykkiset oireet

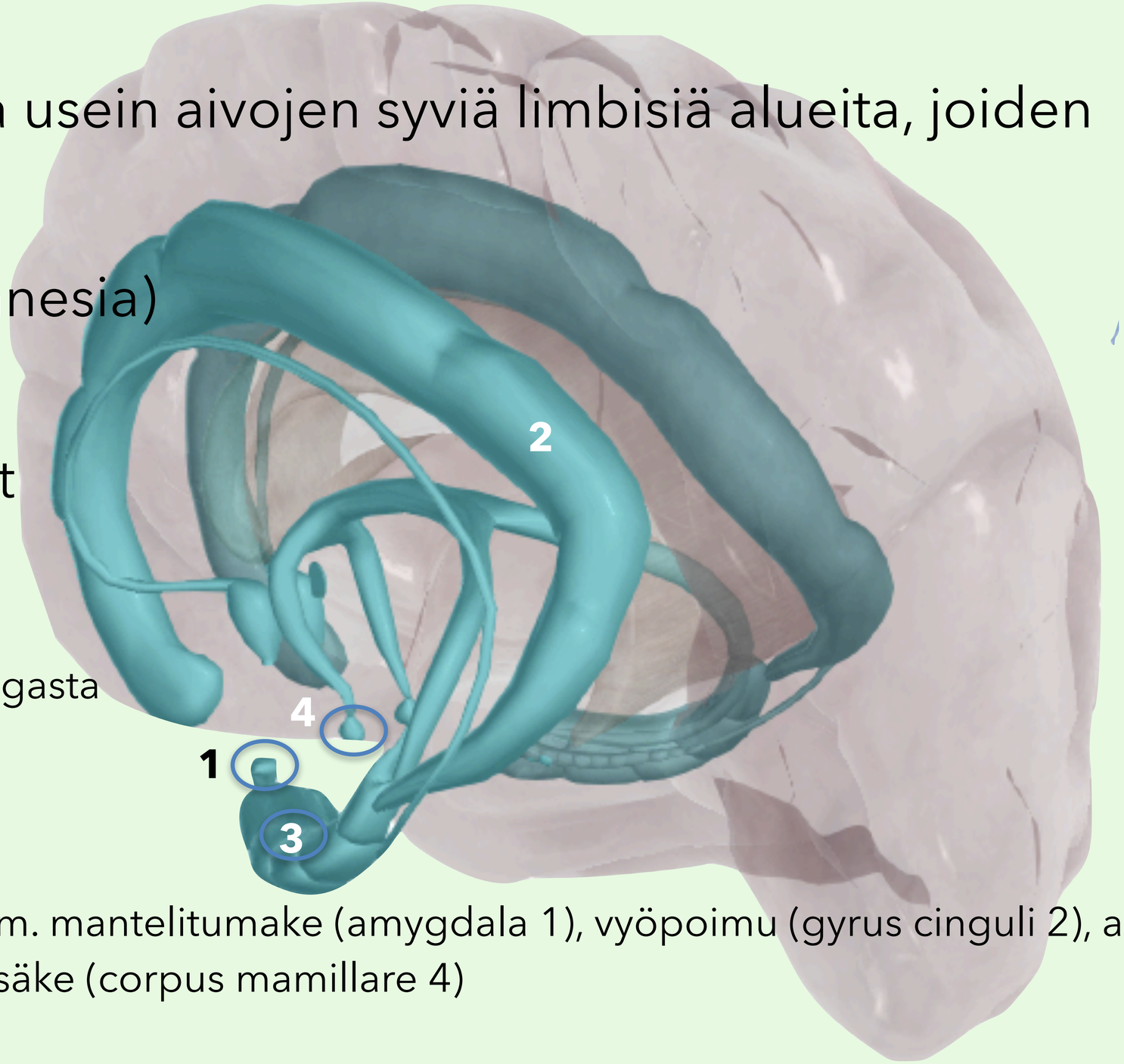

”Limbinen” merkitsee rengasta talamuksen ympärillä

Alueen rakenteita ovat mm. mantelitumake (amygdala 1), vyöpoimu (gyrus cinguli 2), aivoturso (hippocampus 3) ja nisälisäke (corpus mamillare 4)

Nuori nainen - mennyt sekavaksi, kouristanut, jonka jälkeen tajuton, EEG poikkeava

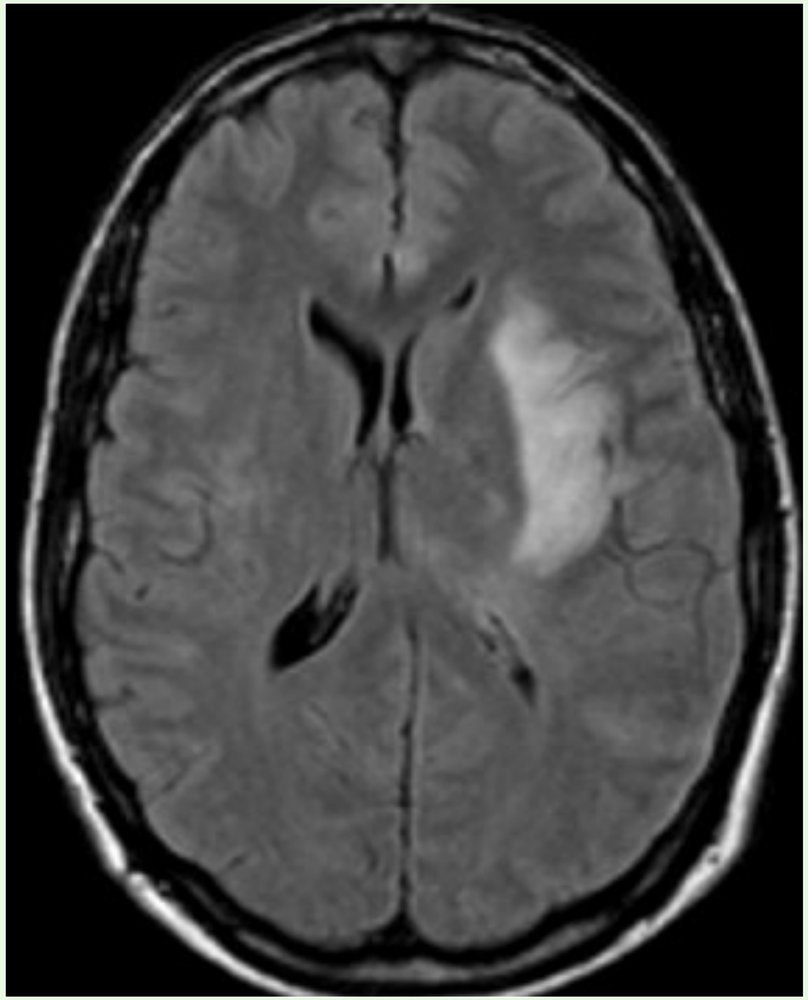

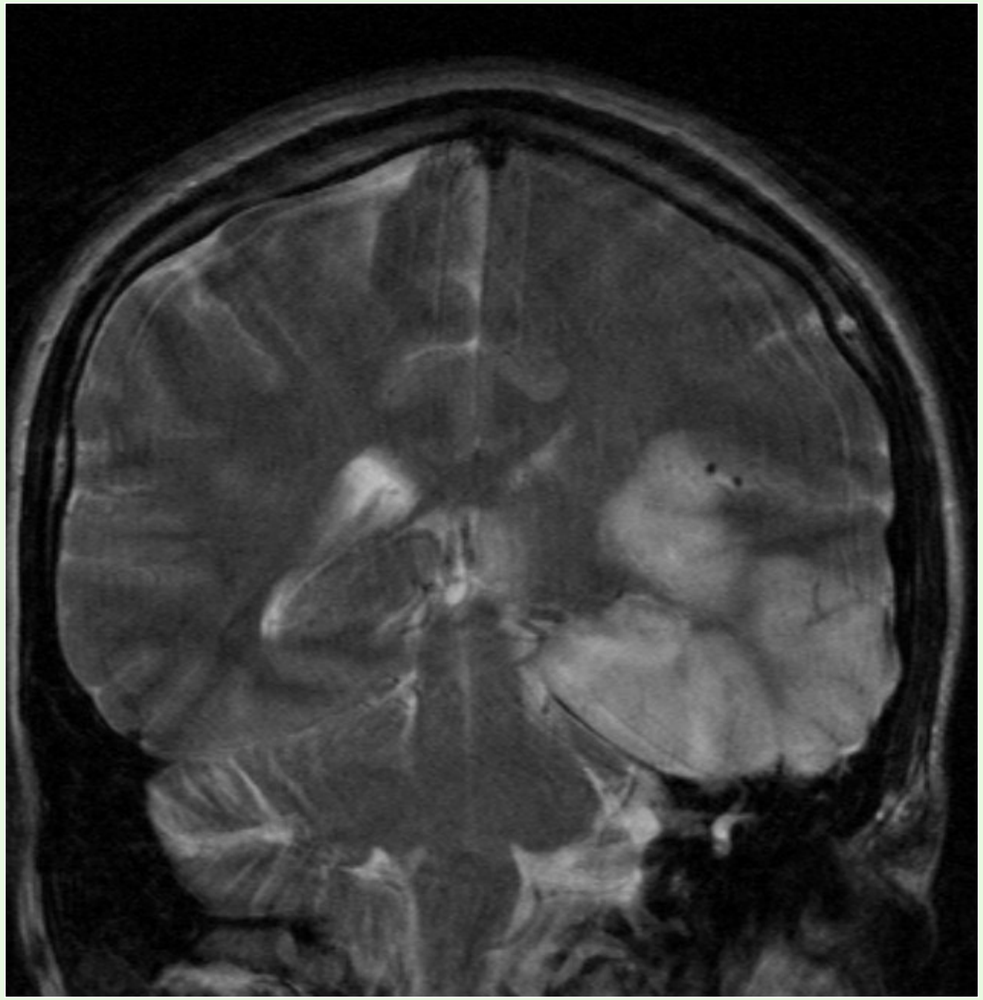

Magneettikuvassa näkyy herpesenkefaliitti (1)

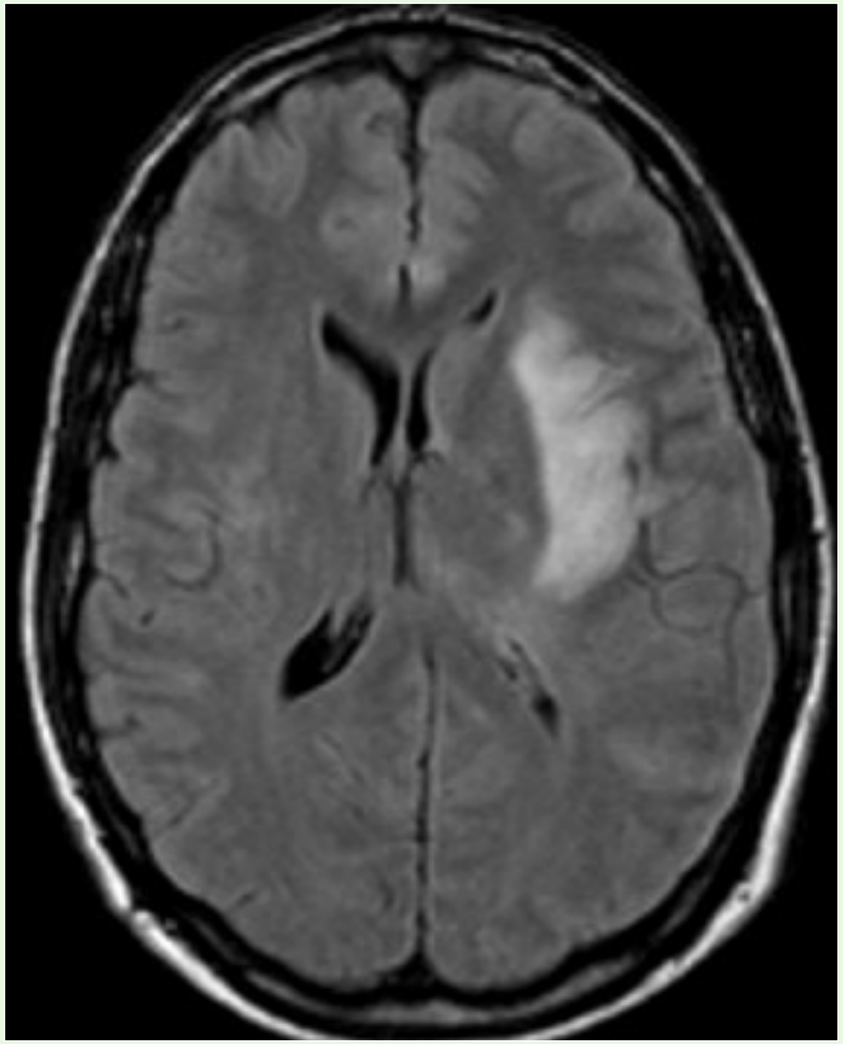

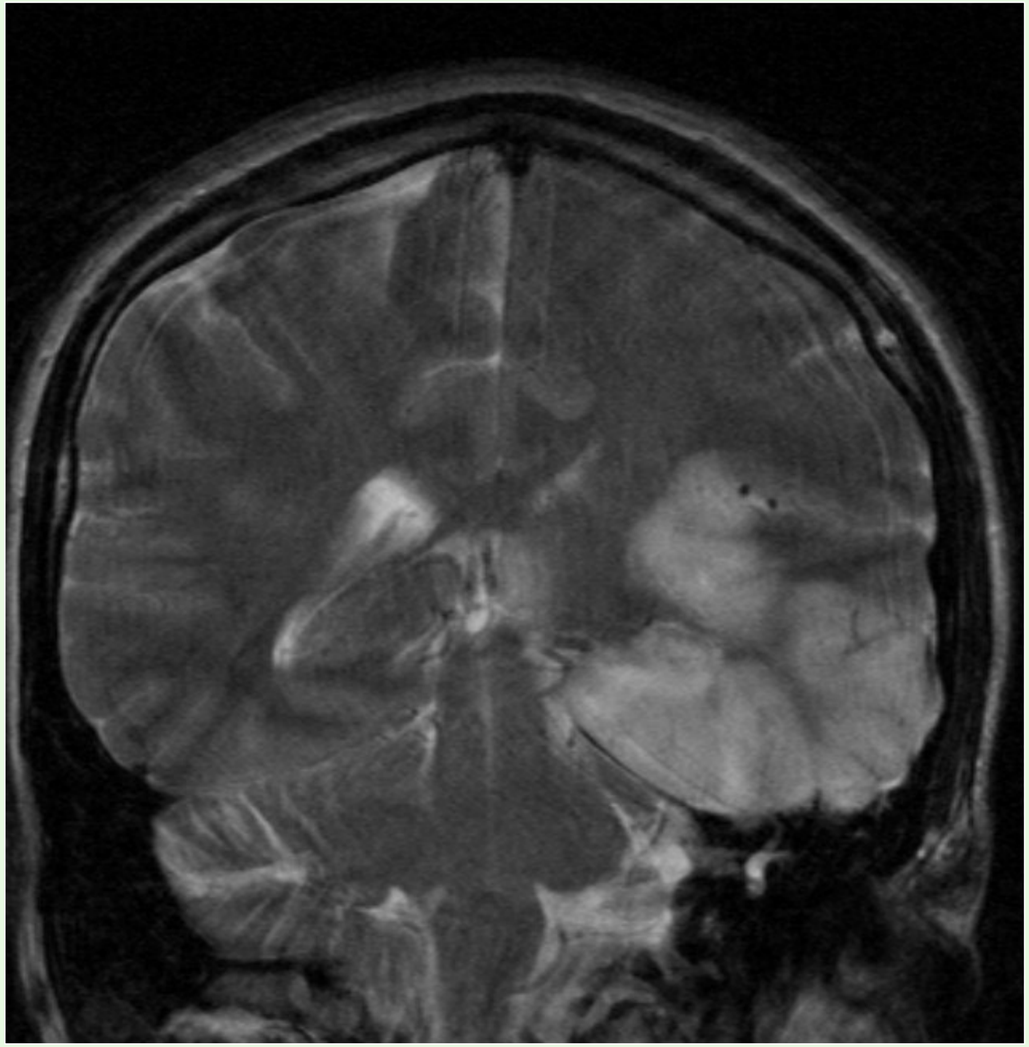

Herpesenkefaliitti (2)

20 kk ikäinen poikalapsi, jolla kuumetta ja kouristelua, vaurio näkyy hyvin ohimo- ja takaraivolohkoissa

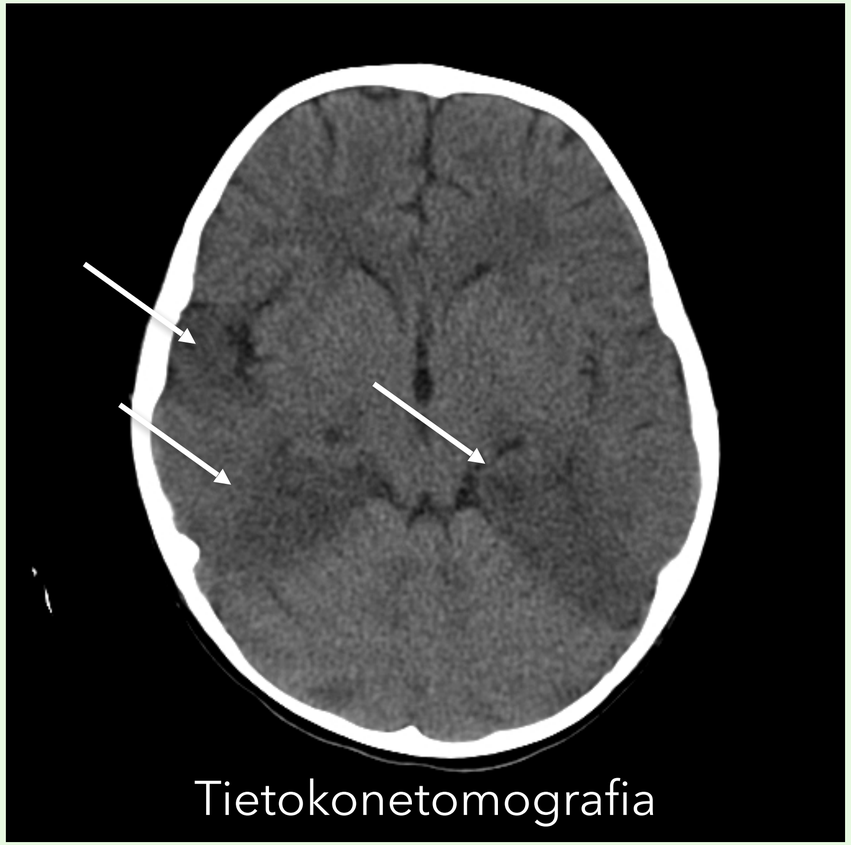

Case courtesy of Dr Hani Salam, Radiopaedia.org. From the case rID: 7780

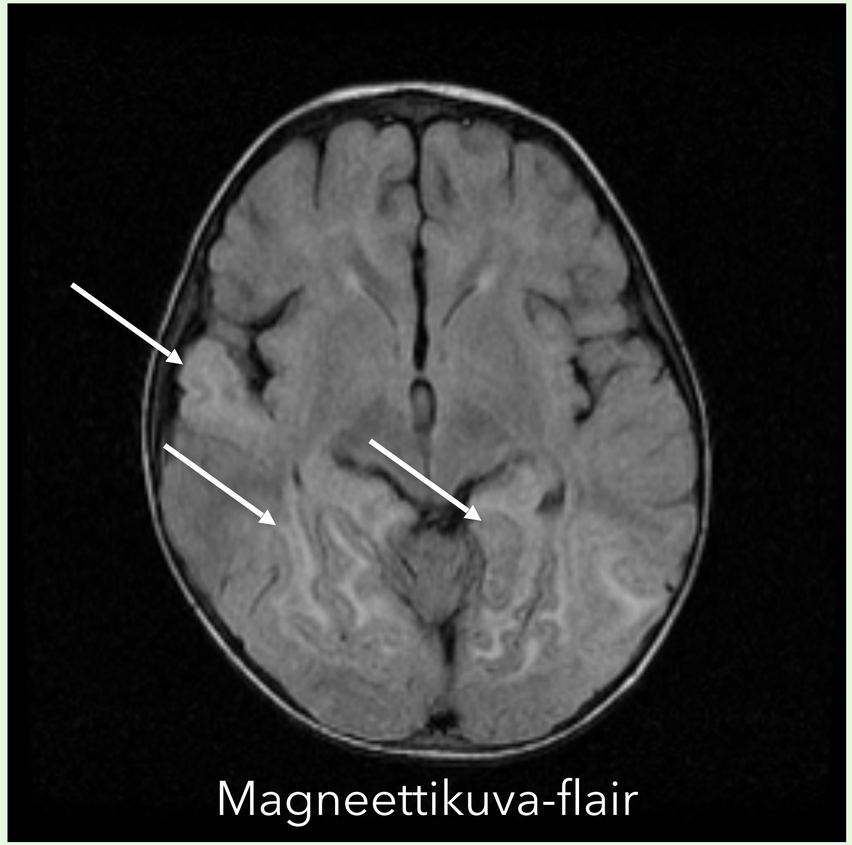

Case courtesy of Dr Hani Salam, Radiopaedia.org. From the case rID: 7780

Herpesenkefaliitin jälkitila

20 kk ikäinen poikalapsi, jolla alkuun kuumetta ja kouristelua, vaurio näkyy hyvin hyvin ohimo - ja takaraivolohkoissa. Tilanne 2 kk kuluttua oireiston alusta (kts. edellinen slide)

Case courtesy of Dr Hani Salam, Radiopaedia.org. From the case rID: 7780

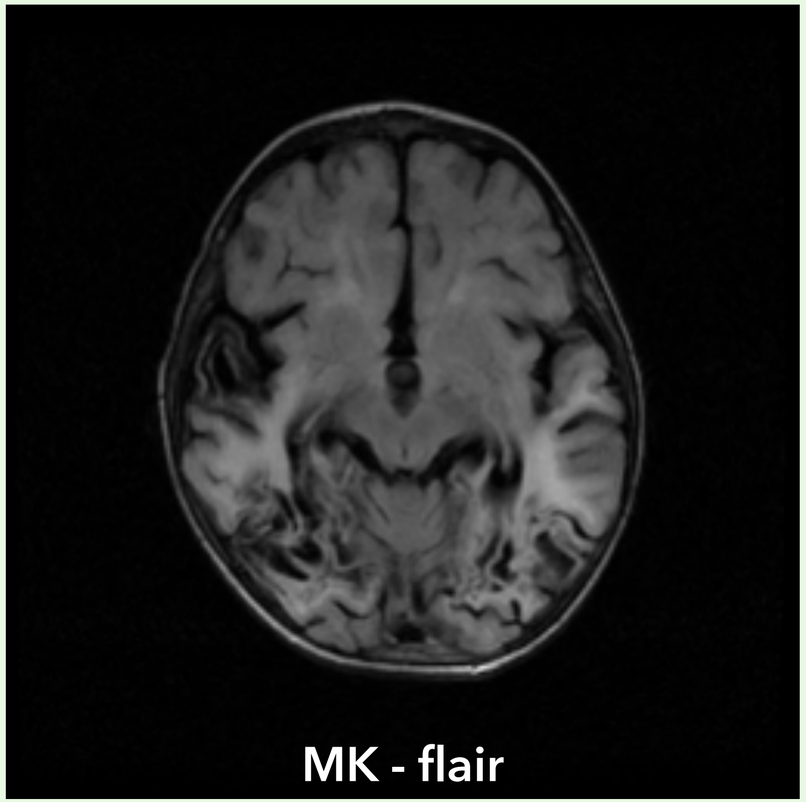

Case courtesy of Dr Hani Salam, Radiopaedia.org. From the case rID: 7780

Varizella Zoster-infektio

VZV on yksi enkefaliitin aiheuttajista
Virus asuu hermon takajuuren gangliossa ja voi sieltä siirtyä sekä iholle (kuva) että keskushermostoon

Borrelioosin, tuberkuloosin ja HIV-infektion neurologiset ilmentymät

Borrelioosi (Lymen tauti)

Erythema migrans

Aivokalvon tulehdus
(meningiitti)

Aivohermopareesi
(tässä kasvohermohalvaus)

Säteilykipu
hermojuuren
alueella

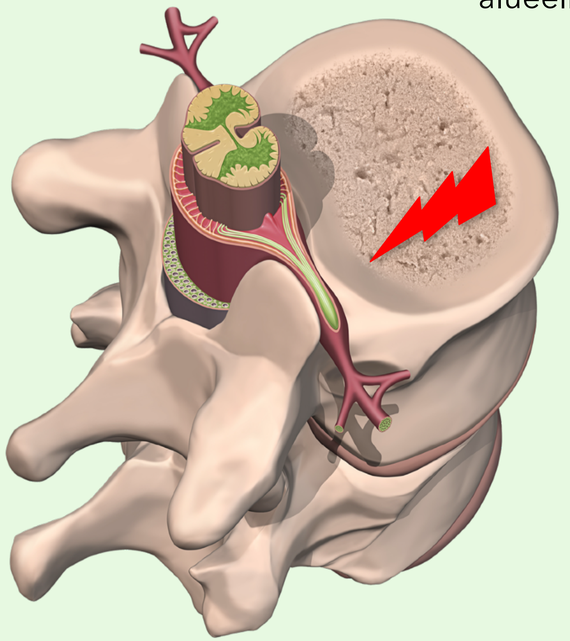

Hermojuuren tulehdus
(radikulopatia)

Ensioire on paikallinen ihottuma (erythema migrans) – spirokeetta leviää tämän jälkeen elimistöön veren välityksellä (hematogeenisesti)

Neuroborrelioosi-triadi – meningiitti + aivohermopareesi + radikulopatia

Halperin JJ. Neuroborreliosis and neurosyphilis. *Continuum* (Minneap Minn) 2018;24(5 Neuroinfectious Disease)

Borrelioosi	Aikajänne	Oireisto	Huomio
Aikainen paikallinen vaihe	Muutama päivä - 4 - 5 viikkoa punkin pureman jälkeen	Erythema chronicum migrans - ihottuma	Esiintyy n. 80% potilaista
			Liitännäisoireina mm. väsymys, sairauden tuntu, päänsärky, kolotukset, imusolmukkeiden suurentuminen
Aikainen levinnyt vaihe	Viikoista kuukausiin punkin pureman jälkeen	Sydänlihaksen tulehdus (kardiitti)	Esiintyy n. 1% potilaista, mm. johtumishäiriö, kardiomyopatia, myoperikardiitti
	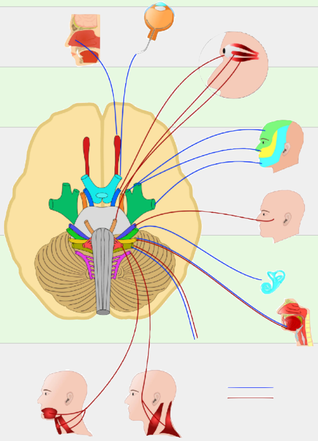	**Meningiitti**	Neurologisia oireita on n. 15% potilaista
		Aivohermopareesi	Yleisin **kasvohermohalvaus**, joka voi olla molemminpuolinen
		Ääreishermoston neuropatia	Tyypillinen myös **hermojuuritulehdus** (radikuloneuriitti)
		Harvoin selkäydin- tai aivotulehdus (myeliitti tai enkefaliitti)	
		Tuki- ja liikuntaelinten oireet: vaeltava paikkaa vaihtava nivelkipu	Esiintyy n. 60% potilaista
	Aivohermot	Muita oireita: imusolmukesuurentumat	Myös silmä-, maksa-, munuaismuutokset mahdollisia
Myöhäinen krooninen vaihe	Kuukausista vuosiin punkin pureman jälkeen	Krooniset tuki- ja liikuntaelinten oireet: niveltulehdukset	Esiintyy n. 60% potilaista, vaeltavia paikkaa vaihtavia nivelkipuja ja - tulehduksia, usein polvessa
		Kognitiivisia ja psyykkisiä häiriöitä (enkefalopatia)	**Myös krooninen neuropatia, ataksia, selkäytimen tulehdus mahdollisia**
		Ihomuutoksia: – acrodermatitis chronica atrophicans,	Myös sclerodermaa muistuttavia Ihottumia

Borrelioosin aiheuttaa punkinpuremasta ihmiseen pääsevä spirokeettabakteeri Borrelia burgdorferi. Taudinkuvassa on paljon samaa kuin kupassa (syfilis), jonka aiheuta toinen spirokeetta Treponema pallidum

Linden Hu. Clinical manifestations of Lyme disease in adults. UpToDate.com

Tuberkuloosi

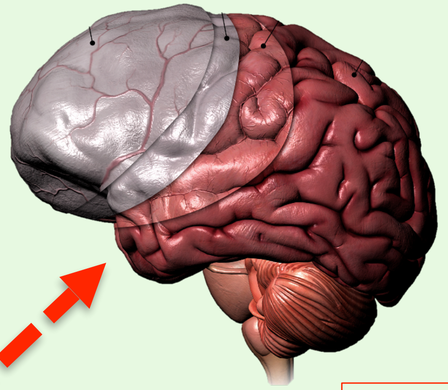

Tuberkuloosioireet

Veriyskä

Pitkittynyt yskä

Ruokahaluttomuus

Kylmänväreet
Horkka

Heikkous, väsymys
(fatiikki)

Kuumeilu

Yöhikoilu

Laihtuminen

Rintakipu

Hermoston tuberkuloosi

Keskushermoston tuberkuloosi (1)

Tuberkuloosin aiheuttama meningiitti

- **Prodromaalivaihe:** lievä kuumeilu, sairaudentuntu, väsymys, päänsärky
- **Meningiitti:** niskajäykkyys (meningismi), päänsärky, oksentelu, sekavuus, aivohermopareesit, pitkien ratojen oireet
- **Paralyyttinen vaihe:** hemipareesi, kouristelu, tajunnantason lasku, tajuttomuus, Ilman hoitoa kuolema 5 - 8 viikossa
- **Diagnoosi:** likvori + aivojen tietokonetomografia (TT) tai magneettikuvaus (MK)

John M Leonard. Central nervous system tuberculosis. UpToDate 2019

Keskushermoston tuberkuloosi (2)

Tuberkulooma (tuberkuloosipesäkkeestä muodostunut pahkura, tuberkuloosikasvama) - oireet:



- Kouristelu
- Toispuolihalvaus (tai muu paikallisoire)

Koholla olevan aivopaineen oireet:

- Päänsärky, oksentelu, tajunnantason lasku

Diagnoosi:

- Aivojen tietokonetomografia (TT) tai magneettikuvaus (MK) - likvori kontraindisoitu (aivopaine) - likvorilöydös voi olla normaali

John M Leonard. Central nervous system tuberculosis. UpToDate 2019

Keskushermoston tuberkuloosi (3)

Lukinkalvon (araknoidea) tulehdus spinaalikanavassa

Oireisto ja tutkimukset:

- **Hermojuurien kompressio:** kipu + tuntopuutos hermojuurta tai -juuria vastaavalla alueella
- **Selkäytimen tai motoneuronien vaurio:** halvausoireet, tuntohäiriöt, vilkkaat (selkäydinvaurio) tai vaimentuneet (motoneuronivaurio) refleksit, selkäydinvauriossa Babinskin merkki, virtsa- tai ulosteinkontinenssi
- **Selkäytimen infarkti:** arteria spinalis anterior - oireyhtymä = parapareesi + raajojen värinätunto normaali
- **Tutkimukset:** Spinaalikanavan MK + likvori

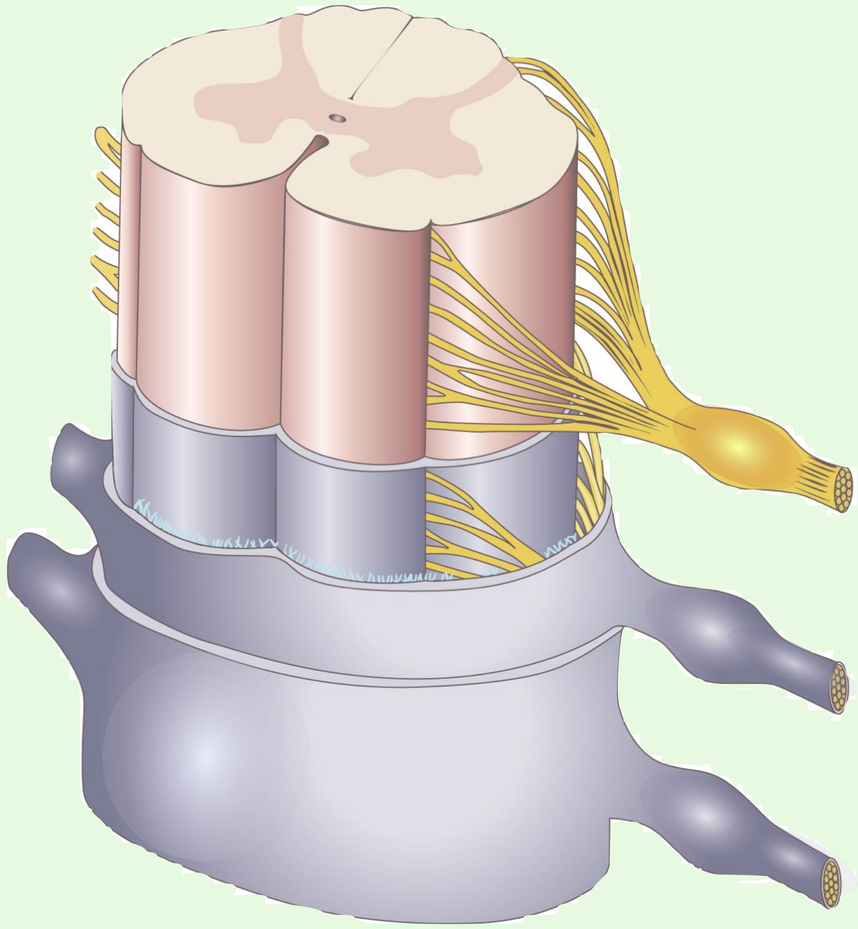

John M Leonard. Central nervous system tuberculosis. UpToDate 2019

Neuroinfektiot - syventävää tietoa

Tuberkuloosi – basaalinen meningiitti

Aivorungon ympärille erittyvä tulehdusneste (soluja ja runsaasti proteiineja sisältävä neste) selittää hyvin aivohermopareesien synnyn

HIV = ihmisen immuunikatovirus (Human Immunodefiency Virus)

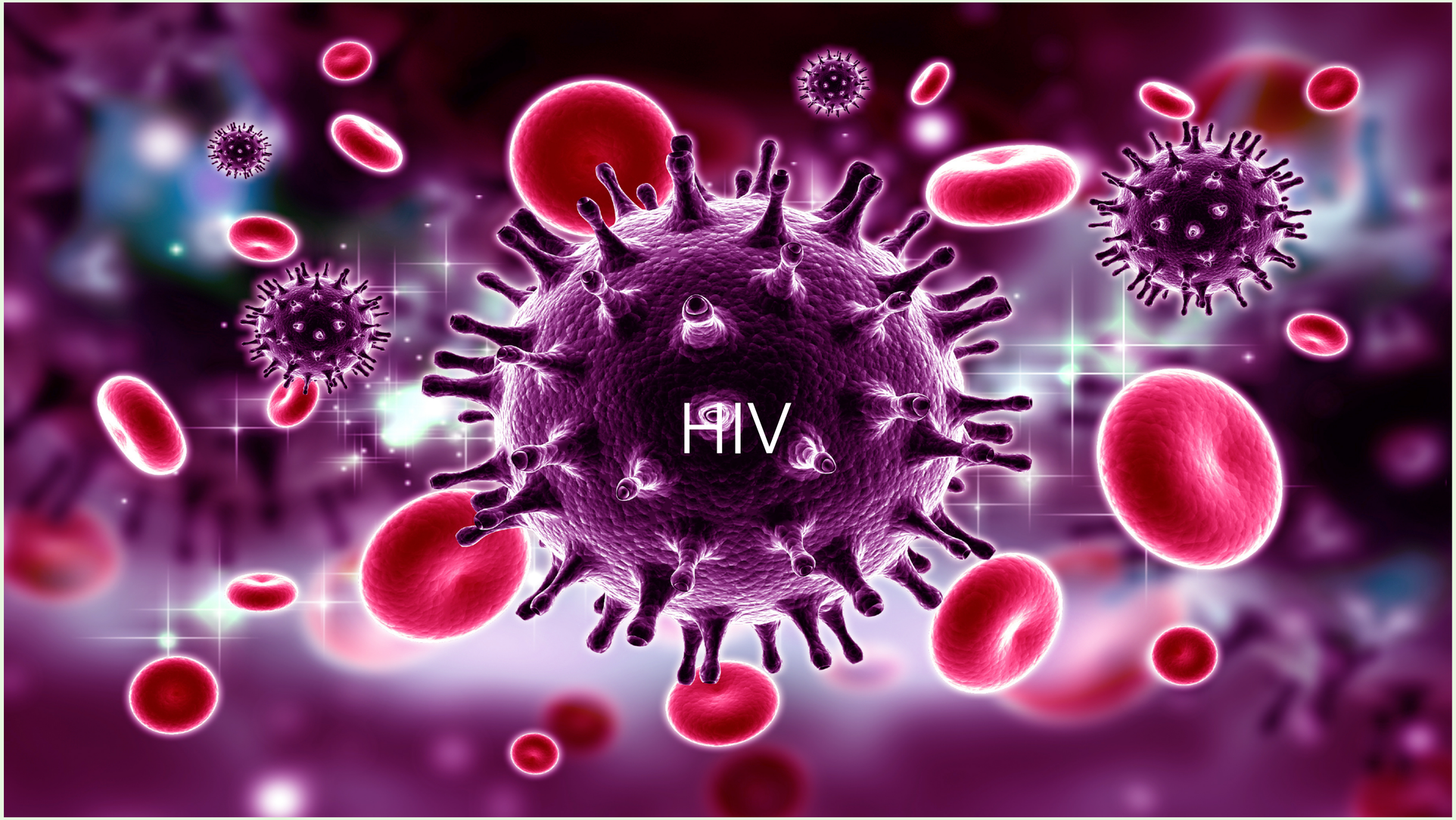

HIV - tartunta

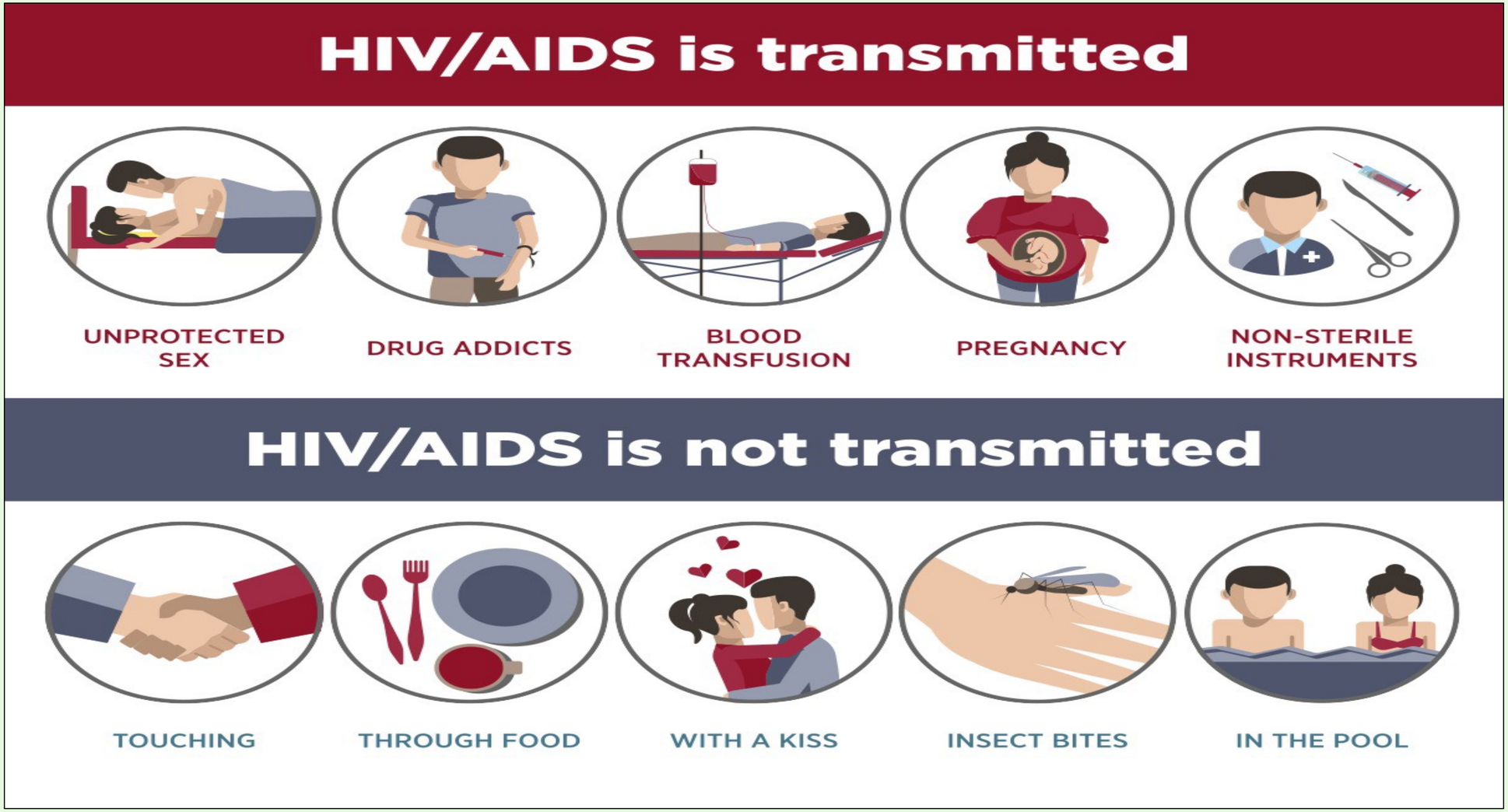

HIV - komplikaatiomekanismit

- Itse HIV-viruksen ja virusproteiinien suora myrkytysvaikutus (toksisuus)
- Immuunikadon aiheuttamat opportunistiset infektiot
- Hoitojen myötä vahvistuvan oman immuunipuolustuksen aiheuttamat vauriot (ns. Immune Reconstitution Inflammatory Syndrome - IRIS)
- HIV:n lääkehoidon haittavaikutukset

Saylor D. Neurologic complications of human immunodeficiency virus infection. *Continuum* (Minneap Minn) 2018;24 (5 Neuroinfectious Disease)

HIV – varhainen tunnistaminen

Vajaa puolet tartunnan saaneista saa seuraavia ensioireita 2 – 6 viikon kuluttua tartunnasta:

- Kuume, kurkkukipu
- Suurentuneet imusolmukkeet
- Ihottuma, lihaskivut, nivelvaivat
- Päänsärky

Ensivaiheen oireet häviävät noin kuukaudessa

Alkuun tartunta ei vielä välttämättä näy verikokeissa

HIV – potilaan tilaa vievä muutos aivoissa

Diagnoosi perustuu HIV-potilaan aivojen magneettikuvaukseen **(MK)** tai tietokonetomografiaan (TT).
Oireena **aivopaineen kohoamisen** merkit: tai neurologinen paikallisoire.

Yleisimmät aiheuttajat ovat:

1. Toksoplasmoosi

- Kuumeilu
- Päänsärky, oksentelu, sekavuus, tajunnantason lasku
- Neurologinen paikallisoire (esim. afasia, hemipareesi)
- Kouristuskohtaus

2. Keskushermoston primaari lymfooma

- Kuumeilu, yöhikoilu, laihtuminen (80%:lla potilaista)
- Päänsärky, oksentelu, sekavuus, tajunnantason lasku
- Neurologinen paikallisoire (esim. afasia, hemipareesi)
- Kouristuskohtaus

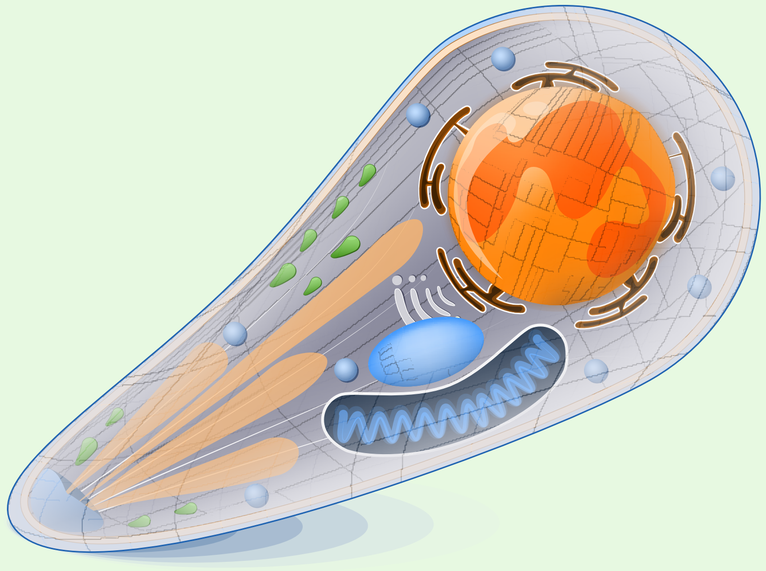

Toksoplasmoosi on Toxoplasma gondii -nimisen alkueläimen aiheuttama infektio

Igor J Koralnik. Approach to HIV-infected patients with central nervous system lesions. UpToDate 2019

HIV – muita aivomuutoksia

1. PML = progressiivinen multifokaalinen leukoenkefalopatia:

Nopeasti etenevä neurologinen puutosoire (esim. näkökenttäpuutos, hemipareesi, hemisensorinen oire, afasia, ataksia), henkisen suorituskyvyn lasku. PML voi vaurioittaa mitä tahansa aivojen osaa - näköoireet ovat erityisen yleisiä

2. HIV-infektion enkefalopatia:

Tyypillinen oiretriadi: muistin ja ajatustoiminnan hitaus, masennus, liikehäiriöt

3. Sytomegaloviruksen aiheuttama enkefaliitti:

Oireina delirium, sekavuus, neurologinen puutosoire

Igor J Koralnik. Approach to HIV-infected patients with central nervous system lesions. UpToDate 2019

HIV - komplikaatioita – kryptokokkimeningiitti

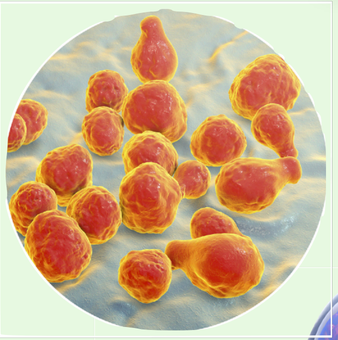

- Cryptococcus-suvun **hiivasienen** (Cryptococcus neoformans) aiheuttama aivokalvontulehdus
- **Oireet:** päänsärky, kuume, myöhemmin kohonneen aivopaineen oireet (kuten oksentelu, kaksoiskuvat, tajunnantason lasku)
- **Diagnoosi:** pään neuroradiologia (TT/MK), likvori, seerumin kryptokokki – antigeeni
- **Hoito:** sienilääkitys = amfoterisiini - B + flusytosiini

TT = tietokonetomografia,
MK = magneettikuvaus

Saylor D. Neurologic complications of human immunodeficiency virus infection. *Continuum* (Minneap Minn) 2018;24 (5 Neuroinfectious Disease)

Muita HIV-komplikaatioita – polyneuropatia

- Tyypillinen pienten säikeiden polyneuropatia
- Esiintyy 30 - 50% HIV-potilaista
- Oireina tunnottomuus, pistely ja kipu raajojen sukka-hansikas - alueella (kuva)
- HIV-lääkitys voi pahentaa tilannetta – tarvittaessa viruslääkitystä muutettava

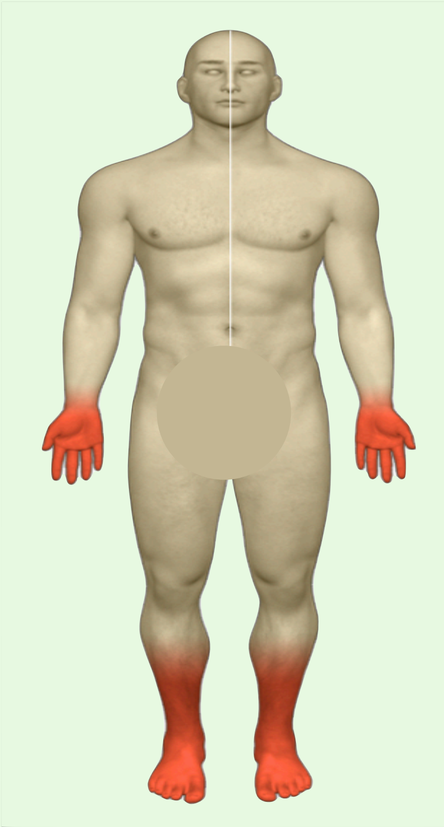

Saylor D. Neurologic complications of human immunodeficiency virus infection. *Continuum* (Minneap Minn) 2018;24 (5 Neuroinfectious Disease)

Keskushermoston bakteeritaudit
- syventävää tietoa

Kuvassa meningokokkeja (diplokokkeja, neisseria meningitidis)

Meningokokkikasvustoa suklaa-agarmaljalla

Pathologic Basis of Disease 2005 CD-ROM

Purulentti (märkäinen) bakteerimeningitti

Pathologic Basis of Disease 2005 CD-ROM

Meningokokkisepsis
West Nile-virus infektio
Enterovirusinfektio
Rocky Mountain spotted fever
Russell Bartt – AAN 2014 on Demand

Meningokokin aiheuttama meningiitti
Petekkiat – ihon pistemäiset verenpurkaumat

Cleveland Clinic Journal of Medicine
volume 79 – Number 6, June 2012

Bakteerimeningiitin neurologisia komplikaatioita

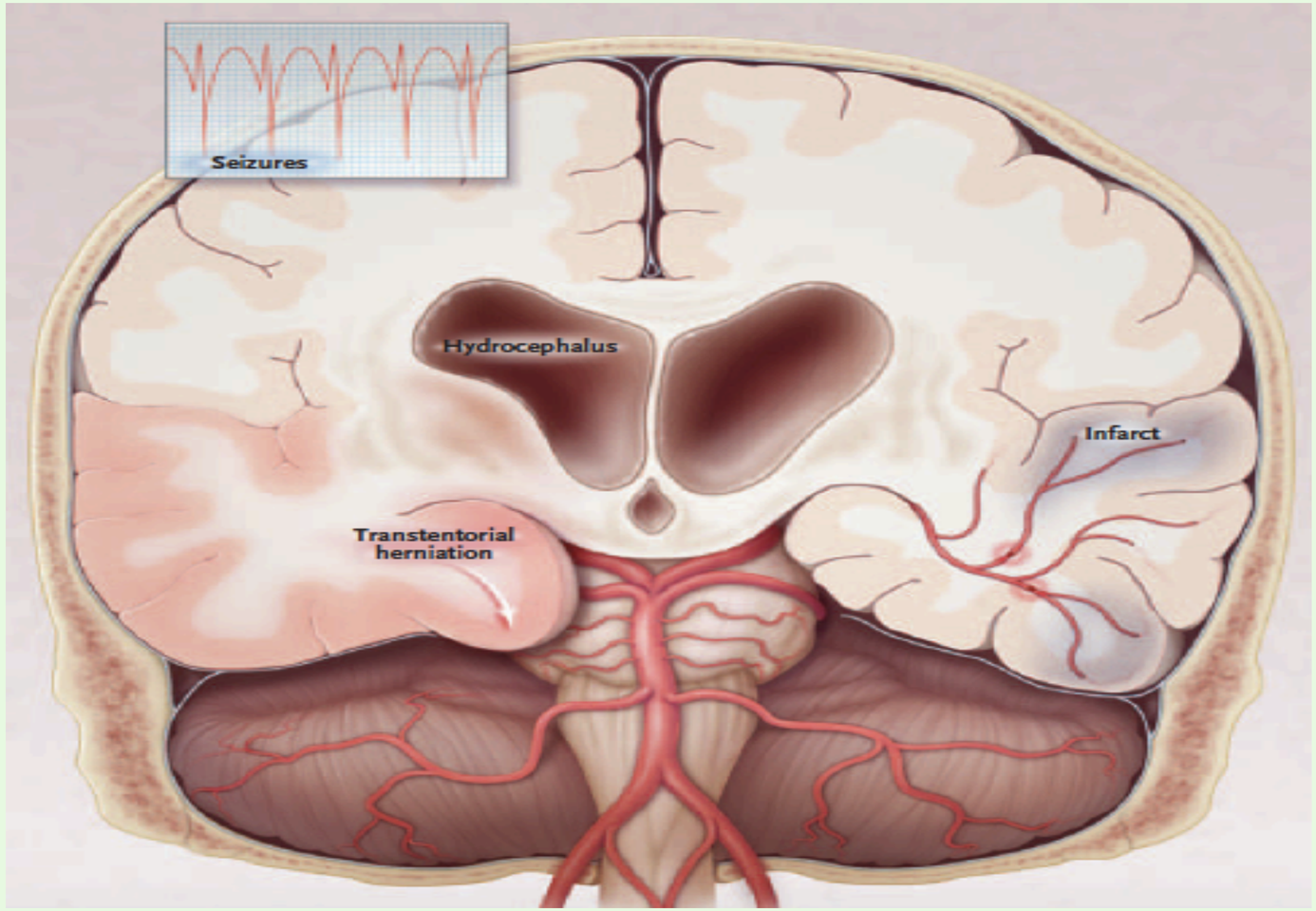

1. Epileptinen kouristuskohtaus
2. Iskeeminen aivoinfarkti
3. Hydrokefalia
4. Transtentoriaalinen herniaatio

van de Beek, de Gans, Tunkel, Wijdicks.
N Engl J Med 2006;354:44-53

Aivopaise (absessi)

- **Riskitekijät:** neurokirurginen toimenpide, pään trauma, immuunipuutos – kuten HIV, elinsiirtolääkitys, diabetes, alkoholismi, kortikosteroidit
- **Tyypillinen oiretriadi:** kuume + päänsärky + neurologinen paikallisoire
- Sekavuus (enkefalopatia) ja päänsärky voivat olla ainoat oireet ilman kuumetta

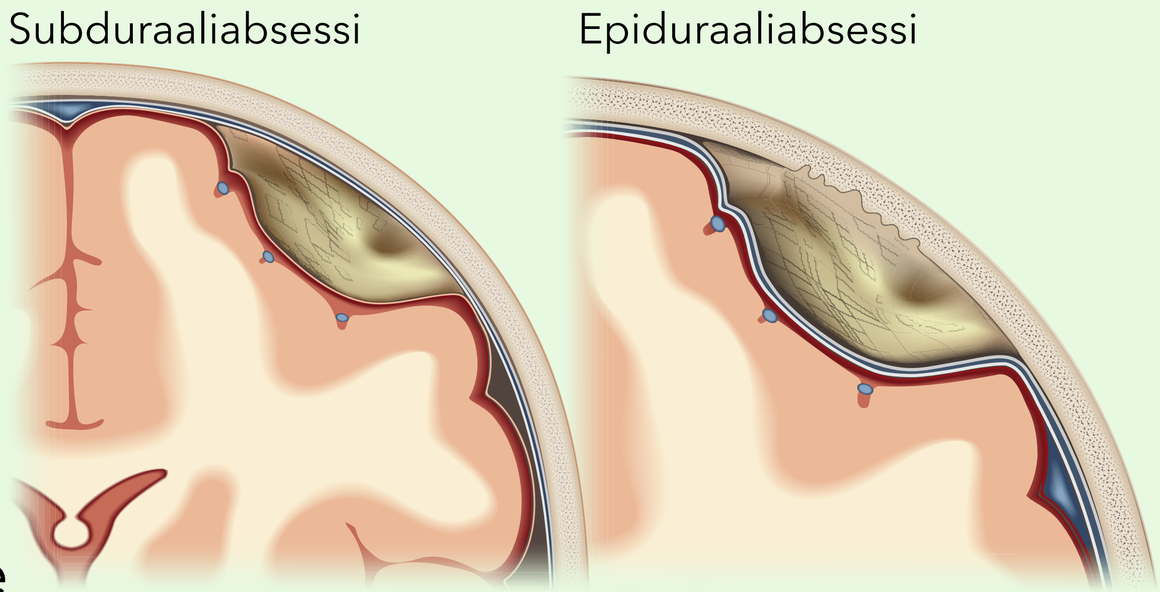

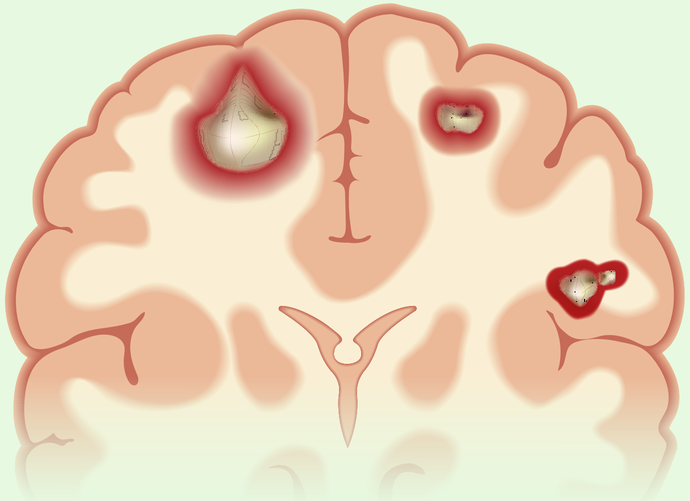

Kolme aivoabsessia

HIV = Human Immunodefiency Virus
TT = Tietokonekerroskuvaus (tietokonetomografia)

Aivopaise (absessi) - tutkimukset

- Crp ja lasko ovat koholla >75%:lla
- TT-varjoaine tehosteisena hyvä tutkimus, MK vielä parempi
- Tyypillinen neuroradiologinen löydös on reunoiltaan varjoaineella tehostuva pyörövarjo
- Veriviljelyt ovat hyödyllisiä, likvoritutkimuksen hyöty usein vähäinen, aiheuttajabakteerin määritys voi vaatia stereotaktisen aspiraation muutoksesta
- **Erotusdiagnostiikkaa:** kasvain, sieni-infektio, tuberkulooma – MK - DWI ja MK – spektroskopia voivat auttaa selvittelyssä
- Hoito on yleensä antibiootti- ja leikkaushoidon yhdistelmä, joskus pelkkä lääkehoito

Aivojen märkäkeräymä TT-kuvassa

Case courtesy of Assoc Prof Frank Gaillard, Radiopaedia.org. From the case rID: 5150

MK = Magneettikuvaus, DWI = Diffusion-Weighted Imaging

Chow F. Brain and spinal epidural abscess. *Continuum* (Minneap Minn) 2018;24(5 Neuroinfectious Disease).

Neuroinfektiot syventävää tietoa

- virustauteja ja malaria

Puutiaisaivokuume (TBE) Suomessa 2010 - 2012

Oire	Ensivaiheen oireisto 30 potilaalla	Toisen vaiheen oireisto 95 potilaalla
Kuume	23	81 (85)
Päänsärky	7	62 (65)
Maha-suolikanavan oireet	7	32 (34)
"Flunssaisuus ilman nuhaa"	5	
Väsymys	4	20 (21)
Pahoinvointi	3	
Neurologinen oire		52 (55)
Sekavuus		14 (15)
Käsien tärinä		11 (12)
Kaksoiskuvat		10 (11)
Raajojen heikkous		6 (6)
Puhevaikeus		5 (5)
Puutuminen		4 (4)
Kivut		17 (18)
- Niskakipu		5 (5)
- Selkäkipu		6 (6)
Niskajäykkyys		5 (5)

Statuslöydökset	Potilaita (%)
Ei mitään	27 (30)
Väsymys	17 (19)
Tasapainovaikeus	15 (17)
Niskajäykkyys	12 (13)
Puhevaikeus	10 (11)
Sekavuus	10 (11)
Jänneheijasteet poikkeavat	9 (10)
- Heikentyneet	7 (8)
- Vilkastuneet	2 (2)
Raajojen dysmetria	9 (10)
Ataksia	6 (7)
Raajojen heikkous	5 (6)

Julia Metsi, Marjo Vuorela, Anu Kantele, Markku Kuusi ja Jarmo Oksi.
Puutiaisaivokuume Suomessa 2010-2012 Duodecim 2015;131:1367-75

Länsi Niilin (West Nile) - viruksen neurologiaa

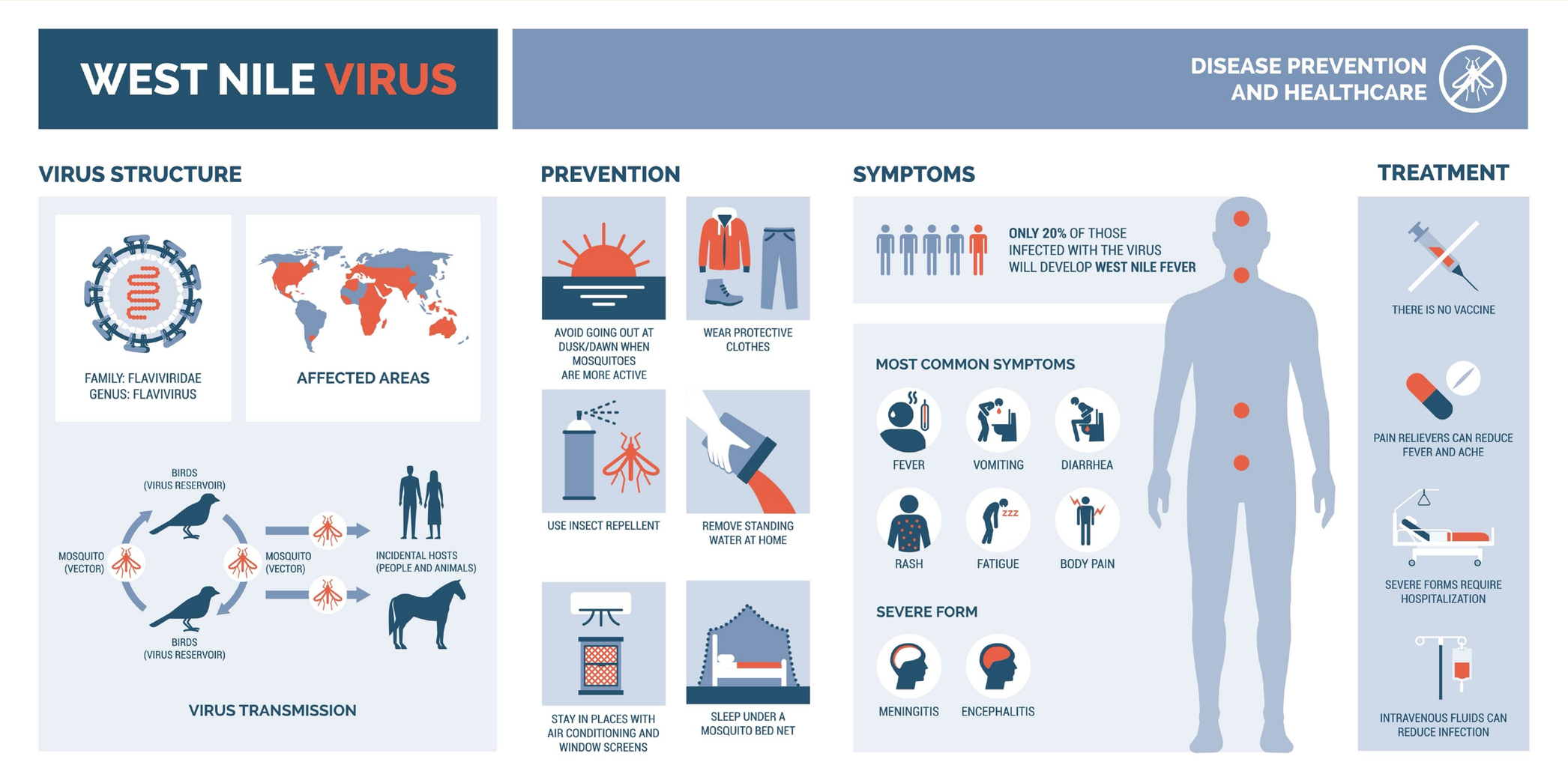

Aivokalvontulehdus (**meningiitti**), aivotulehdus (**enkefaliitti**), polio-infektiota muistuttava **velttohalvaus**

Denque – viruksen neurologiaa

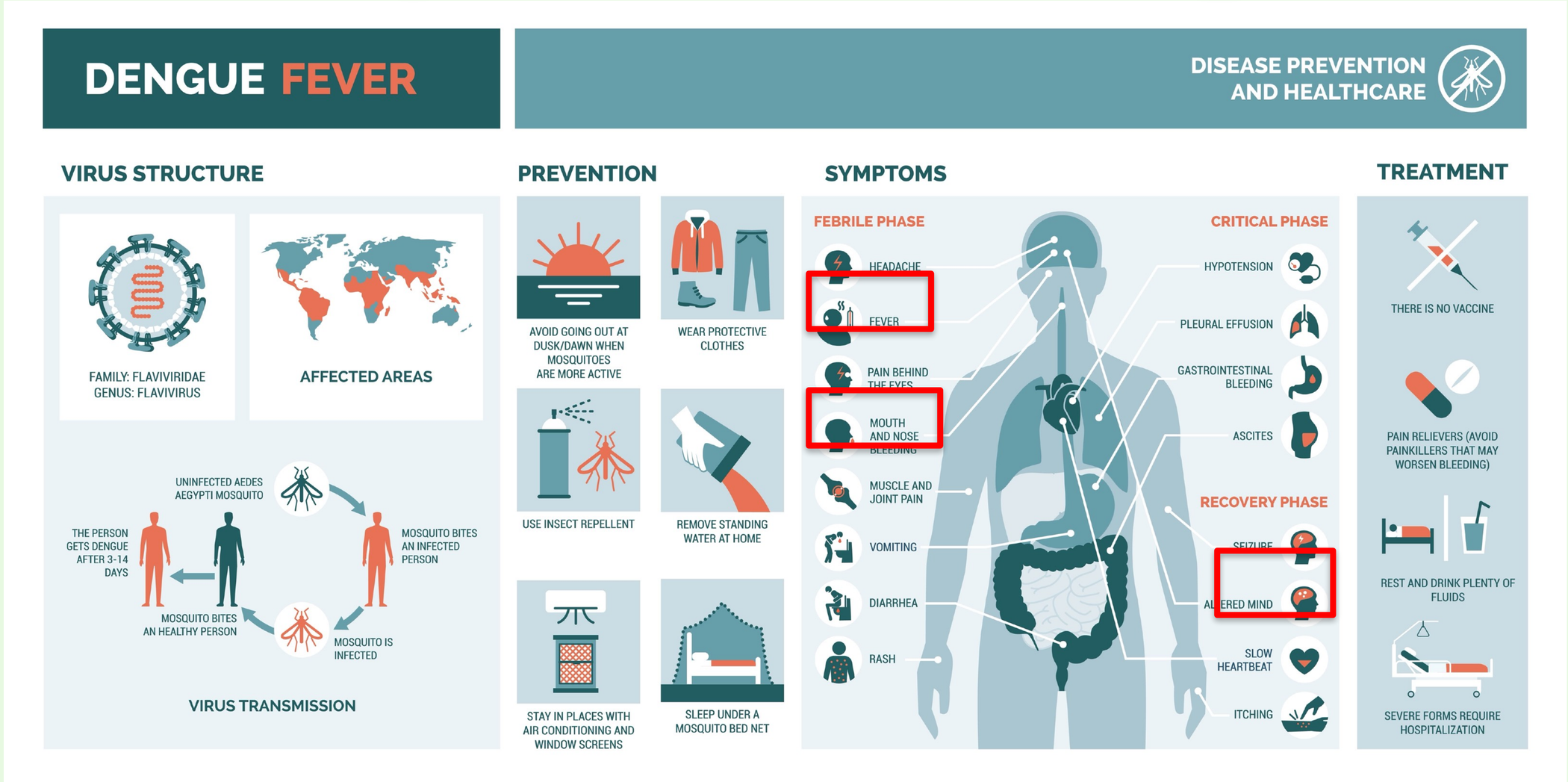

Neurologiset oireet: päänsärky, silmäntakainen kipu, kouristelu toipumisvaiheessa

ZIKA-viruksen neurologiaa

Zika – viruksen aiheuttamia neurologisia ongelmia

- Hermojuurten tulehdus - polyradikuliitti (Guillan-Barre – oireyhtymä)
- Äkillinen selkäytimen tulehdus (myeliitti)
- Aivo- ja aivokalvojen tulehdus (meningoenkefaliitti)

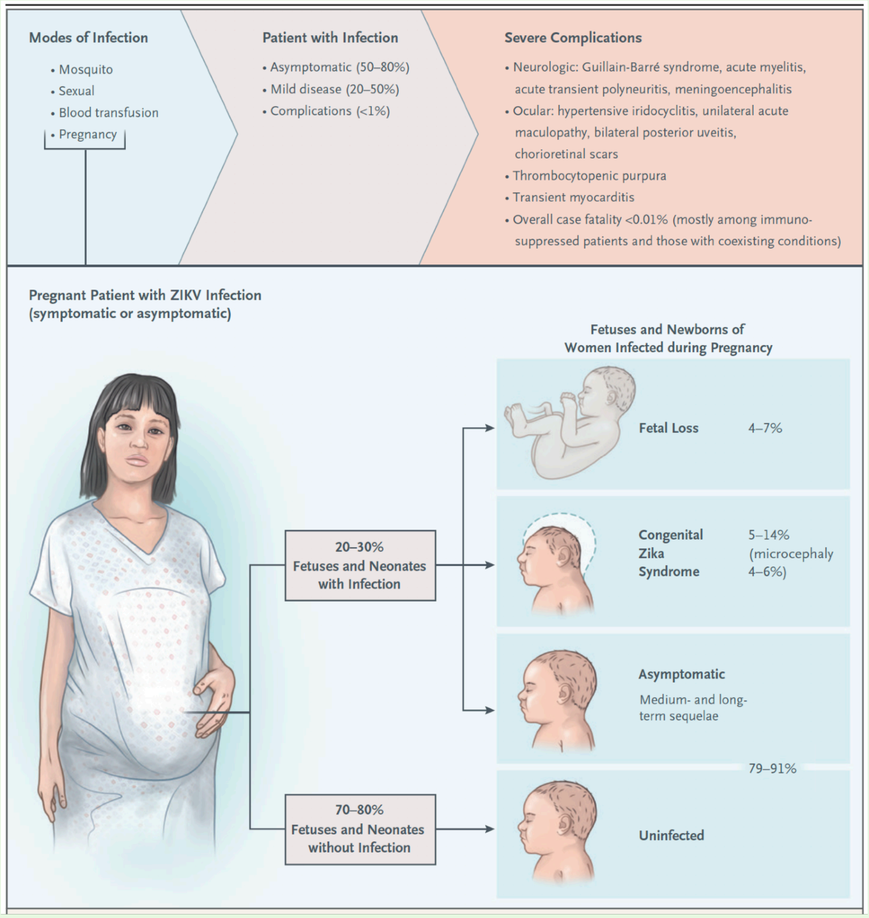

Pacheco LD, Weaver SC, Saade GR. Zika Virus Infection - After the Pandemic. N Engl J

Dengue, Chikungynya, Zika - infektiot

DENGUE	CHIKUNGUNYA	ZIKA
High fever	High fever	Mild fever
Joint pain +	Joint pain +++	Joint pain ++
Muscle pain +++	Muscle pain +	Muscle pain ++
Rash (Maybe)	Rash (Maybe)	Rash in 24 hrs.
Headache ++	Headache	Headache
Bleeding ++	Bleeding +	Red eye
	Enlarged liver	





DENK , CHIKV , ZIKV Viruses spread by the Aedes mosquitoes.

Koronavirus (COVID-19) - tyyppioireet

Keuhkovaurio hapetushäiriö

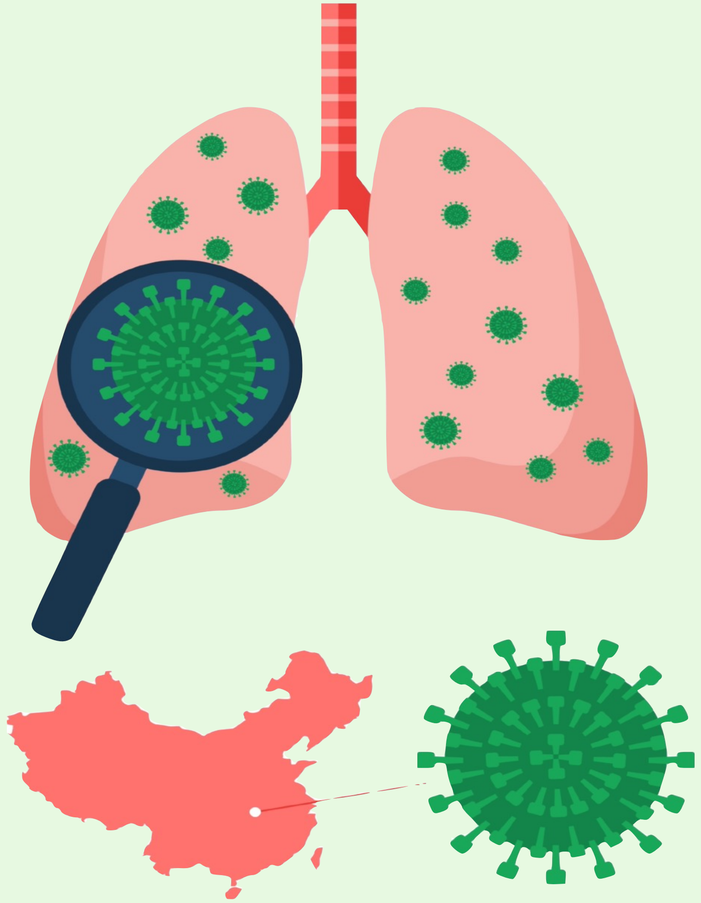

Wuhanin kaupunki

Kuume, päänsärky

Rintakipu

Keuhkokuume

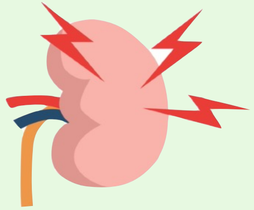

Munuaisvaurio

Kova yskä

Kurkkukipu

Nuha

Koronaviruksen (COVID-19) neurologiaa (1)

Tautiin liitettyjä neurologisia oireita:

- Huimaus
- Päänsärky
- Tajunnantason lasku
- Ataksia
- Kouristuskohtaus
- Hajuaistin menetys
- Hermokipu
- Polyradikuliitti (Guillain-Barre - oireyhtymä)
- Lihasvaurio

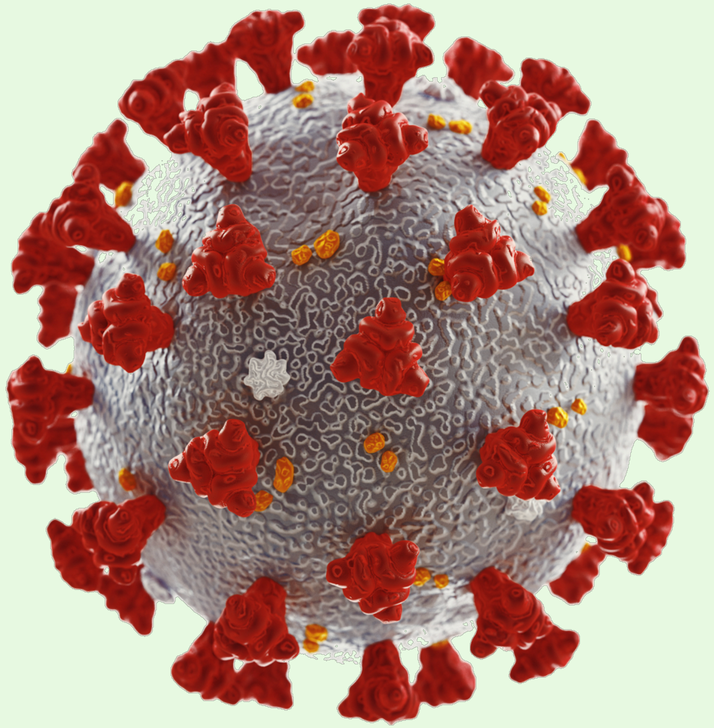

JAMA Neurol online – 10.4.2020

Koronaviruksen (COVID-19) neurologiaa (2)

Tautiin liitetyt aivohaverit:

- Yleisyys Kiinassa n. 5%
- Suurten aivovaltimoiden tukos mahdollinen
- Tautimekanismiksi epäillään endoteelin toimintahäiriötä ja yleistä tukostaipumusta

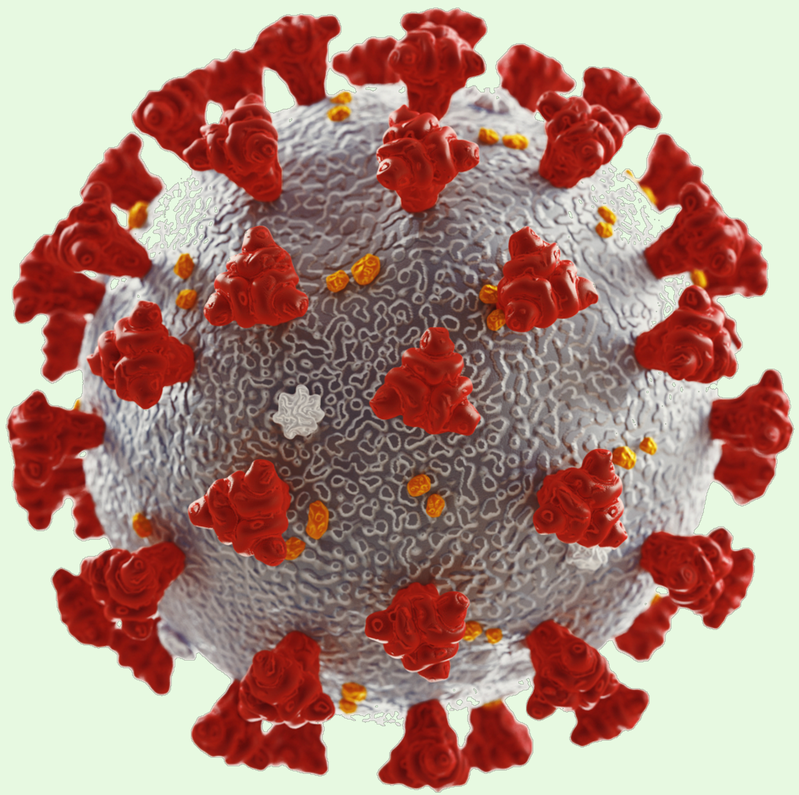

Correspondence Covid-19 Cases: Large-Vessel Stroke as a Presenting Feature of Covid-19 in the Young. NEJM 2020

Malarian neurologiset manifestaatiot

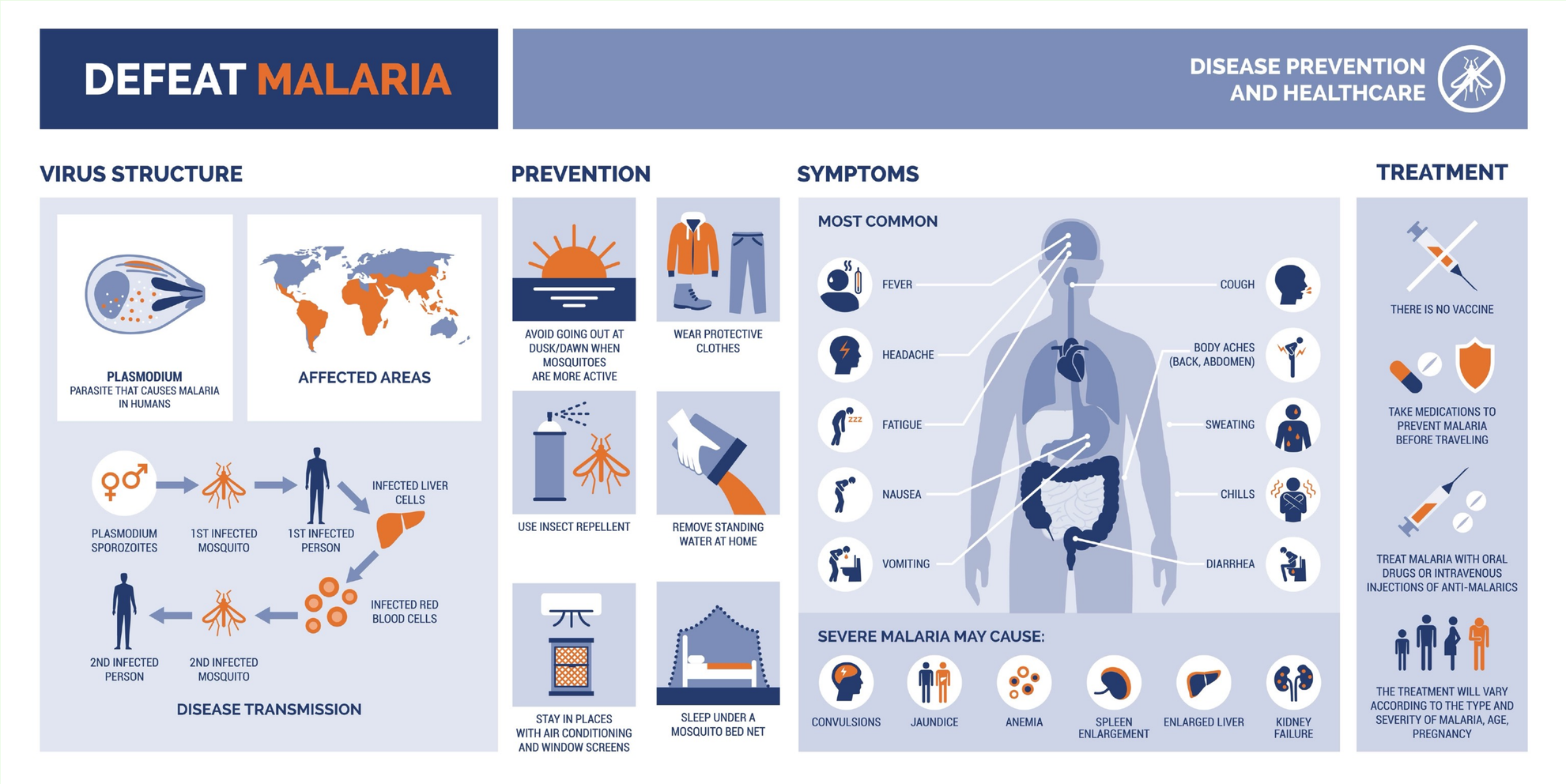

Päänsärky, aivomalaria (enkefalopatia): tajunnantason lasku, tajuttomuus, sekavuus, kouristelu