Jaksokirja - oppimistavoitteet

- Osaa selkäytimen sairauksien tasodiagnostiikan
- Tunnistaa kiireellistä hoitoa vaativan para- ja tetrapareesin ja osaa ohjata jatkohoitoon
- Tunnistaa spinaalistenoosin kliinisen kuvan
- Tuntee motoneuronitaudin (ALS) kliinisen kuvan
- Tietää ALS:n taudinkulun ja hoidon erityispiirteet
- Tietää neurogeeniset virtsaamisen häiriöt

Punainen = hallitse, osaa käyttää tai soveltaa
Sininen = tiedä, tunnista, ymmärrä
Vihreä = erityisosaamista, hyödyllistä neurologiasta kiinnostuneille

Selkäytimen sairauksien tasodiagnostiikkaa

Selkäytimen sairauksien tasodiagnostiikkaa

Ylemmän motoneuronin vaurio – Jäykkähalvaus
(spastinen halvaus)

Neliraajahalvaus - tetrapareesi – vaurio TH1-tason yläpuolella
Alaraajahalvaus - parapareesi – vaurio TH1 tason alapuolella

Paikallinen selkärangan koputusarkuus

Voi paljastaa vaurion tason

Vartalon tuntoraja

Vaurio on hieman tuntorajaa korkeammalla

Alempi motoneuroni - velttohalvaus

Vaurio lannerangan alueella L1-tason alapuolella

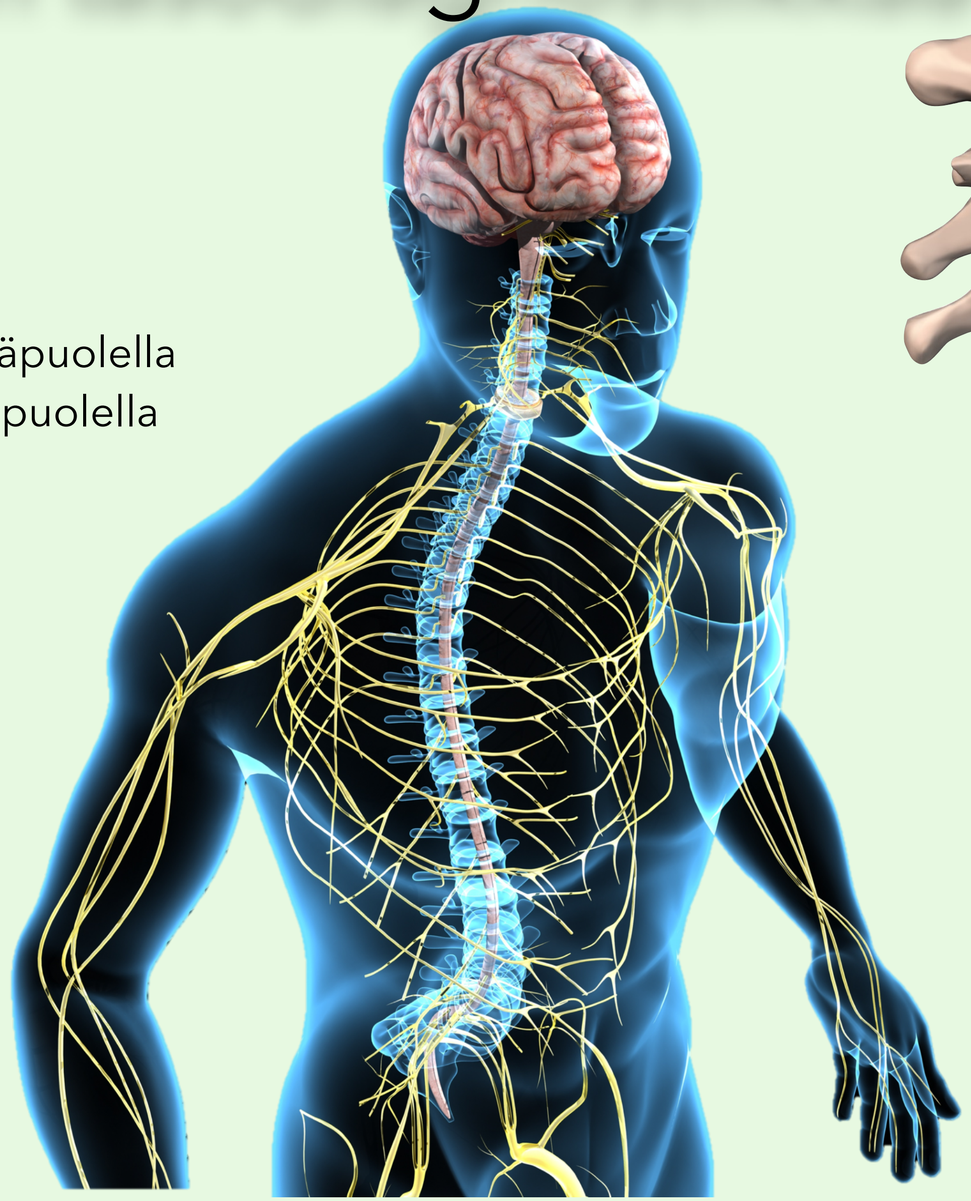

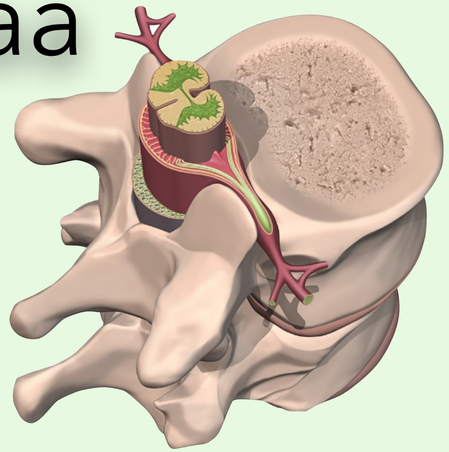

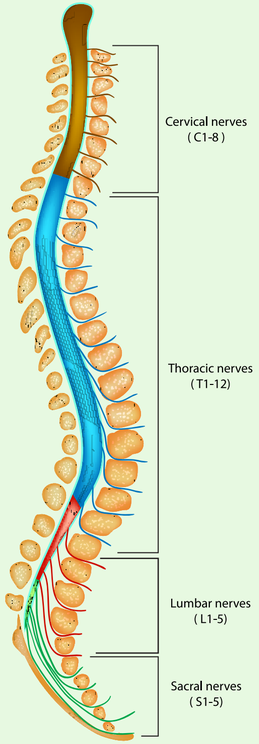

Alaraajahalvaus (paraplegia) - osittainen ja täydellinen

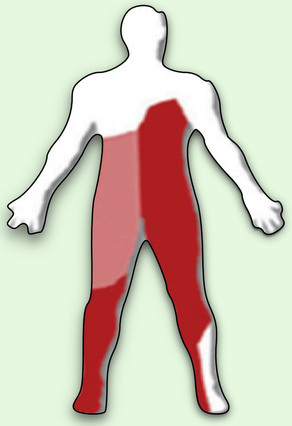

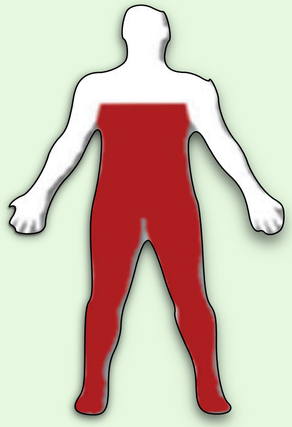

Neliraajahalvaus (tetraplegia) - osittainen ja täydellinen

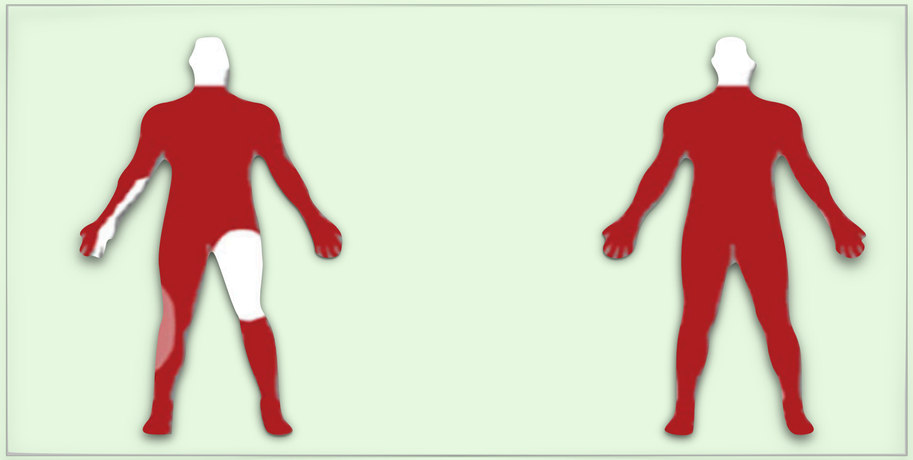

Motorinen oire

Sensorinen oire

Oireeton

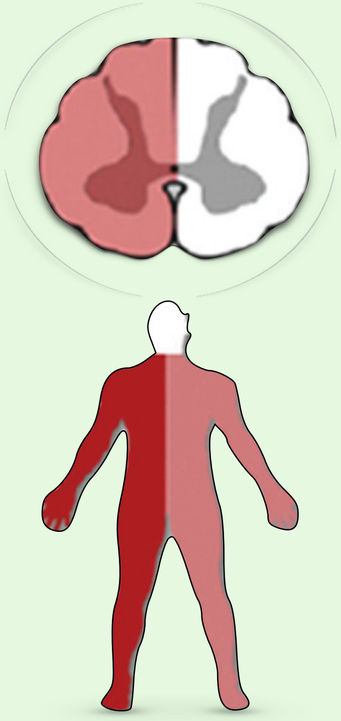

Brown-Sequardin oireyhtymä

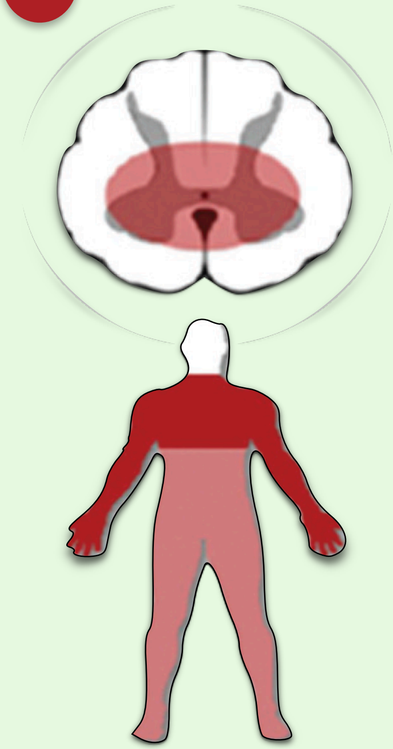

Selkäytimen keskiosan oireyhtymä

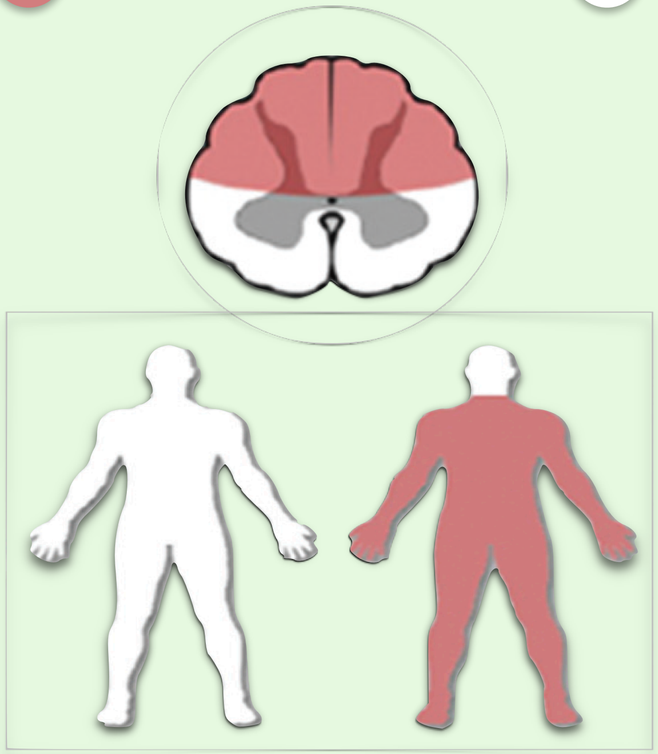

Selkäytimen takajuosteen oireyhtymä

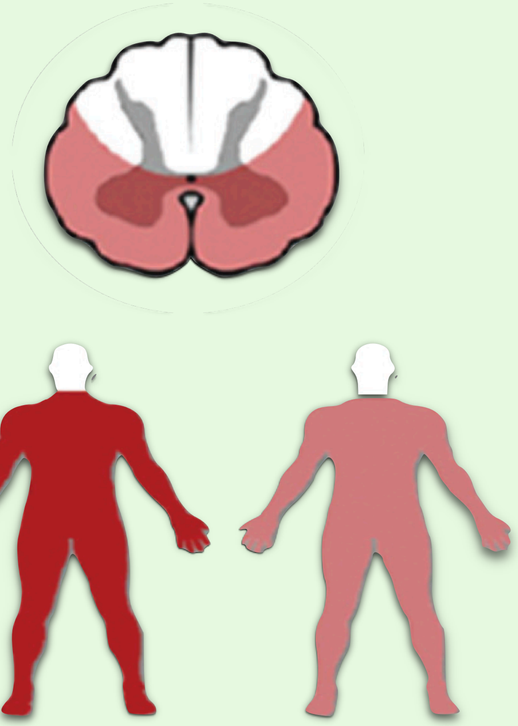

Selkäytimen etuosan oireyhtymä

Hardy TA. Spinal Cord Anatomy and Localization. Continuum (Minneap Minn). 2021;27(1):12-29.

Selkäydinoireyhtymä	Motoriikka	Sensoriikka	Virtsarakon toiminta	Aiheuttaja
Poikkileikkautuminen (transsektio)	Neliraaja- tai alaraajahalvaus (tetra- tai parapareesi) Molemminpuolinen halvaus vaurioalueen alapuolella	Tuntoraja Kaikkien tuntokvaliteettien puutos rajan alapuolella	Rakon toimintahäiriö (virtsaretentio)	Trauma, verenvuoto, epiduraalinen märkäkeräymä, selkäytimen tulehdus, transversaalimyeliitti, epiduraalinen etäpesäke
Puhdas motorinen	Halvaus	Ei tuntohäiriötä	Ei rakon toimintahäiriötä	Poliomyeliitti, ALS, HTLV-1, synnynnäinen spastinen paraplegia, West Nile virus-infektio, lathyrismi
Sentraalinen kaulaytimen alueella	Yläraajavoittoinen halvaus	Segmentaalinen terävä-, kipu- ja lämpötunnon puutos	Rakon toimintahäiriö (virtsaretentio)	Syringomyelia, selkäytimensisäinen kasvain, trauma (akuutti kervikaalinen spondyloottinen myelopatia)
Dorsaalinen	Vaihteleva lihasheikkous	Asento - ja värinätunnon puutos	Vaihteleva	Syfilis (tabes dorsalis), Friedreichin ataksia, B12-vitamiinin puutos (subakuutti kombinoitu degeneraatio), AIDS-myelopatia, epiduraalinen etäpesäke, vaikeat kaularankakulumat (kervikaalinen spondyloottinen myelopatia), multippeliskleroosi
Ventraalinen (arteria spinalis anterior-oireyhtymä)	Alaraajahalvaus (parapareesi) Molemminpuolinen alaraajahalvaus	Terävä, kipu- ja lämpötunnon puutos Ei asento- tai värinätunnon puutosta	Rakon toimintahäiriö (virtsaretentio)	Selkäytimen infarkti, välilevytyrä, sädevaurio, HTLV-1
Brown-Sequard	Vaurionpuoleinen halvaus	Vaurionpuoleinen asento- ja värinätunnon puutos Vastakkaisen puolen terävä-, kipu- ja lämpötunnon puutos	Vaihteleva	Trauma (viilto- tai ampumavamma), multippeliskleroosi
Conus medullaris	Alaraajojen lihasheikkous, joka voi olla myös lievä	Ratsupaikka-anestesia	Rakon (ja suolen) velttohalvaus	Välilevytyrä, trauma, kasvain
Cauda equina	Epäsymmetrinen alaraajahalvaus	Epäsymmetrinen laaja-alainen monen hermojuuren säteilykipu ja tuntopuutos	Virtsarakon toimintahäiriö	Välilevytyrä, tulehdus lukinkalvossa (arachnoiditis), kasvain, lannerangan ahtauma (lumbaalinen spinaalistenoosi)

ALS = amyotrofinen lateraaliskleroosi, HTLV-1 = Human T-cell leukemia virus type 1, lathyrismi = neurotoksinen sairaus, AIDS = Aquired Immune Deficiency Syndrome.. UpToDate.com

Kiireellistä hoitoa vaativat para- ja tetrapareesi

Selkäydinoireyhtymä	Motoriikka	Sensoriikka	Virtsarakon toiminta	Aiheuttaja
Poikkileikkautuminen (transsektio)	Neliraaja- tai alaraajahalvaus (tetra- tai parapareesi) Molemminpuolinen halvaus vaurioalueen alapuolella	Tuntoraja Kaikkien tuntokvaliteettien puutos rajan alapuolella	Rakon toimintahäiriö (virtsaretentio)	Trauma, verenvuoto, epiduraalinen märkäkeräymä, selkäytimen tulehdus, transversaalimyeliitti, epiduraalinen etäpesäke
Puhdas motorinen	Halvaus	Ei tuntohäiriötä	Ei rakon toimintahäiriötä	Poliomyeliitti, ALS, HTLV-1, synnynnäinen spastinen paraplegia, West Nile virus-infektio, lathyrismi
Sentraalinen kaulaytimen alueella	Yläraajavoittoinen halvaus	Segmentaalinen terävä-, kipu- ja lämpötunnon puutos	Rakon toimintahäiriö (virtsaretentio)	Syringomyelia, selkäytimensisäinen kasvain, trauma (akuutti kervikaalinen spondyloottinen myelopatia)
Dorsaalinen	Vaihteleva lihasheikkous	Asento - ja värinätunnon puutos	Vaihteleva	Syfilis (tabes dorsalis), Friedreichin ataksia, B12-vitamiinin puutos (subakuutti kombinoitu degeneraatio), AIDS-myelopatia, epiduraalinen etäpesäke, vaikeat kaularankakulumat (kervikaalinen spondyloottinen myelopatia), multippeliskleroosi
Ventraalinen (arteria spinalis anterior-oireyhtymä)	Alaraajahalvaus (parapareesi) Molemminpuolinen alaraajahalvaus	Terävä, kipu- ja lämpötunnon puutos Ei asento- tai värinätunnon puutosta	Rakon toimintahäiriö (virtsaretentio)	Selkäytimen infarkti, välilevytyrä, sädevaurio, HTLV-1
Brown-Sequard	Vaurionpuoleinen halvaus	Vaurionpuoleinen asento- ja värinätunnon puutos Vastakkaisen puolen terävä-, kipu- ja lämpötunnon puutos	Vaihteleva	Trauma (viilto- tai ampumavamma), multippeliskleroosi
Conus medullaris	Alaraajojen lihasheikkous, joka voi olla myös lievä	Ratsupaikka-anestesia	Rakon (ja suolen) velttohalvaus	Välilevytyrä, trauma, kasvain
Cauda equina	Epäsymmetrinen alaraajahalvaus	Epäsymmetrinen laaja-alainen monen hermojuuren säteilykipu ja tuntopuutos	Virtsarakon toimintahäiriö	Välilevytyrä, tulehdus lukinkalvossa (arachnoiditis), kasvain, lannerangan ahtauma (lumbaalinen spinaalistenoosi)

ALS = amyotrofinen lateraaliskleroosi, HTLV-1 = Human T-cell leukemia virus type 1, lathyrismi = neurotoksinen sairaus, AIDS = Aquired Immune Deficiency Syndrome.. UpToDate.com

Neliraaja- tai alaraajahalvauspotilaan statuslöydöksiä

Motoriikka

- Jäykkähalvaus (vilkkaat refleksit, Babinskin merkki)

Sensoriikka

- Tuntoraja
- Kosketus-, terävä-, värinä-, asentotuntohäiriö

Rakon ja suolen toiminta

- Virtsaumpi, -inkontinenssi
- Ummetus, ulosteinkontinenssi

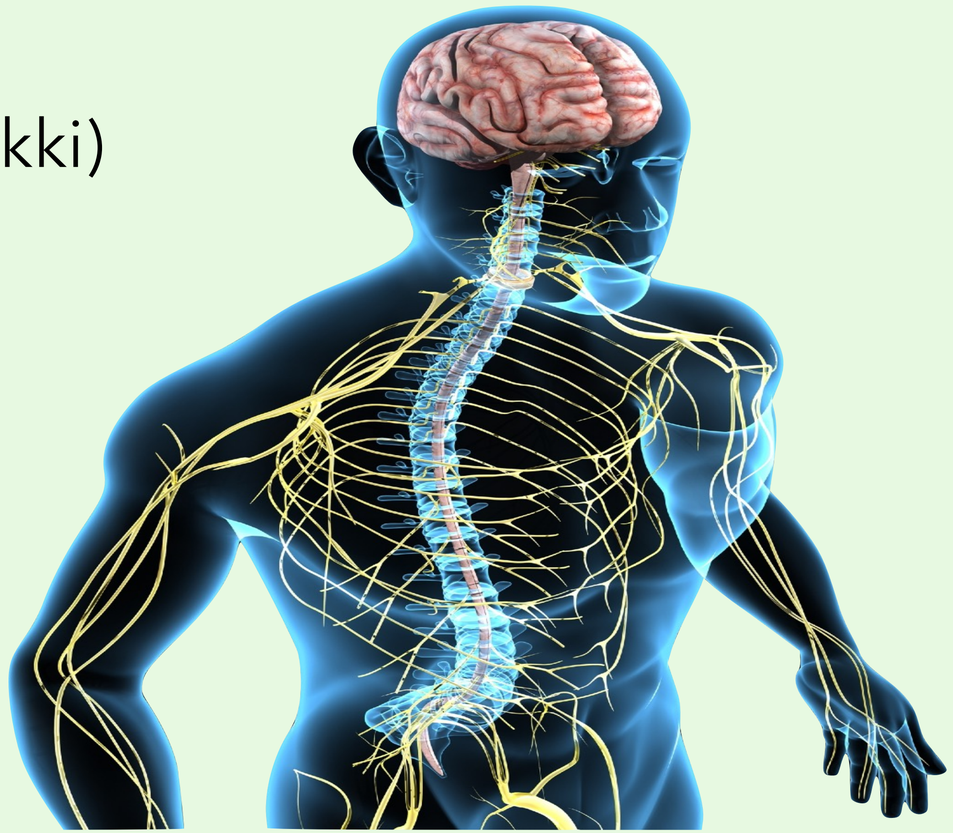

Tetrapareesi = neliraajahalvaus - pareesi = osittainen, plegia = täydellinen, parapareesi = molempien alaraajojen osittainen halvaus, alaraajojen lihasheikkous

Cauda equina - oireyhtymä (1)

Cauda equina- syndroomasta puhutaan silloin, kun välilevytyrä (tai muu syy) aiheuttaa spinaalikanavassa **usean lanne-tai ristiluuseudun hermojuuren** äkillisen kompression ja toimintahäiriön

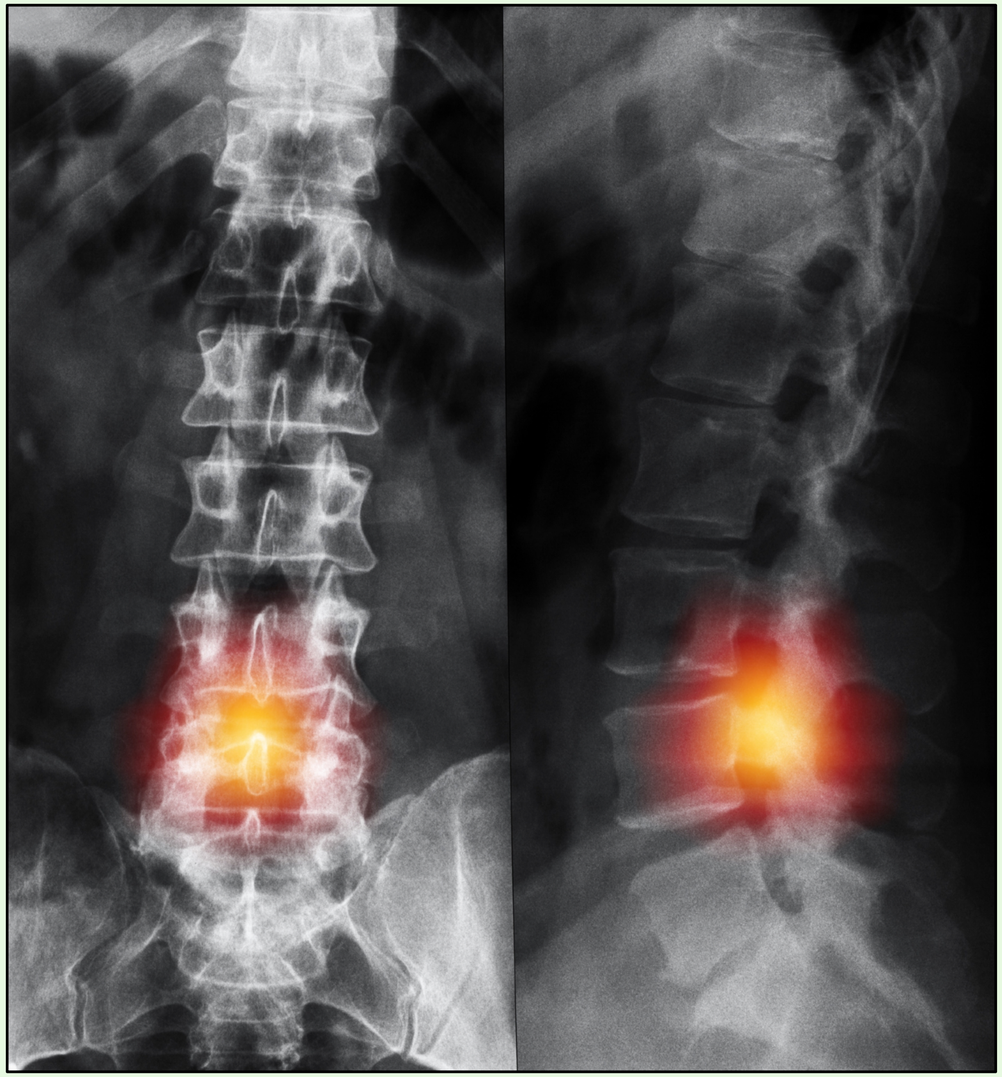

Lanne = lumbaalinen
Ristiluuhun tai ristihermoihin liittyvä = sakraalinen

Cauda equina - oireyhtymä (2)

Oireyhtymän johto-oireet ovat virtsarakon ja suolen toimintahäiriö, impotenssi ja tuntohäiriö “ratsupaikka-alueella”

Muihin oireisiin kuuluvat selkä- ja alaraajakipu (säteilykipu), tuntohäiriöt ja lihasheikkous alaraajoissa. Oireet voivat olla tois- tai molemminpuolisia

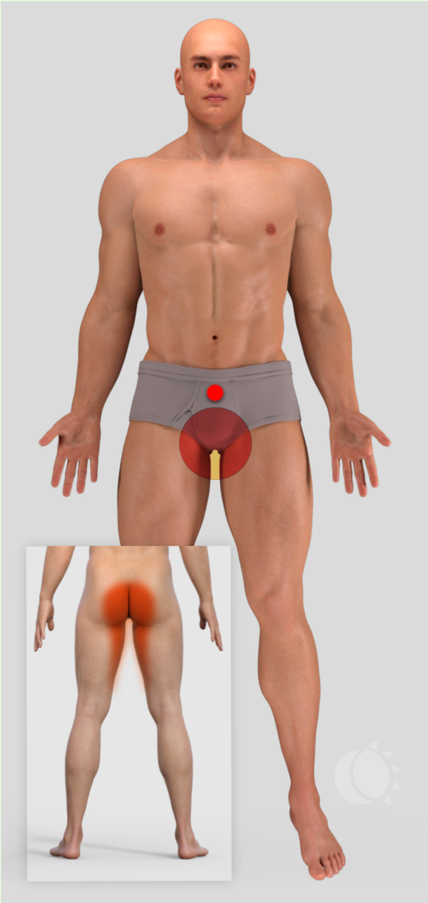

Ratsupaikka-anestesia

Cauda-equina oireyhtymä (3)

Oireisto:

Epäsymmetrinen alaraajahalvaus

Epäsymmetrinen laaja-alainen (multiradikulaarinen) säteilykipu ja tuntopuutos

Virtsarakon ja joskus suolen pidätyskyvyttömyys

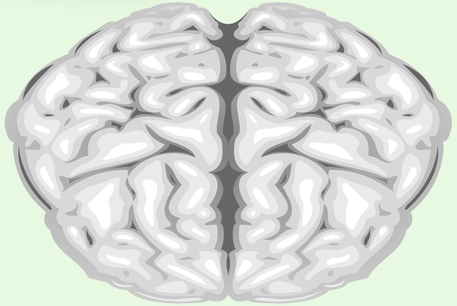

Velttohalvaus

Vaimeat tai puuttuvat heijasteet
Babinskin merkki puuttuu
(Babinski-)
Veltto lihasjänteys

Ratsupaikka-anestesia

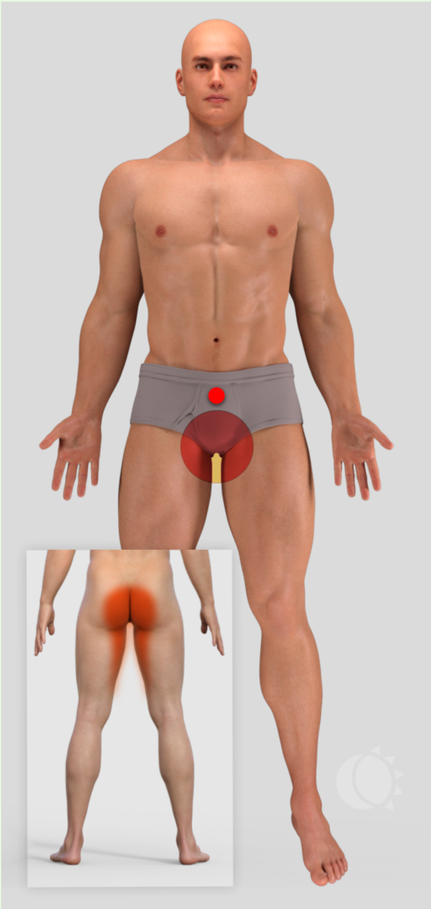

Cauda equinan (selkäytimen häntä) neuroanatomiaa

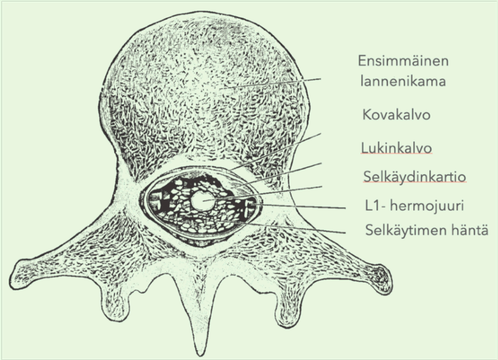

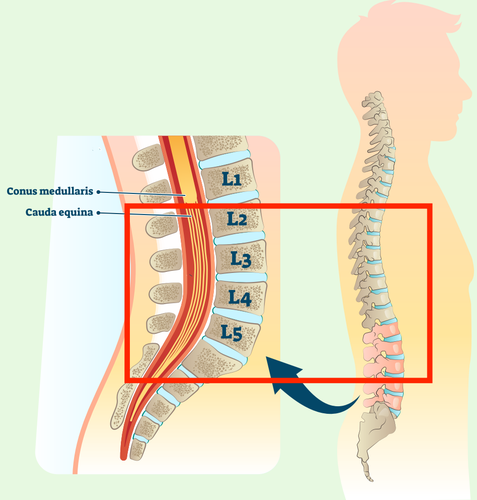

Aiheuttaja: Välilevytyrä, lukinkalvon tulehdus (araknoidiitti), kasvain, lannerangan ahtauma (lumbaalinen spinaalistenoosi)

Conus medullaris - oireyhtymä

Vaurio L2 - tasolla spinaalikanavassa

Rakon ja peräsuolen velttohalvaus, impotenssia ja ratsupaikka-anestesia (S3 - 5 oire)

Alaraajojen heikkous – joka voi olla yllättävän lievä

Aiheuttajia: välilevytyrä, trauma (murtuma), kasvain

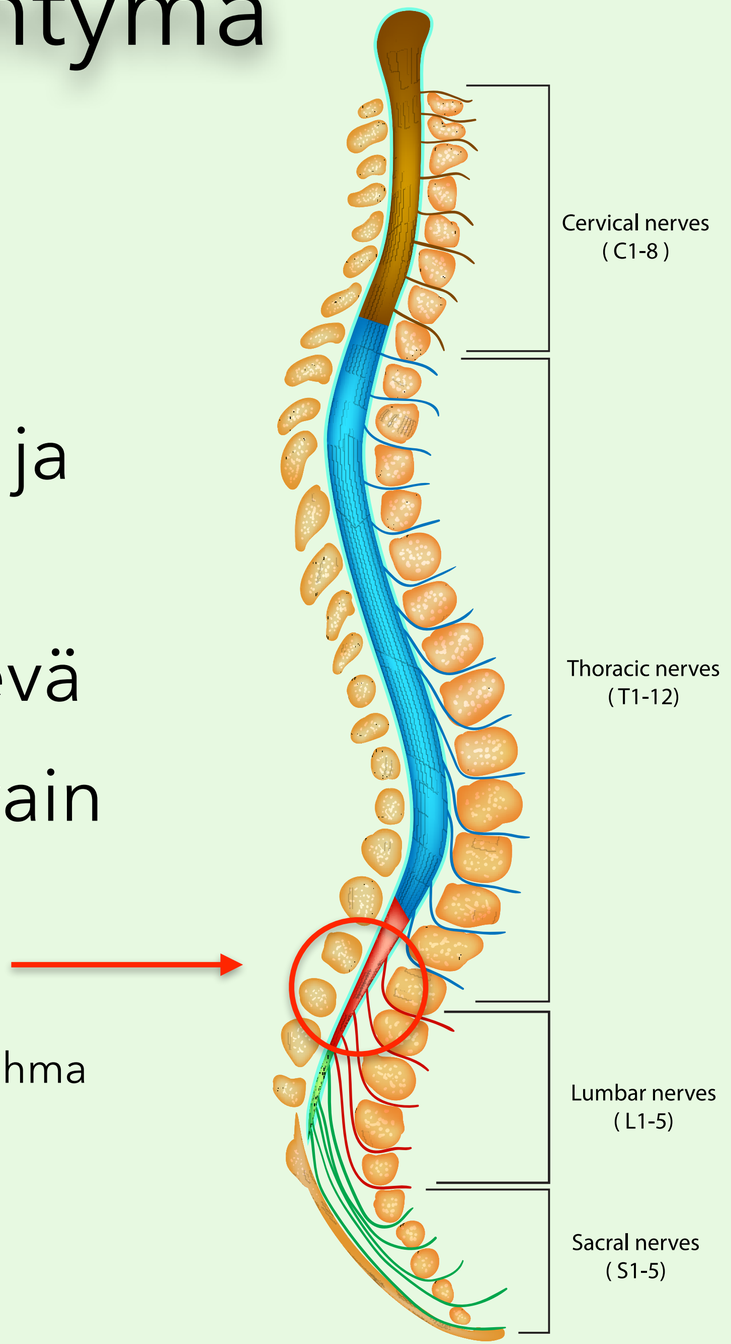

Conus medullaris = selkäydinkartio = selkäytimen suippeneva alakärki, jossa pääterihma (filum terminale) on kiinni

Duodecim - Terveysportti - Termit ja sanakirjat

Spinaalistenoosin kliininen kuva

Spinaalistenoosi

Spinaalistenoosilla tarkoitetaan luisen spinaalikanavan ahtautumaa

Yleisin aiheuttaja on ikääntymiseen liittyvät kulumamuutokset selkärangassa (mm. osteofyytit, ligamenttien paksuuntuminen)

Useat hermojuuret joutuvat tämän takia puristuksiin ja alkavat oireilla

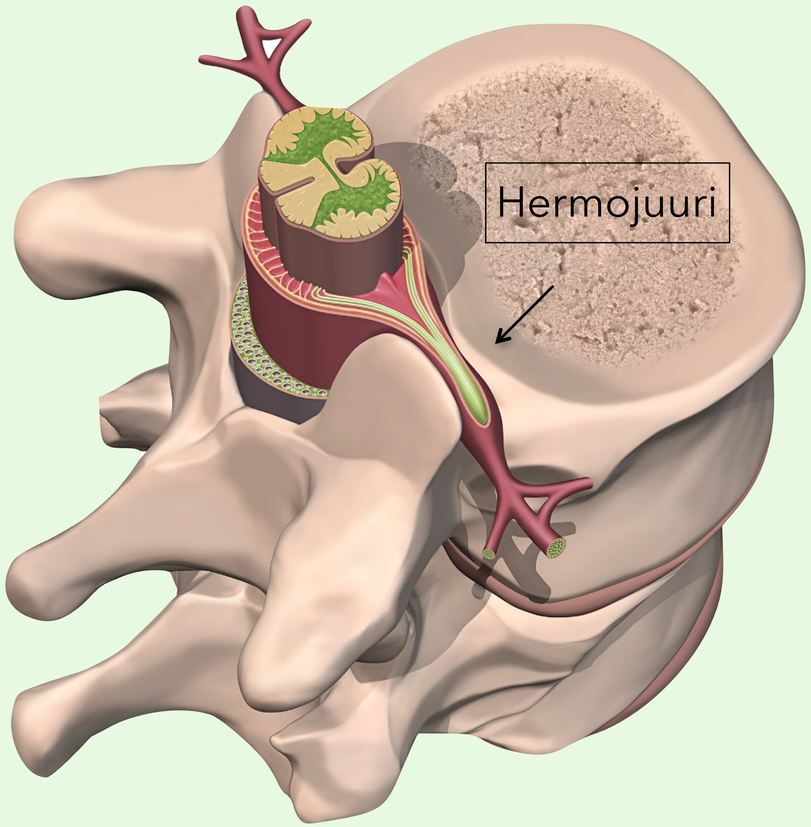

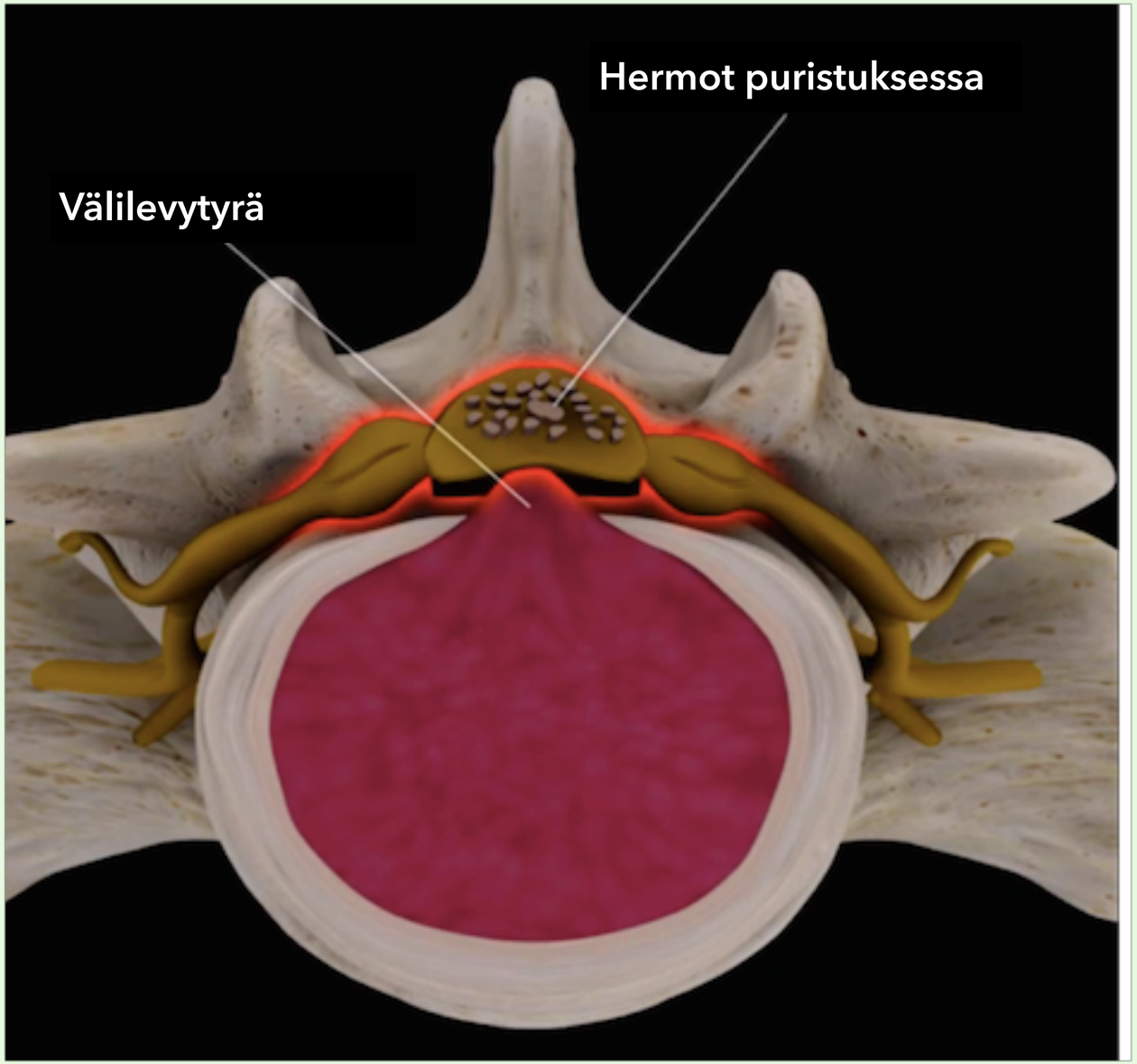

Lumbaalisella spinaalistenoosilla tarkoitetaan luisen spinaalikanavan ahtautumaa lannerangan alueella

Tyyppioire on selkäperäinen katkokävely, ”spinaalinen klaudikaatio”

Kävellessä ekstensioasennon takia ahdas selkäydinkanava ahtautuu entisestään ja alaraajoihin leviää kipu, puutuminen ja voimattomuus

Istuutuminen ja alaselän etunoja-asento lievittävät oireet nopeasti

Kuva: 3d4medical Apps - Spine Pro III

Spinaalistenoosipotilas - statuslöydökset

Tyypillisesti statuksessa todetaan selän liikkeet kivuliaaksi

Laseque-testi (joka venyttää hermojuuria) voi olla positiivinen

Korostettu ektensioasento (30 - 60 sekunnin ajan) provosoi oireet

Todetaan lihasheikkoutta, tuntohäiriöitä ja refleksipuutoksia vaihtelevasti sen mukaan millä tasolla ja mitkä hermojuuret ovat joutuneet ahtaan kanavan puristamiksi

Kuva: 3d4medical Apps - Spine Pro III

Motoneuronitaudin (ALS) kliininen kuva

Motoneuronitauti - amyotroofinen lateraaliskleroosi

Amyotrofinen lateraaliskleroosi = sclerosis lateralis amyotrophica = liikeratakovettumatauti, motoneuronisairaus, tuntemattomasta syystä aiheutuva, yleensä kuolemaan johtava harvinaistauti, jossa selkäytimen etusarven motoristen hermosolujen rappeutumisesta seuraa mm. lihasheikkoutta, lihaskatoa, faskikulaatioita sekä bulbaarioireita ja hengitysvaikeuksia

Duodecim - Terveysportti - Sanakirjat ja termit

Vansteensel MJ, Pels EGM, Bleichner MG, Branco MP, Denison T, Freudenburg ZV, et al. Fully Implanted Brain-Computer Interface in a Locked-In Patient with ALS. N Engl J Med. 2016;375(21):2060-6.

ALS

Amyotrofinen lateraali-skleroosi

= motoneuronitauti

= Lou Gehrigin (amerikkalainen pesäpalloilija 1903 – 1941) tauti

Kävelyvaikeus

Kompastelu

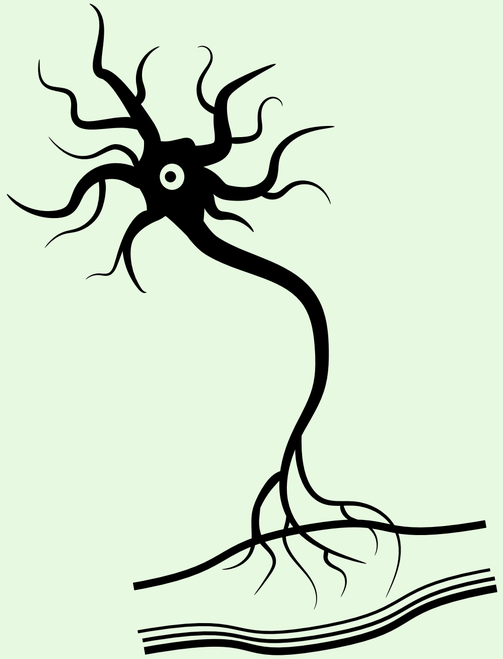

Terve motoneuroni

ALS - motoneuroni

Lihasten kuihtuminen (amyotrofia)

Alaraajaheikkous

Puheen puuromaisuus (dysartria)

Tukehtumisen tunne

Vaihteleva yhdistelmä ylemmän ja alemman motoneuronin vauriota

Käsien heikkous

Lihaskrampit

Liikkumisen apuvälineet

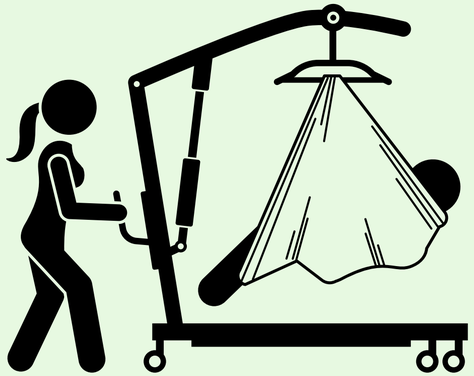

Muut apuvälineet

ALS-diagnostiikan perusta	Oireita, löydöksiä, tutkimuksia	Huomio
Kliininen oirekuva	Yleisin ensioire on toisen käden tai jalan heikkous	Muita tyypillisiä oireita: krampit ja runsaat faskikulaatiot, puheen ja nielemisen vaikeudet (bulbaarioireet)
Kliiniset löydökset	Käden lihasvoimien toispuoleinen heikkous, peukalohangan (thenar) ja kämmenten pikkulihasten kuihtuminen (atrofia)	Lihasmassa vähenenee ja potilas laihtuu, oireisto etenee jatkuvasti
	Kielen ja lihasten faskikulaatiot	
	Ylemmän motoneuronin vaurio	Spastisuus, kiihtyneet jännevenytysheijasteet (refleksit), Babinskin merkki
	Alemman motoneuronin vaurio	Lihasten velttous ja atrofia, vaimeat heijasteet
ENMG-löydös	Neurofysiologisia löydöksiä: faskikulaatiot, polyfasia, fibrillaatiot, mutta hermon johtonopeudet ovat normaalit	Muutokset johtuvat muutoksista hermotuksensa menettäneissä lihassoluissa ja motorisississa yksiköissä
Muita sairauksia poissulkevat laboratoriokokeet	PVK, La, CRP, kilpirauhasarvot, krea, CK, elektrolyytit, gluk, B12-vit, foolihappo, S-prot.fraktiot	Pään ja tarvittaessa kaulalytimen MK

Kehon alueiden jaottelu ALS - diagnostiikassa

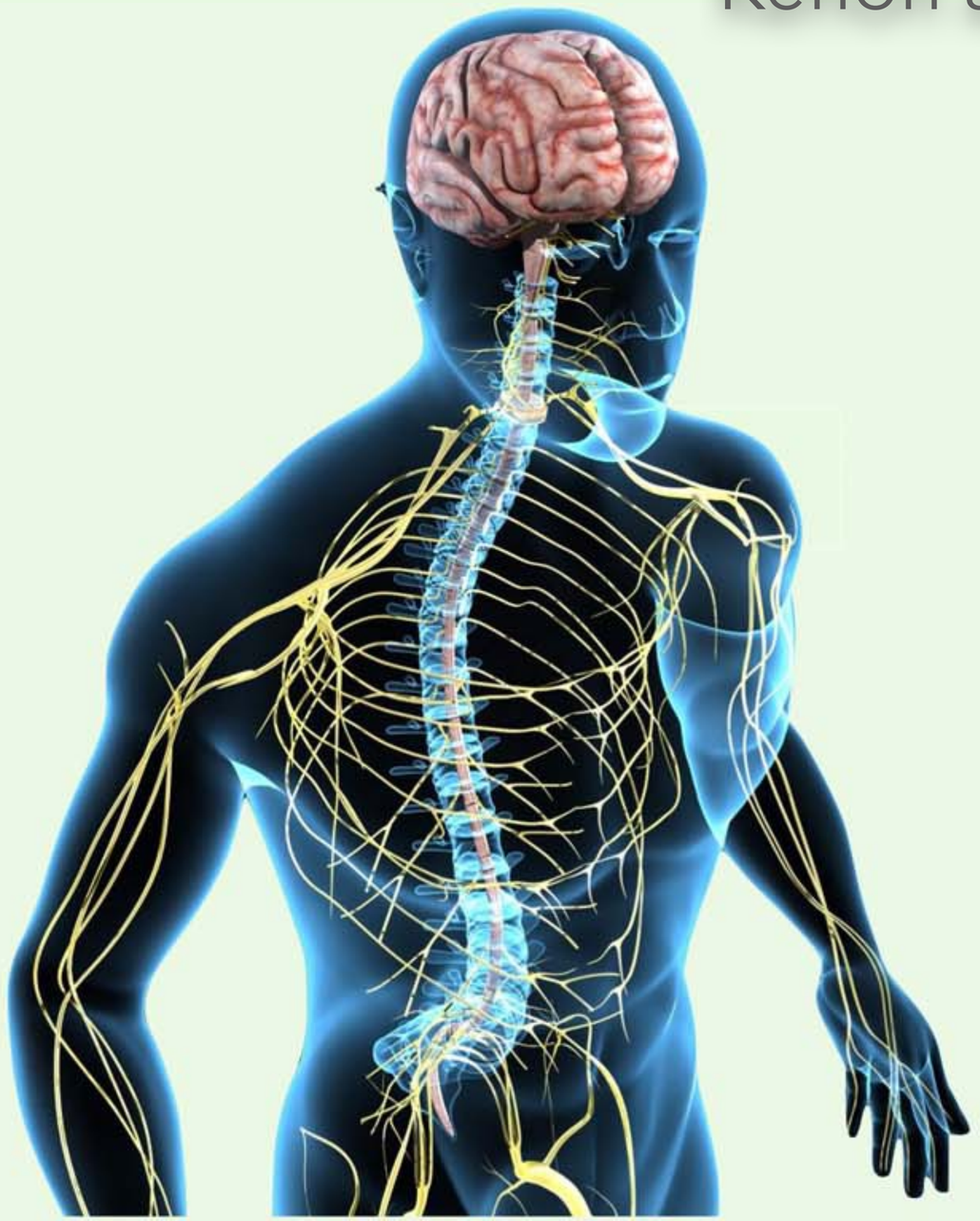

Päänalue (kraniaalinen)
Kaulan alue (kervikaaalinen)
Rintarangan alue (torakaalinen)
Lanne- ja ristirangan alue (lumbosakraalinen)

Varma ALS = ylemmän ja alemman motoneuronin vaurio ainakin kolmella alueella

ENMG on keskeinen jatkotutkimus - tarvittaessa tutkimus toistetaan, jotta löydösten eteneminen voidaan varmistaa

Vansteensel MJ, Pels EGM, Bleichner MG, Branco MP, Denison T, Freudenburg ZV, et al. Fully Implanted Brain-Computer Interface in a Locked-In Patient with ALS. N Engl J Med. 2016;375(21):2060-6.

ALS-löydöksiä - **ylempi motoneuroni**: spastinen halvaus, krampit, jäykkyys - **alempi motoneuroni**: velttohalvaus, lihasten kuihtuminen, faskikulaatiot, Babinskin merkki - **ensioire** on usein toisen käden (tai jalan) heikkous - tämä johtuu siitä, että kädet ovat hyvin edustettuina **motorisella aivokuorella** (homonkulus)

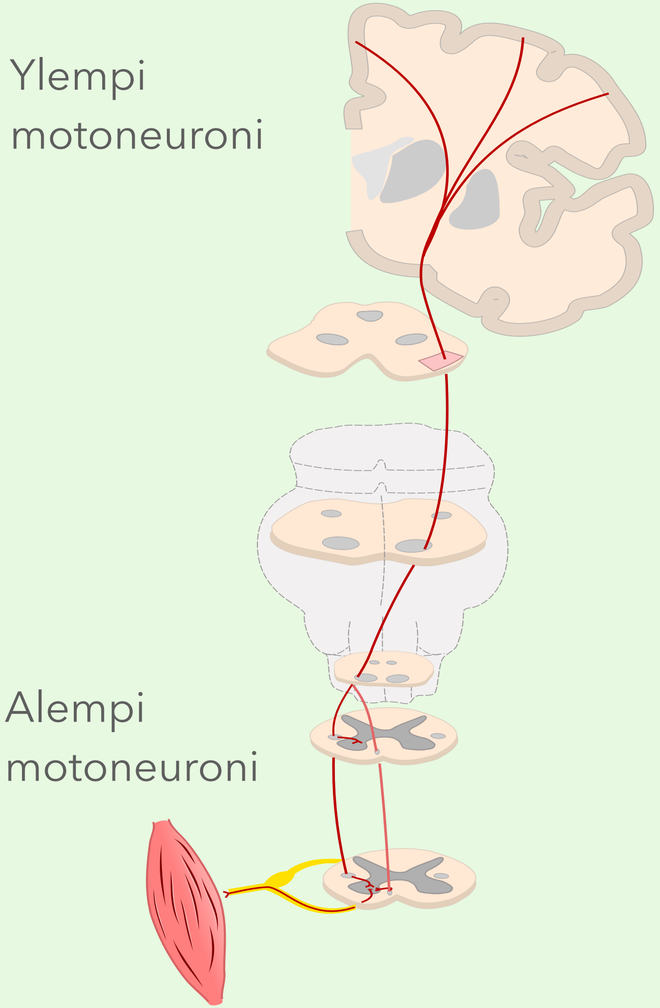

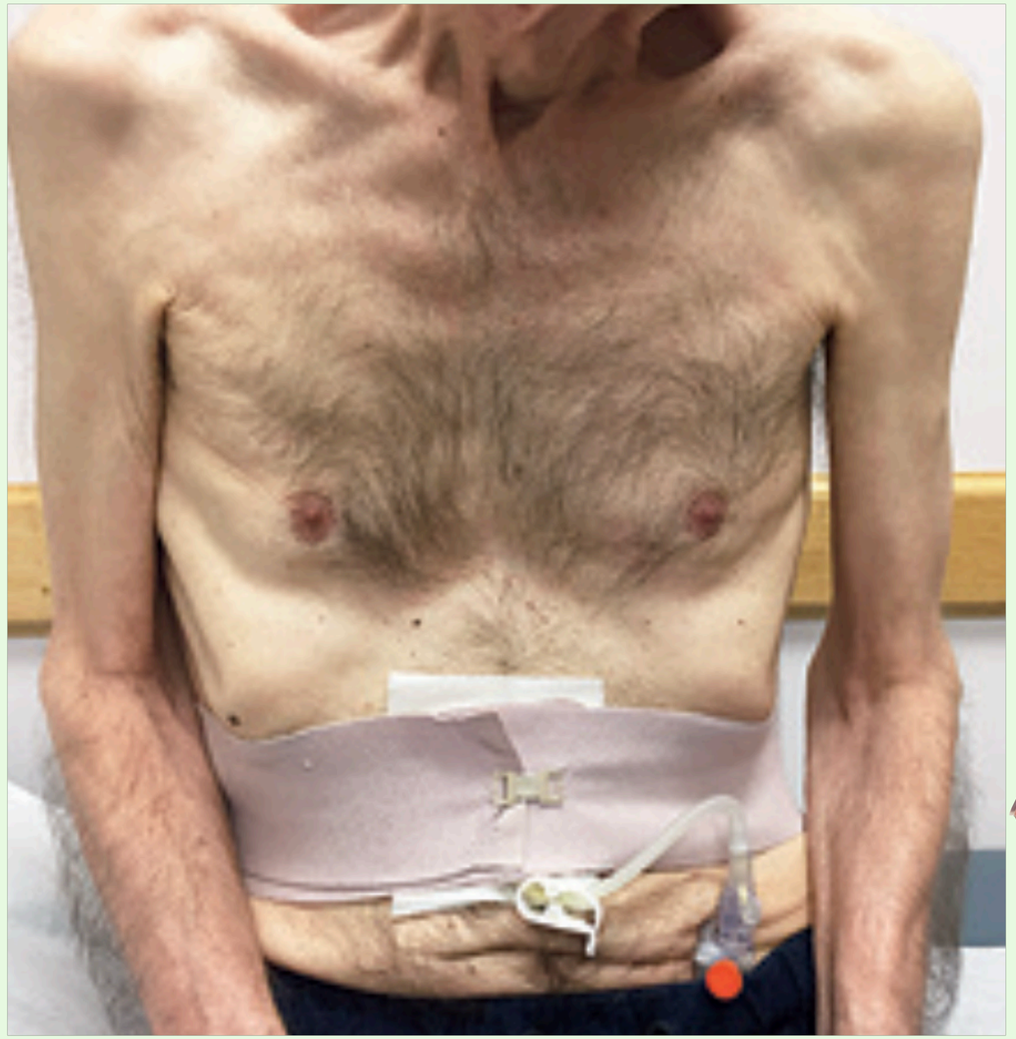

Brown RH, Al-Chalabi A. Amyotrophic Lateral Sclerosis. N Engl J Med. 2017;377(2):162-72.

ALS - etenevä ydinjatkehalvaus = bulbaaripareesi

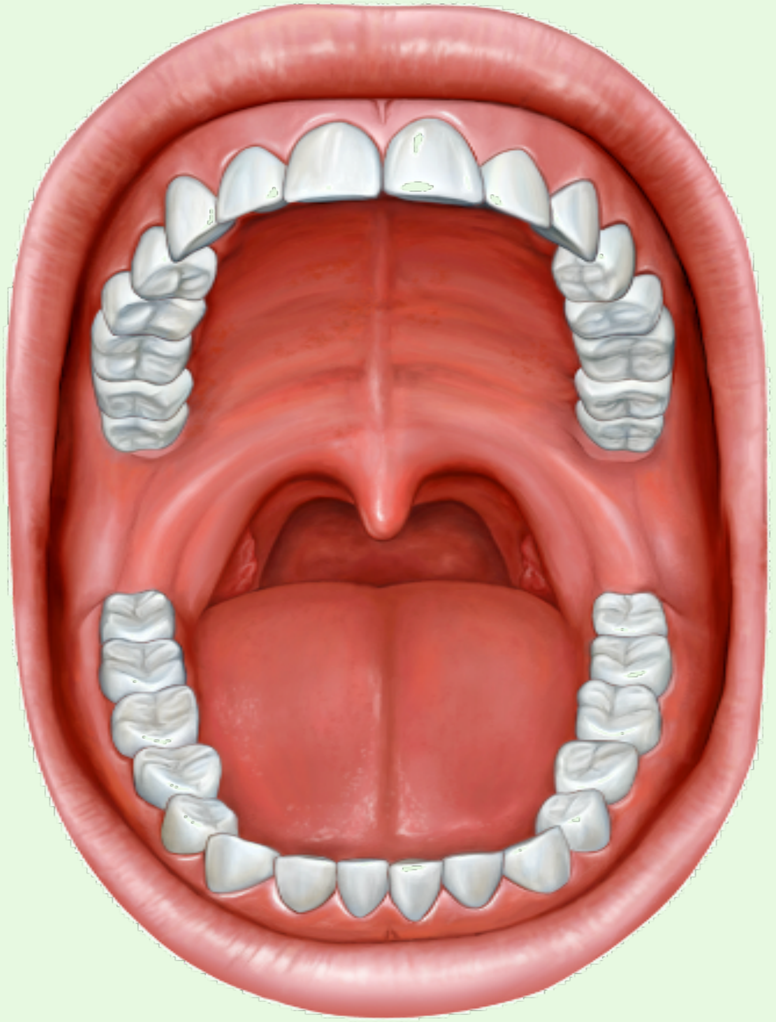

Bulbaarioireet = alimpien aivohermojen oireet
Dysartria, nielemisvaikeus, syljen valuminen, aspirointi, hengenahdistus, pseudobulbaaripareesi

Pseudobulbaaripareesi = kortikobulbaaristen ratojen (tractus corticobulbaris) vauriosta aiheutuva bulbaariparalyysiä muistuttava oireyhtymä, jonka oireita ovat mm. puhe- ja nielemisvaikeudet, pakkoitku ja pakkonauru ilman lihasten surkastumista

Aivohermojen IX, X, XII - tutkiminen
Puhe - äänen muodostus, artikulaatio - Nielu - nieleminen, ääntäminen - yökkäysheijaste - heijasteen puuttuminen lisää aspiraatioriskiä - Kieli - kielen liikkeet

ALS - potilaan kädet

Käden välilihasten kuihtuminen

Peukalohangan kuihtuminen

Alemman motoneuronin vaurion merkit

A. Lihasheikkous- ja atrofia
B. Veltto lihasjänteys
C. Faskikulaatiot
D. Vaimeat tai puuttuvat refleksit
E. Ei tuntopuutoksia

Palmio Johanna, Laaksovirta Hannu. ALS-potilaan monimuotoiset oireet. Suomen Lääkärilehti 11/2017 vsk 72

Kielen laitaosien kuihtuminen ja faskikulointi
Faskikulaatio = motorisen yksikön tahaton ärsyyntyminen, joka ilmenee lihaksen nykimisenä “elohiirenä”

Pallean halvaantuessa kehittyy hengitysvajaus

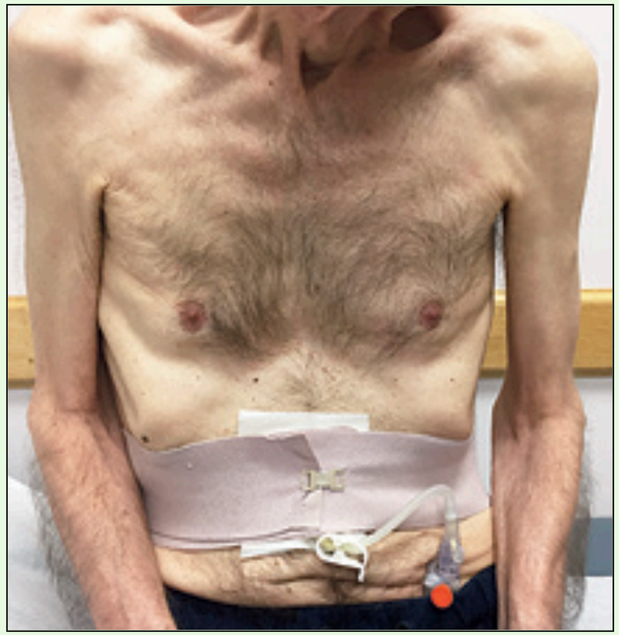

Hengitysvajauksen oireet:
Rasitushengenahdistus
Hengenahdistus maaten ollessa (ortopnea)
Liman yskimisen vaikeus
Levoton, virkistämätön uni
Aamupäänsärky
Poikkeava päiväaikainen väsymys
Keskittymisvaikeus ja muistiongelmat
Masennus, huono ruokahalu
Yöllinen virtsaamisentarve

Hengitysvajauksen hoito:
Non-invasiivinen nasaalinen ventilaatiohoito (NINV)
NINV tulisi aloittaa kun hengityksen vitaakapasiteettu (VC) laskee 50%:iin lähtötasosta, VC mitataan istuen ja maaten spirometrialla.

Kuva alhaalla - Brown RH, Al-Chalabi A. Amyotrophic Lateral Sclerosis. N Engl J Med. 2017;377(2):162-72.

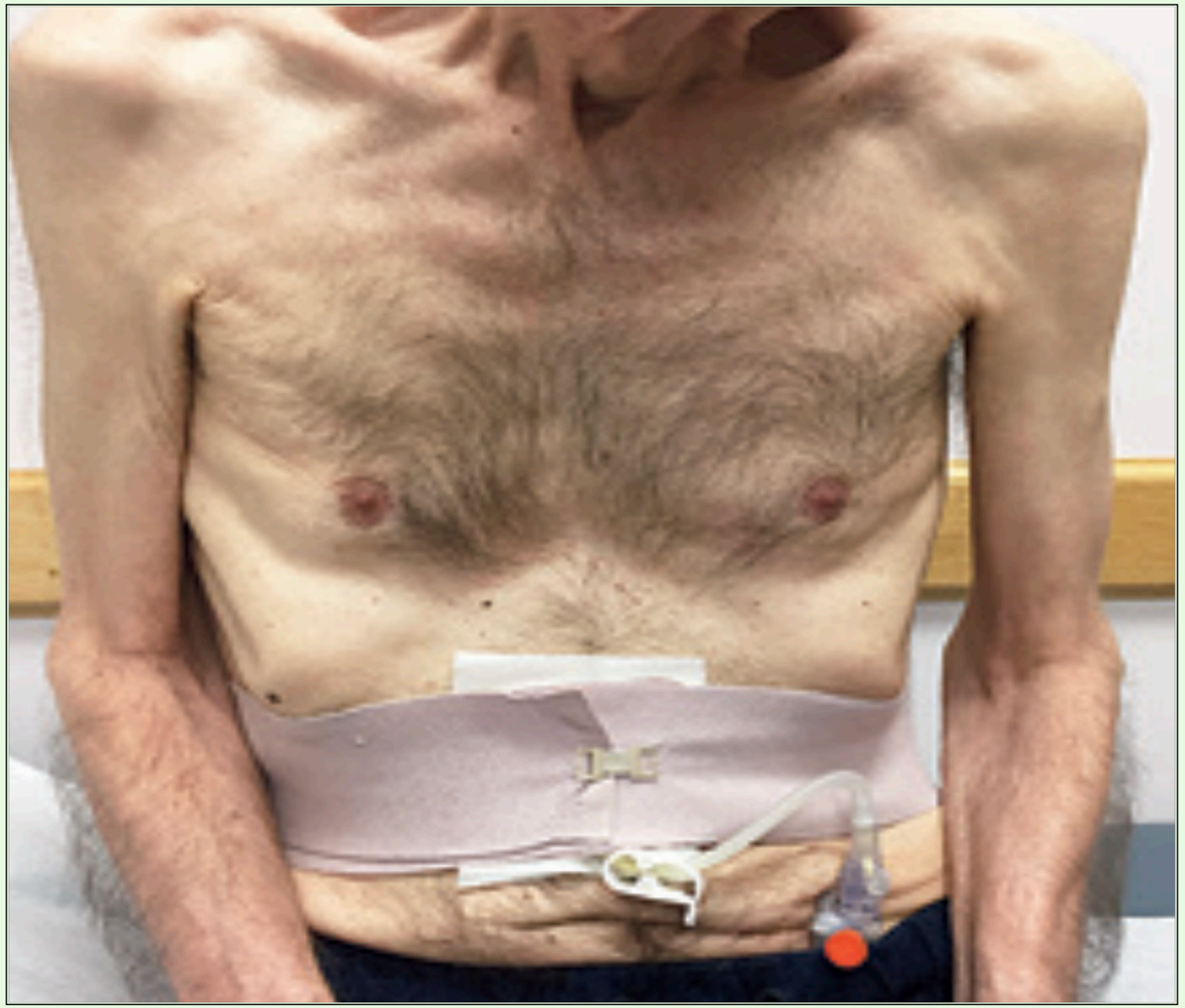

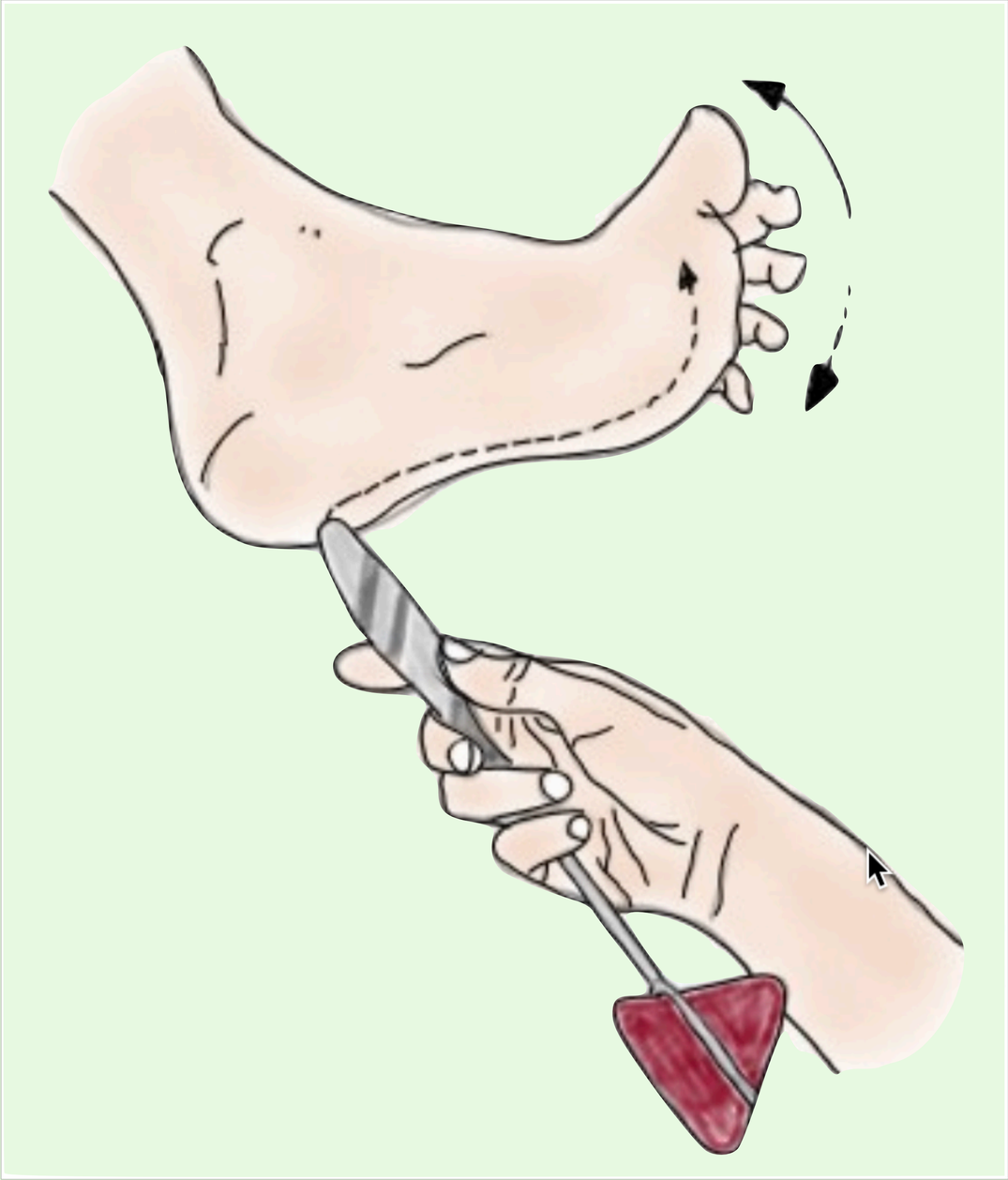

ALS - huomattava lihasten kuihtuminen (atrofia) ja samanaikainen Babinskin merkki

Neurogeeniset virtsaamisen häiriöt

Selkäydinvaurio ja virtsarakon toiminta

Kun selkäydin on vaurioitunut edestakainen viesti virtsarakosta selkäytimeen ja keskushermostoon heikkenee ja aiheuttaa virtsarakon toimintaongelmia. Mitä ylempänä selkäytimessä vamma on ja mitä laajempi se on, sitä useampiin rakon toiminnan kannalta tärkeisiin lihaksiin se vaikuttaa

1. Vamma on selkäytimessä selkänikaman **TH12 /L1 yläpuolella**
Virtsarakon ja sulkijalihaksen toiminnan ajoitus ja yhteistoiminta häiriintyy. Tyhjenemis- ja pidätysvoimat toimivat toisiaan vastaan, rakkopaine kohoaa ja virtsa voi virrata takaisin munuaisiin. Munuaisvaurio, infektio- ja inkontinenssiriski kasvavat. Painetta voidaan vähentää lääkehoidolla ja toistokatetroinnilla

2. Vamma on selkäytimessä selkänikaman **TH12/L1 korkeudella tai sen alapuolella**
Rakko ja sulkijalihas menettävät supistumiskykynsä. Vaurio vaikuttaa osaan tai kaikkiin tämän alueen hermoihin riippuen vamman laajuudesta. Täydellinen vaurio vaikuttaa kaikkiin hermojuuriin, detrusorlihas ja supistajalihas menettävät supistumiskykynsä. Osittaiset vammat ovat yleisimpiä. Rakon toiminta voi säilyä osittain. Potilas esim. tuntee rakon täyttymisen, mutta detrusor- ja/tai sulkijalihas ei aktivoidu. Rakko tyhjenee epätäydellisesti mikä aiheuttaa toistuvia infektiota ja virtsan pidätyskyvyttömyyttä (ns. ylivirtausinkontinenssi). Ensisijainen hoito on toistokatetrointi

https://www.wellspect.fi/virtsarakko/miten-virtsatiet-toimivat/virtsarakon-toimintaan-vaikuttavia-sairauksia/selkaydinvammat

Syventävää tietoa

Selkäytimen tulehdus = myeliitti

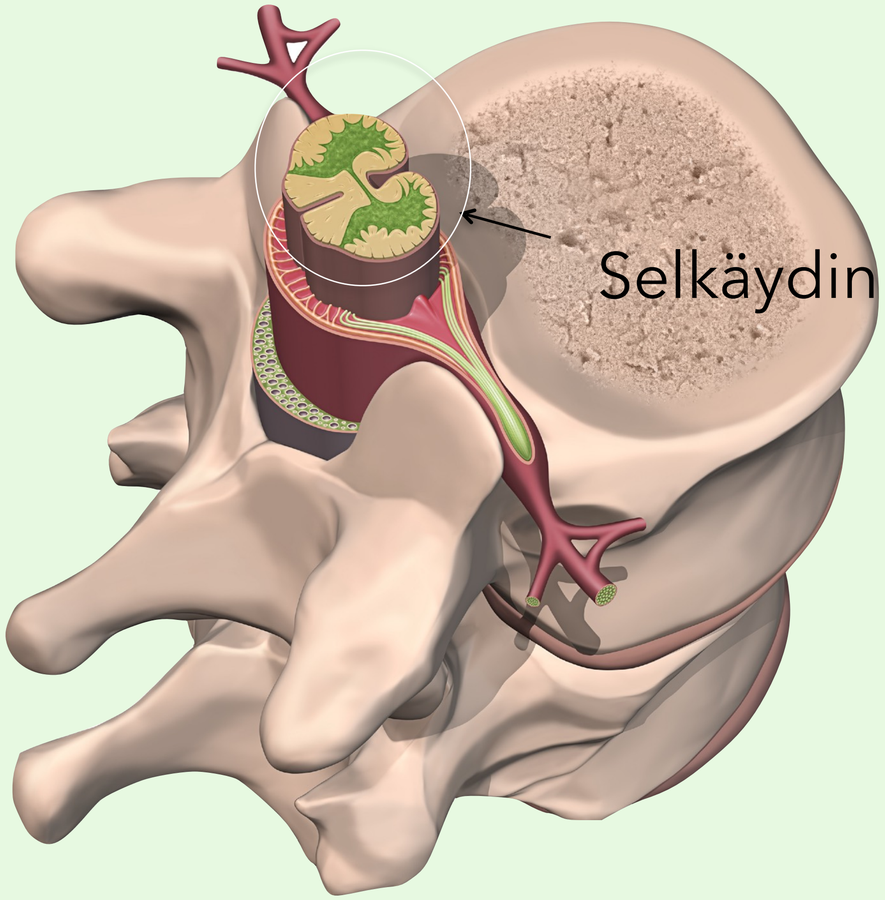

Tulehduksen aiheuttajia:

Infektio:

Virus (HSV 1-2, HIV, polio, entero)
Borrelia, syfilis, tuberkuloosi

Infektion tai rokotuksen jälkitila

Inflammaatio - MS-tauti

Muu inflammatoorinen sairaus

Sidekudossairaus (kuten SLE = systeemin lupus)
Sarkoidoosi

Markus Färkkilä. Selkäydinsairaudet. Lääkärin käsikirja, Duodecim