Neurodiagnostiikka I

Lauri Soinne, Emil Ylikallio

Neurodiagnostiikka I

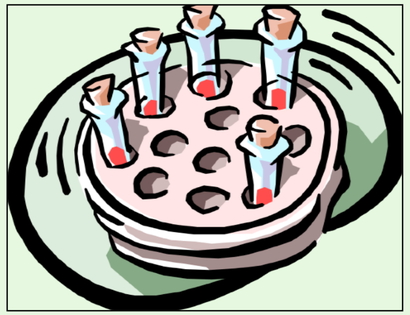

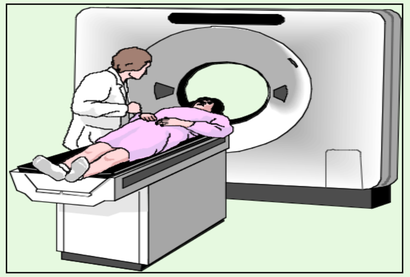

Yleisoire vs paikallisoire
Sentraalinen vs perifeerinen

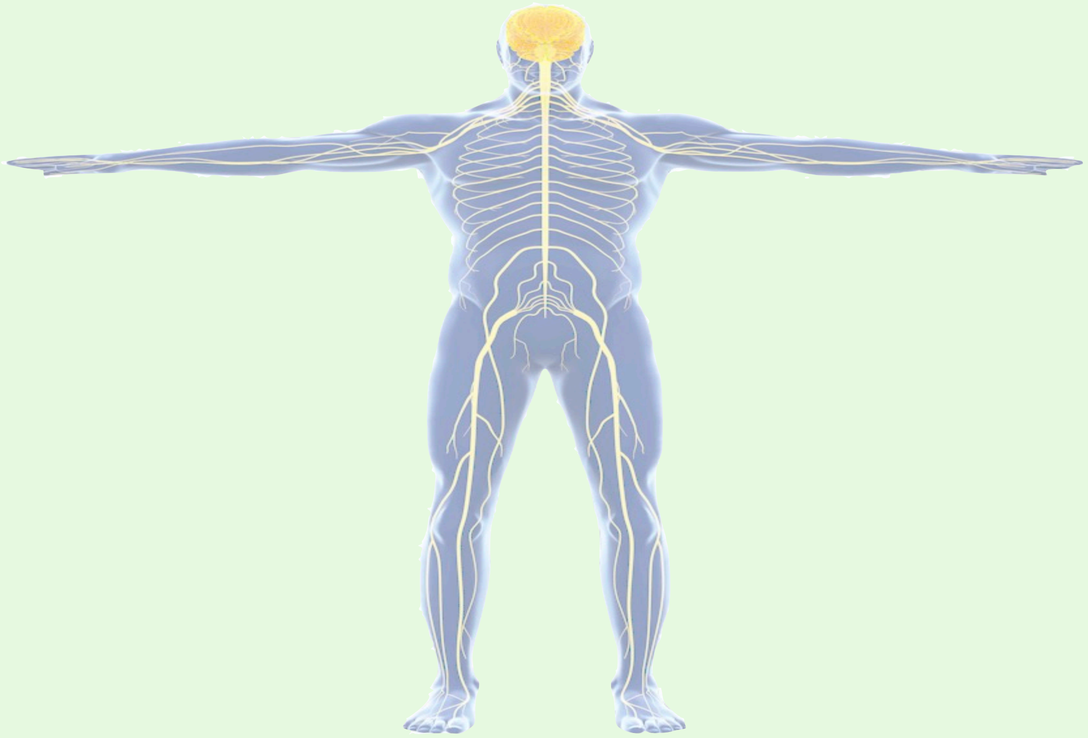

Keskushermosto

Ylempi moto-neuroni

Alempi moto-neuroni

Laboratorio, kuvantaminen, likvori, neurofysiologia

Ääreishermosto, lihas

Anamneesi ja status

Yleisluonteinen tai paikallinen ongelma

1. Perifeerinen - Sentraalinen

2. Neurologinen taso

Jatkotutkimukset

Neuroradiologia
Neurofysiologia
Selkäydinneste
Laboratoriokokeet
Hermolihasbiopsia
Obduktio

Etiologia

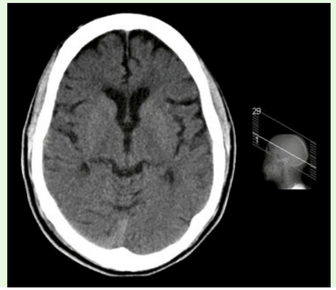

Neurodiagnostiikka

- **Anamneesi**
- Status
- Laboratoriokokeet
- Neuroradiologia
  - TT, TT-angio, MK (MRI), MK-angio (MRA)
  - fMRI, SPECT, PET
- Neurofysiologia
  - EEG, MEG
  - ENMG, VEP, SEP, BAEP
- Selkäydinnesteen (likvorin) analysointi
- Biopsiat

Kohdennettu neuroanamneesi	Tärkeitä tietoja
Yleisoireet	Päänsärky, huimaus, tajuttomuus- tai kouristuskohtaus, meningismi, paikallinen kaula-, niska- tai selkäkipu, pään alueen trauma
Ajattelu, muisti ja tiedonkäsittely	Muistihäiriö, puhevaikeus, sekavuus, outo käytös, muu korkeampien aivotoimintojen häiriö
Aivohermot	Näköhäiriö (näön tarkkuuden muutos, näkökenttäpuutos, kaksoiskuvat), kasvojen tunto- tai liikehäiriö (kasvohermohalvaus), kiertohuimaus, silmävärve (nystagmus), kuulonalenema, ääntämisen tai nielemisen vaikeus
Motoriikka - mukaan lukien kävely ja tasapaino	Lihasheikkous (raajojen halvausoireet), liikkeiden hapuilu (ataksia), huono kävelytasapaino, vapina, vaikeus aloittaa liikkeitä, lihasten kuihtuminen (atrofia), muu motorinen häiriö
Koordinaatio - hienomotoriikka	Kömpelyys, kompastelu, häiriö silmäliikkeiden tarkkuudessa, huono sorminäppäryys (esim. napittamisvaikeus)
Sensoriikka	Puutuminen, tunnottomuus, pistely, kipu
Autonominen hermosto	Ortostatismi, rakon tai suolen toimintahäiriö, mustuaismotoriikan häiriö (mukaan lukien Hornerin oireyhtymä), impotenssi

Sekundaariset päänsäryt

- Tietyt ”vaaran merkit” viittaavat siihen, että kyseessä ei ole hyvänlaatuinen primaaripäänsärky
- Tällöin jatkotutkimukset ovat paikallaan

Vaaranmerkit löydät
Neurobasketin osoitteesta:
neurobasket.fi/neurologian kurssi
Päänsärkyseminaari

Tajunnanmenetys

Pyörtyminen = vasovagaalinen kollapsi

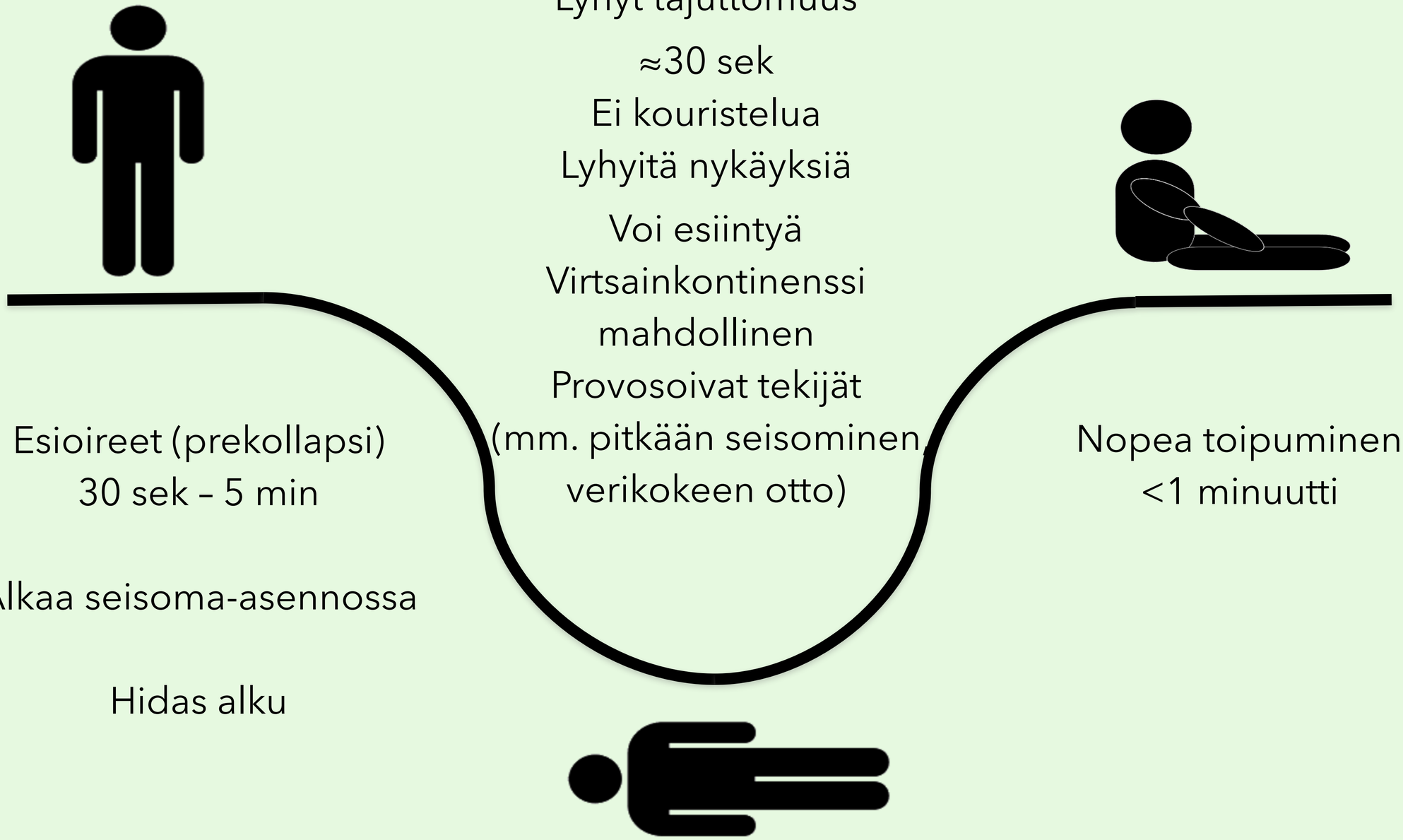

Sydänperäinen kohtaus

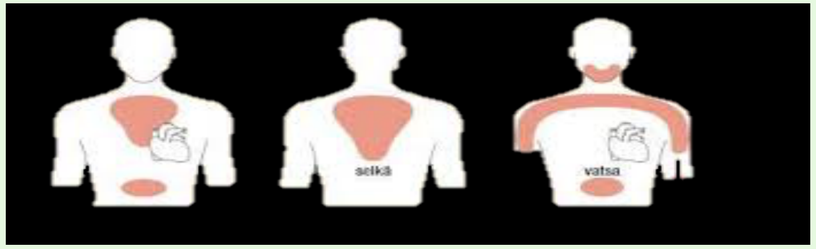

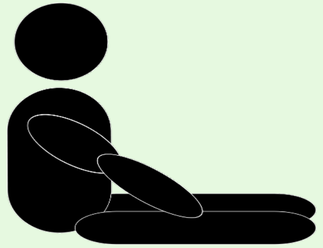

Sydänoireet

Rintakipu, rytmihäiriö, EKG:ssa pitkä QT-aika

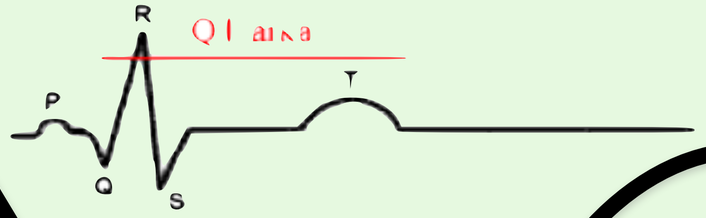

Alkaa fyysisessä rasituksessa

Edeltävät sydänoireet
mm. rintakipu, rytmihäiriö

Potilaalla on tiedossa
sydänsairaus tai sen riskitekijöitä



Kohtauksen jälkeen
rintatuntemuksia

Toipuminen nopeaa tai
hidasta riippuen iskemian
kestosta

http://www.terveyskirjasto.fi

Epileptinen kohtaus

Lyhyt esioire (aura)
<1 min

Äkillinen alku missä asennossa tahansa

Kohtauksen kesto 2 - 3 minuuttia

>5 min kestävä kohtaus on aivoille vaarallinen

Jäykistyminen
(tooninen vaihe)
Kouristelu (klooninen vaihe)

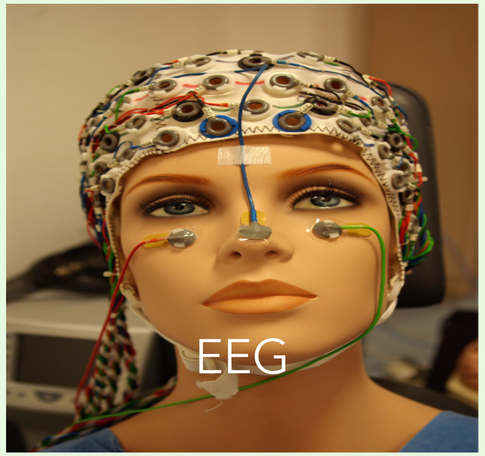

Hidas toipuminen
>5 min

Kohtauskuvaus silminnäkijältä:

A.Kohtauksen kesto
B. Symmetrinen vai epäsymmetrinen
C. Toipumisnopeus

Neurodiagnostiikka

Anamneesi

Status

Laboratoriokokeet

Neuroradiologia

- TT, TT-angio, MK (MRI), MK-angio (MRA)
- fMRI, SPECT, PET

Neurofysiologia

- EEG, MEG
- ENMG, VEP, SEP, BAEP

Selkäydinnesteen (likvorin) analysointi

Biopsiat

Waterhouse–Friderichsenin oireyhtymä = rajuin oirein nopeasti etenevä meningokokkisepsis (joskus muiden bakteerien aiheuttama sepsis), jolle ovat ominaisia lisämunuaisten verenvuodot ja kuoliot.

Duodecim – terveysportti – Termit ja sanakirjat

Kuvassa oireyhtymään liittyvä ihottuma "Purpura fulminans"

Andrea Bianchin, Moreno Agostini. A 30-Year-Old With a Full-Body Rash, Vomiting, and Confusion. https://reference.medscape.com/viewarticle/861792_print

Kuva: Medscape

Neurofibromatoosi 1

NF1 - NF2 - VHL

NF1 (neurofibromatoosi 1 eli von Recklinghausenin tauti'),
NF2 (neurofibromatoosi 2) ja VHL (von Hippel-
Lindaun -tauti) ovat sairauksia, joissa kasvunestäjägeenin vaurio altistaa
kantajan nuorella iällä multippeleille
hermoston kasvaimille

NF1 on kohtalaisen tavallinen periytyväksi sairaudeksi
(1: 3500 syntynyttä), NF2 ja VHL ovat harvinaisempia
(1: 35 000 syntynyttä)

Geenit sijaitsevat kromosomeissa 17 (NF1), 22 (NF2)
ja 3 (VHL)

Taudit periytyvät vallitsevasti ja niiden penetranssi on lähes 100 %, joten taudinkantajan lapsella on 50% riski saada sairaus. Puolella potilaista on uusi mutaatio ilman sukutaustaa. Oireiston vaikeusaste vaihtelee huomattavasti

Potilaiden tulee halutessaan saada perinnöllisyysneuvontaa

Neurodiagnostiikka

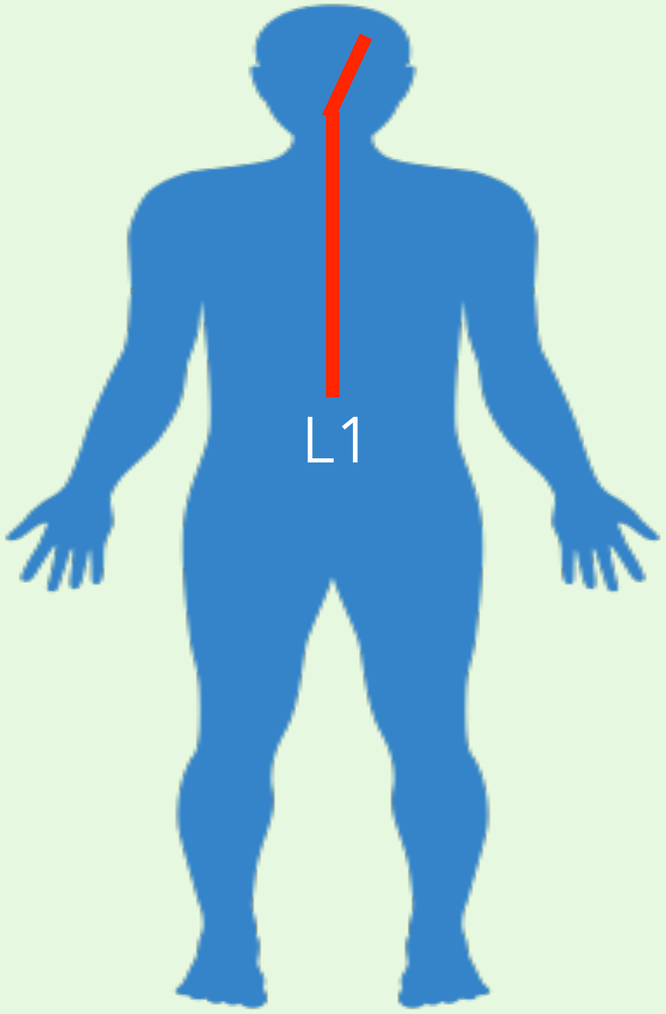

Pyramidiratavaurio =
kortikospinaaliratavaurio

Babinski+

Neurodiagnostiikka

Faskikulaatio = lihaksen motorisen yksikön tahaton ärsyyntyminen, joka ilmenee lihaksen nykimisenä. Motorinen yksikkö on menettänyt yhteyden motoneuroniin (alemman motoneuronin vaurio)

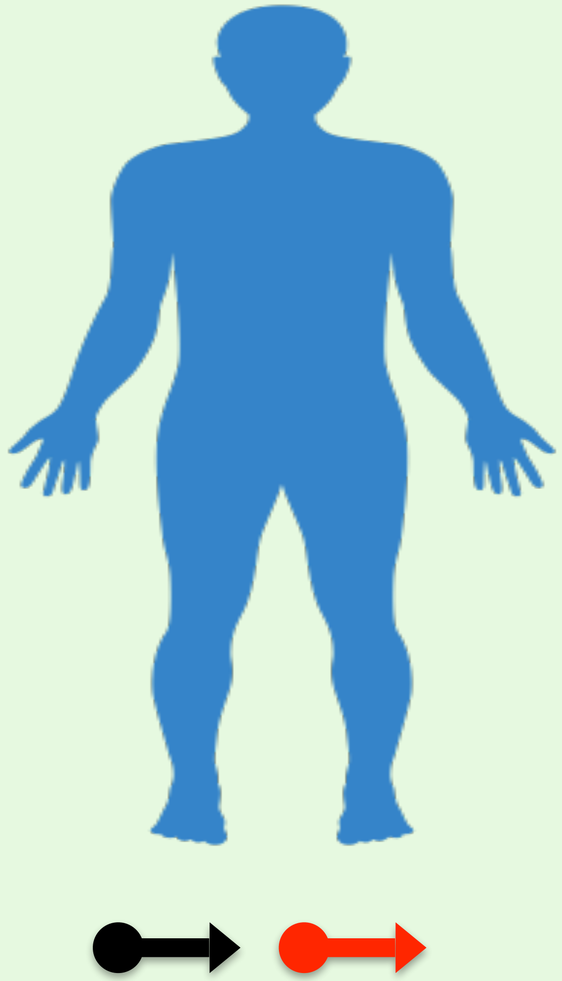

Alempi motoneuroni

Neurostatus

- Parkinsonin tauti
- Hyvänlaatuinen asentohuimaus

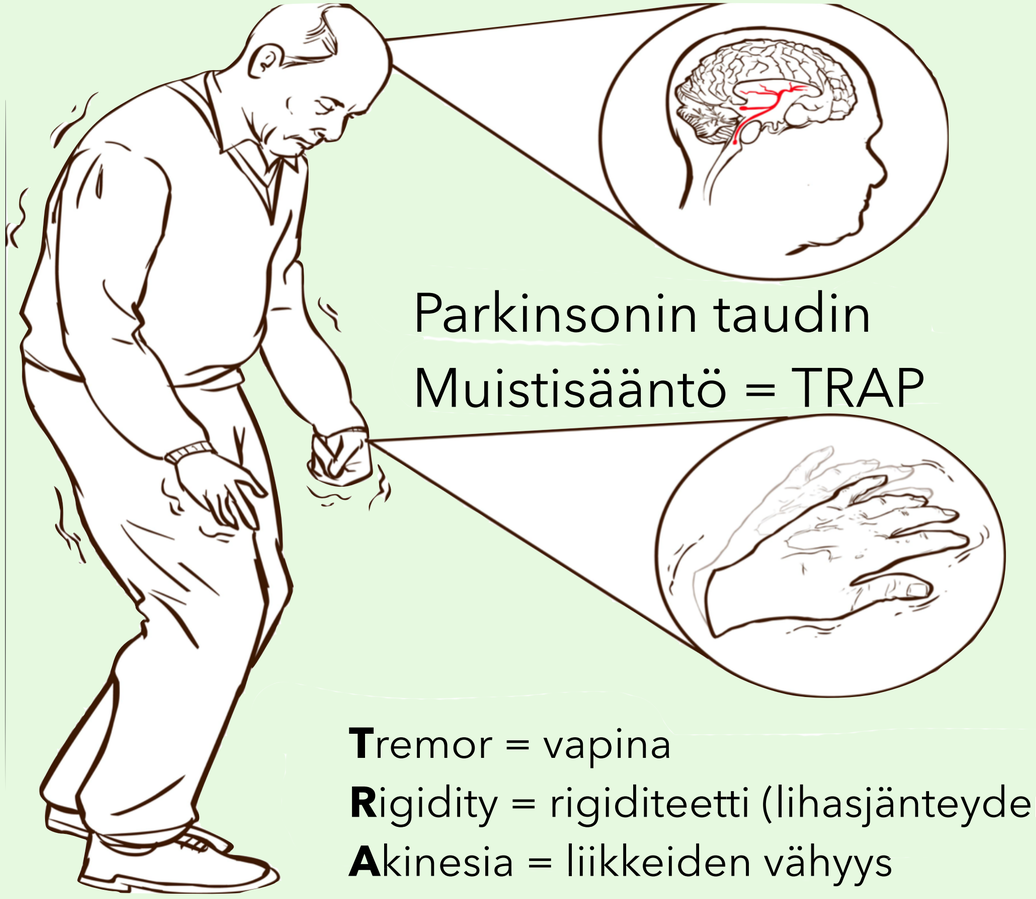

Parkinsonin taudin
Muistisääntö = TRAP

Tremor = vapina
Rigidity = rigiditeetti (lihasjänteyden kasvu)
Akinesia = liikkeiden vähyys
Postural instability = tasapainohäiriö

'Off' Phase

Hyvänlaatuinen asentohuimaus

Benign Paroxysmal Positional Vertigo (BPPV) – sakkaa korvan kaarikäytävissä
Diagnoosi Dix-Hallpiken provokaatiotestllä ja hoito Epleyn manööverillä

https://www.youtube.com/watch?v=8RYB2QlO1N4

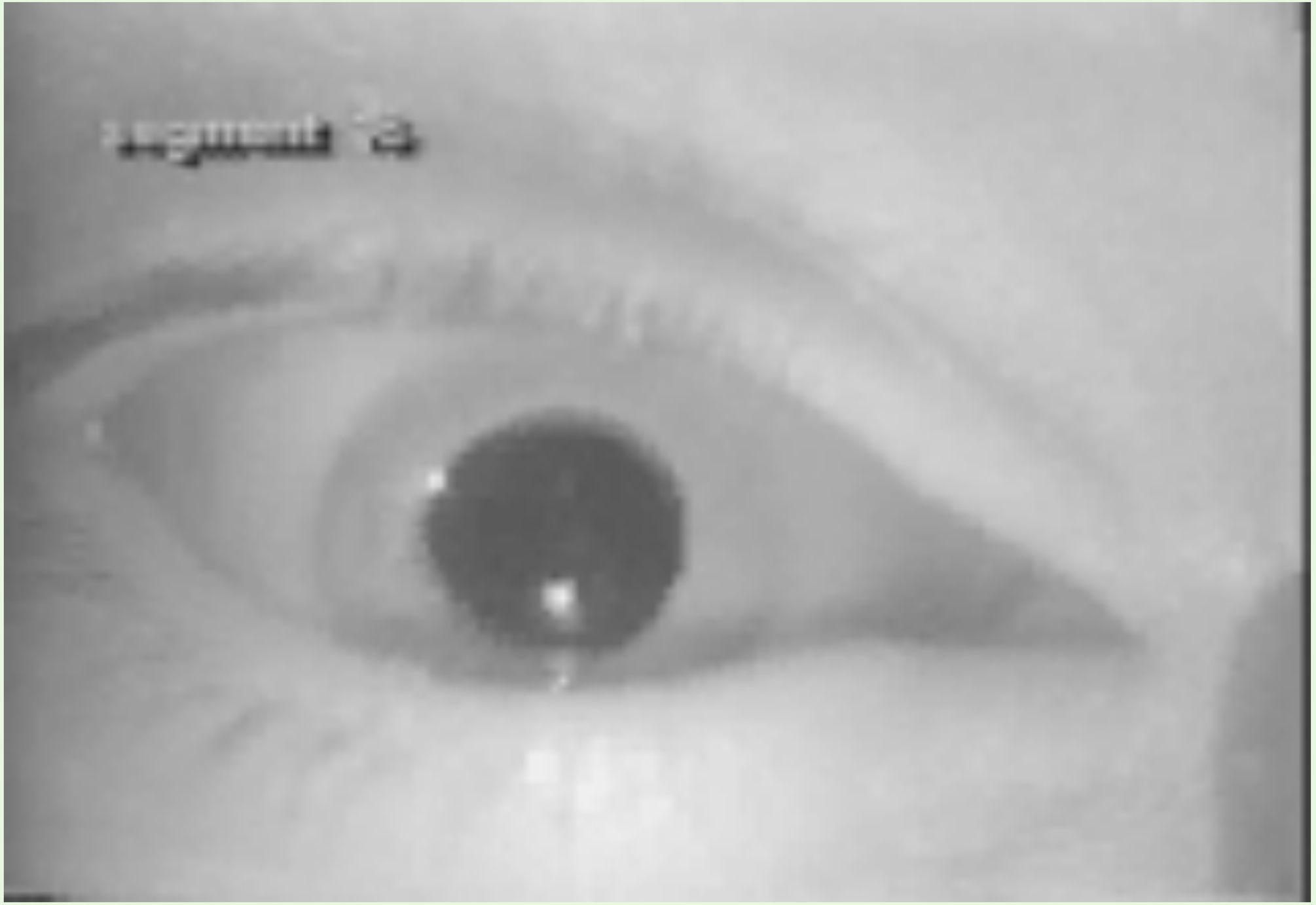
Segment 2

Vertigo-huimaus - korva- vai keskushermostoperäistä?

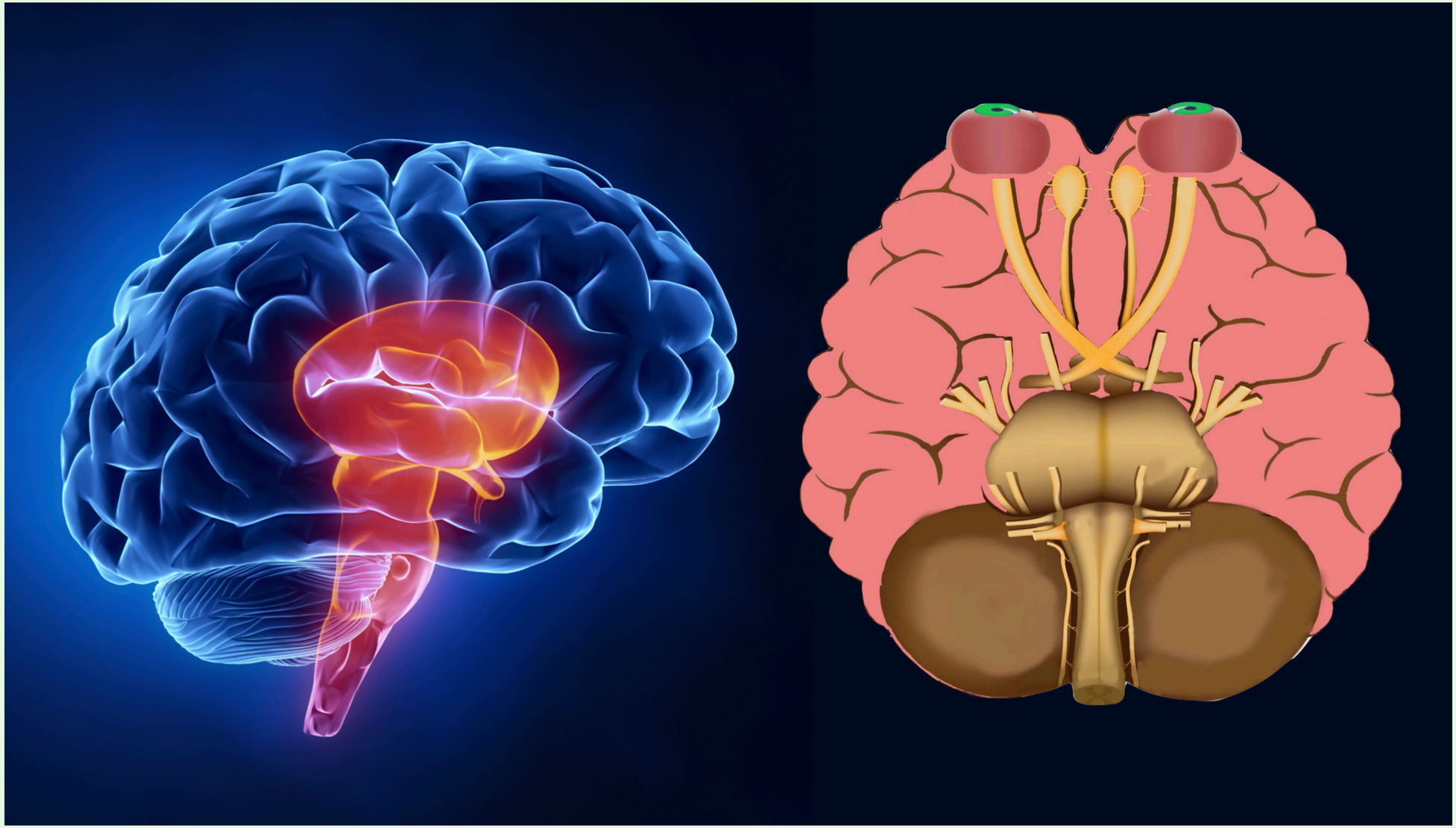

Stroke

Journal of the American Heart Association

HINTS =
Head Impulse,
Nystagmus,
Test for Skew

American Heart Association | American Stroke Association

HINTS to Diagnose Stroke in the Acute Vestibular Syndrome : Three-Step Bedside Oculomotor Examination More Sensitive Than Early MRI Diffusion-Weighted Imaging

Jorge C. Kattah, Arun V. Talkad, David Z. Wang, Yu-Hsiang Hsieh and David E. Newman-Toker

NON VESTIBULAR NYSTAGMUS

NORMAL HIT

SKEW DEVIATION



Tumakkeiden (III, VI) välinen silmien liikehalvaus (internukleaarinen oftalmoplegia)

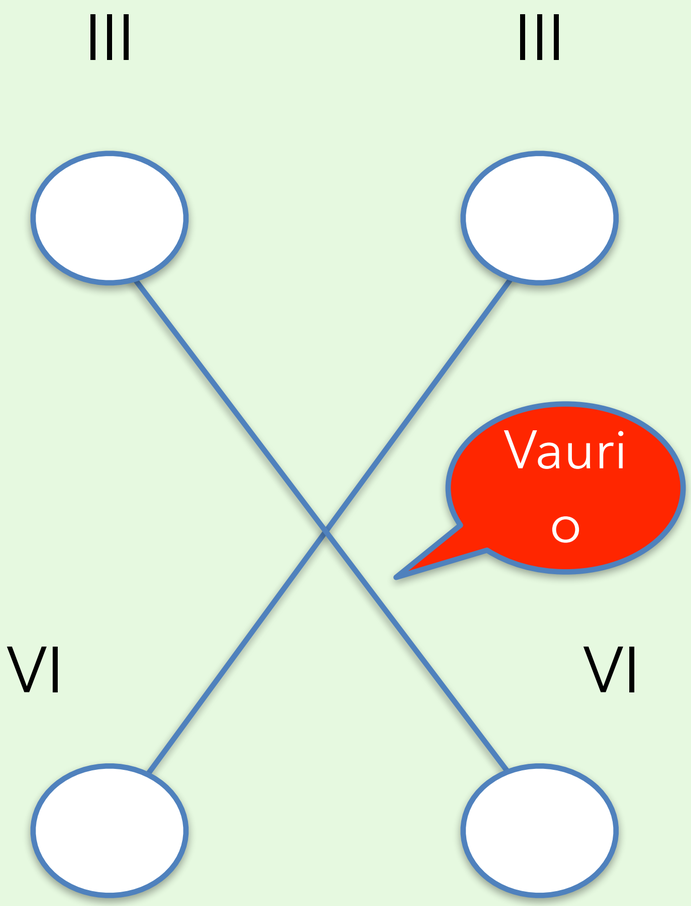

Neurodiagnostiikka

- Anamneesi
- Status
- **Laboratoriokokeet**
- Neuroradiologia
  - TT, TT-angio, MK (MRI), MK-angio (MRA)
  - fMRI, SPECT, PET
- Neurofysiologia
  - EEG, MEG
  - ENMG, VEP, SEP, BAEP
- Selkäydinnesteen (likvorin) analysointi
- Biopsiat

Ohimovaltimotulehdus – temporaaliarteriitti

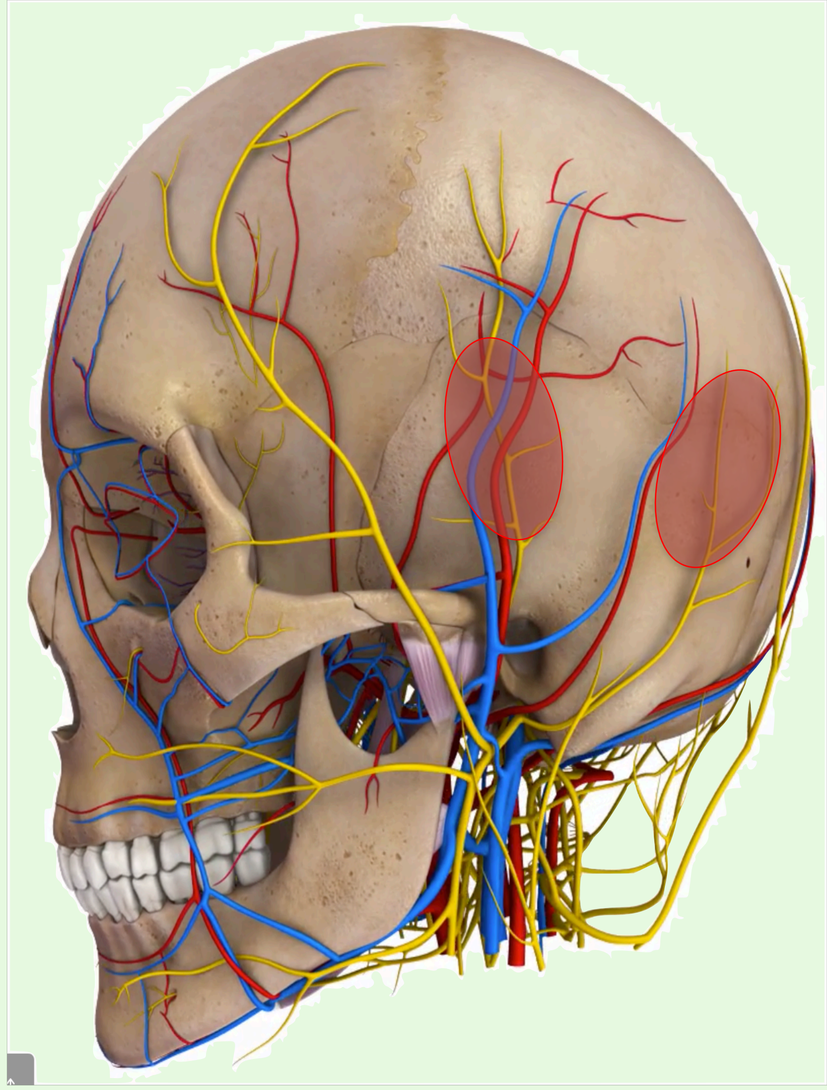

Muistisääntö: ikä ja lasko melkein aina >50

Aristavat pulssittomat ohimovaltimot

Päänsärky + näköhäiriö-
Muista tunnustella potilaan ohimovaltimot!

Ohimovaltimotulehdus – temporaaliarteriitti

https://doctorstrizhak.com/giant-cell-arteritis/

Neurodiagnostiikka

Anamneesi

Status

Laboratoriokokeet

Neuroradiologia

- TT, TT-angio, MK (MRI), MK-angio (MRA)
- fMRI, SPECT, PET

Neurofysiologia

- EEG, MEG
- ENMG, VEP, SEP, BAEP

Selkäydinnesteen (likvorin) analysointi

Biopsiat

TT (tietokonetomografia)

- Yleisesti ottaen erinomainen kuvantamismenetelmä etenkin akuuteissa tilanteissa
- **Mutta:** osoittaa huonosti pienet (<1 cm), lähellä luuta, takakuopassa tai spinaalikanavassa sijaitsevat leesiot, ja leesiot jotka ovat aivojen tiheyttä

TT - indikaatiot

- Tyypillisiä TT-indikaatioita ovat:
- Pään trauma
- Akuutti aivohaveri - aivoinfarkti (vuodon poissulku), TIA, aivoverenvuoto, subaraknoidaalivuoto
- Tilaa vievä muutos aivoissa (kasvain, abscessi)
- Hydrokefalia (vesipäisyys)
- Kohonneen aivopaineen toteaminen tai poissulku (esim. tajuttomat, meningiittiepäily)

TT = tietokonetomografia

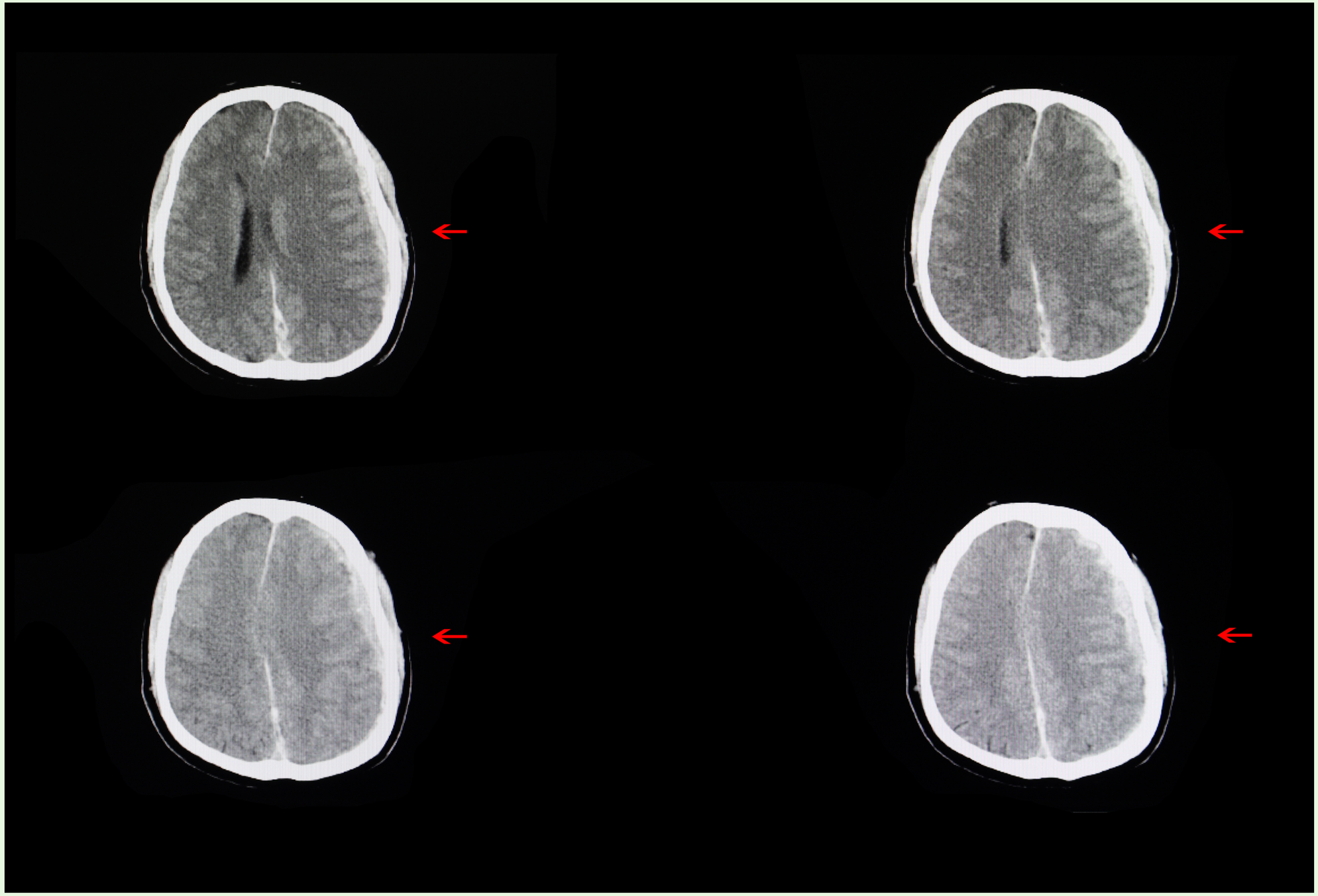

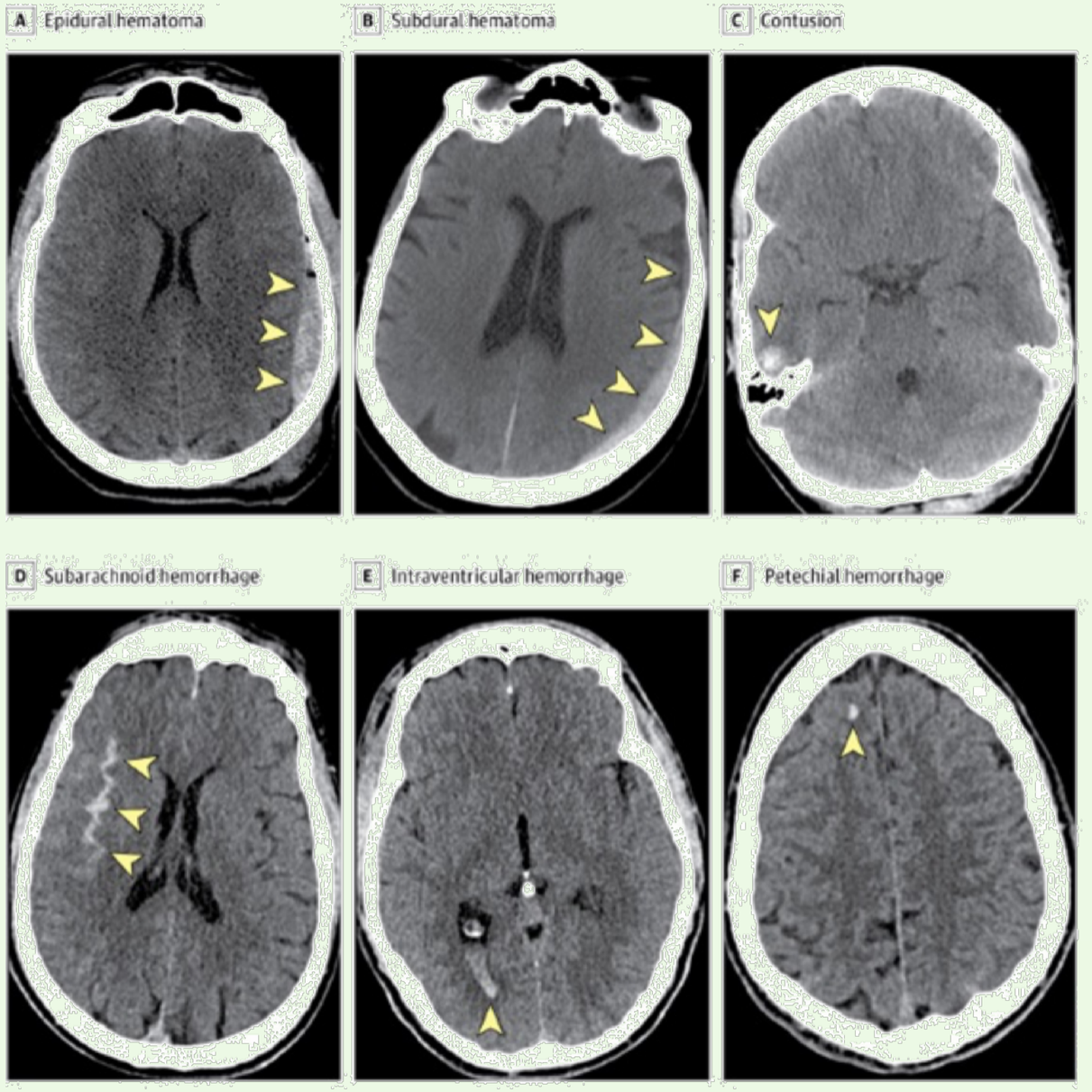

This is an open access article distributed under the terms of the CC-BY License.
© 2021 Yuh EL et al. JAMA Neurology.

Aivojen laskimotukoksen aiheuttama vuoto

TT tarjoaa ennustavia vihjeitä lievästä traumaattisesta aivovauriosta toipumiseen

Moran. Neurology Today, 2021

Aivoinfarktin varhaismerkit

- Häntätumakkeen pään tiheysero
- Insulaarinen aivokuori
- Linssitumakkeen tiheys ja rajat
- Aivokuoren tiheys
- Aivouurteiden puoliero

Aivoinfarktin varhaismerkit

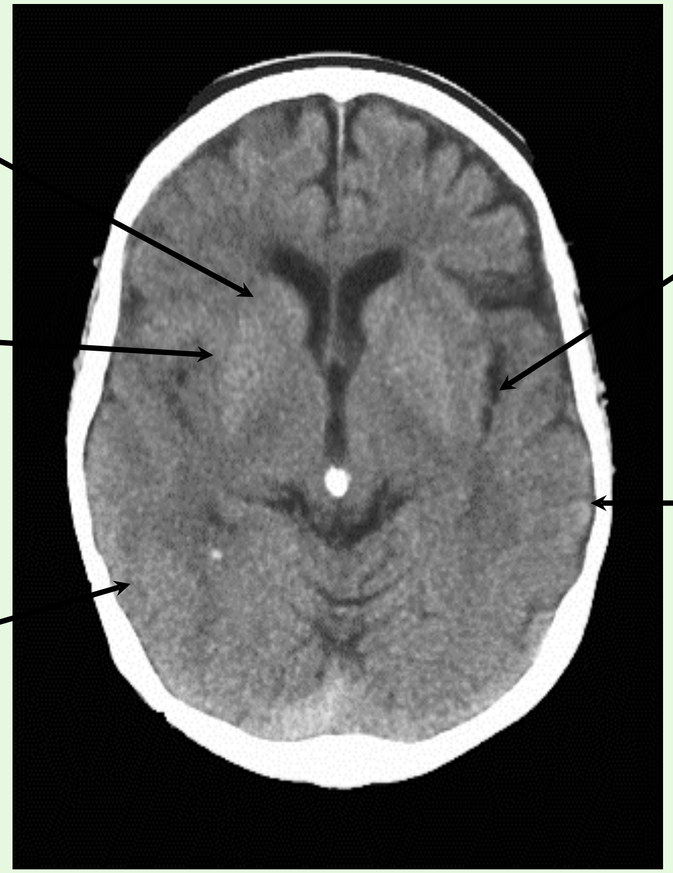

Aivohaveri – verisuonten kuvantaminen

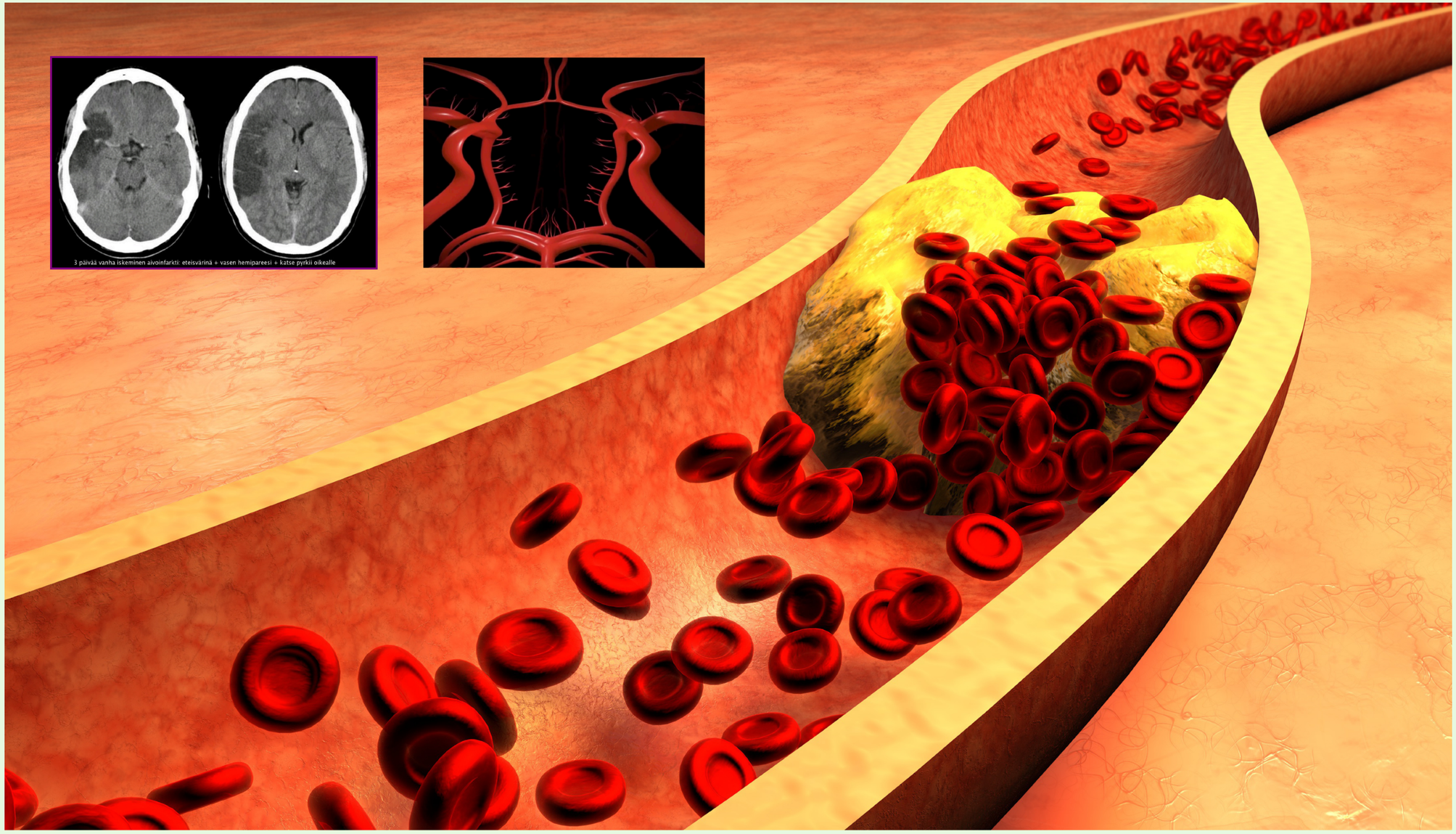

Kaulasuonten ultraäänitutkimus

TT-angiografia

- Kuvantaa aivoverisuonet erinomaisesti ja nopeasti
- ”Syrjäyttänyt” useimmissa indikaatioissa ei-kajoavana DSA-angiografian (Digital Subtraction Angiography)

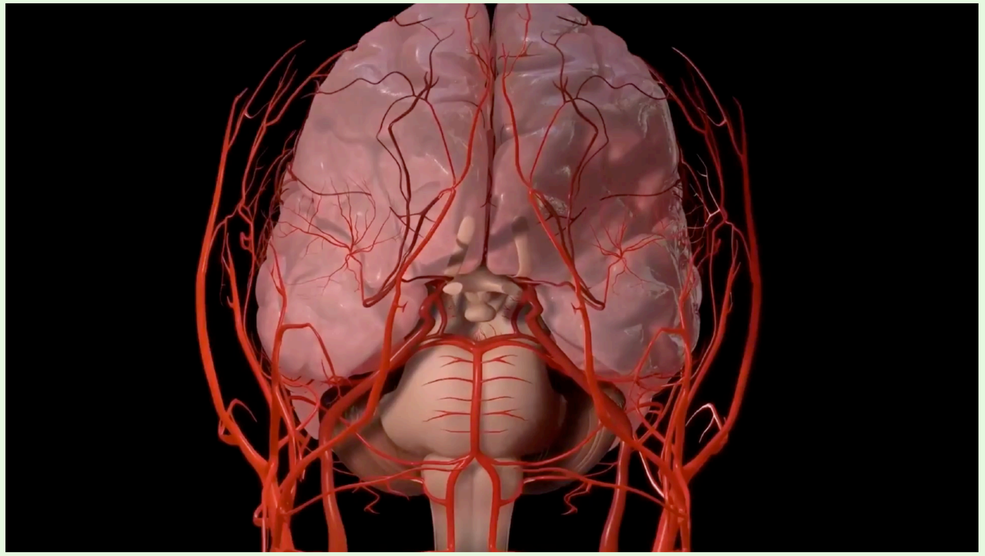

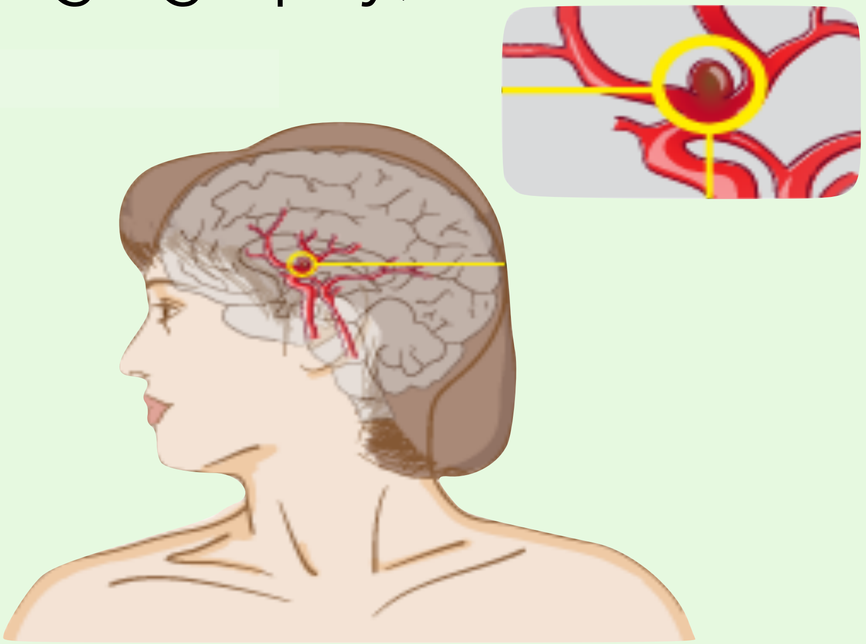

TT = tietokonetomografia

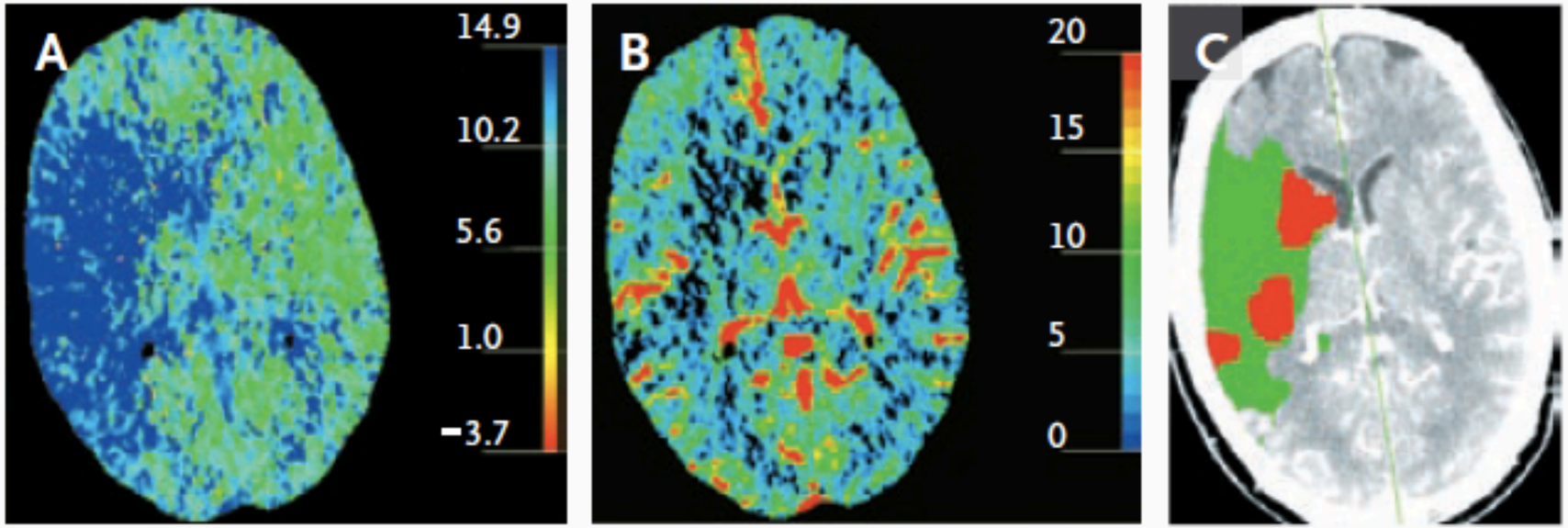

Perfuusio-CT-skannaukset, jotka on saatu 1 tunti 45 minuuttia iskemian puhkeamisen jälkeen oikean keskimmäisen aivovaltimon alueella. Suuri alue osoittaa keskimääräisen kulkuajan pidentymistä (sekunteina) (A) ja pienemmällä alueella aivoveren tilavuuden pienenemistä (millilitraa 100 g:aa kohti) (B). Nämä kaksi, A+B, viittaavat suureen penumbraan ja pieneen infarktin ytimeen (C, jossa penumbra näkyy vihreällä ja ehdotettu infarktin ydin punaisella).

van der Worp HB, van Gijn J. Clinical practice. Acute ischemic stroke. N Engl J Med. 2007;357(6):572-9

Magneettikuvantaminen

(MK tai MRI = Magnetic Resonance Imaging)

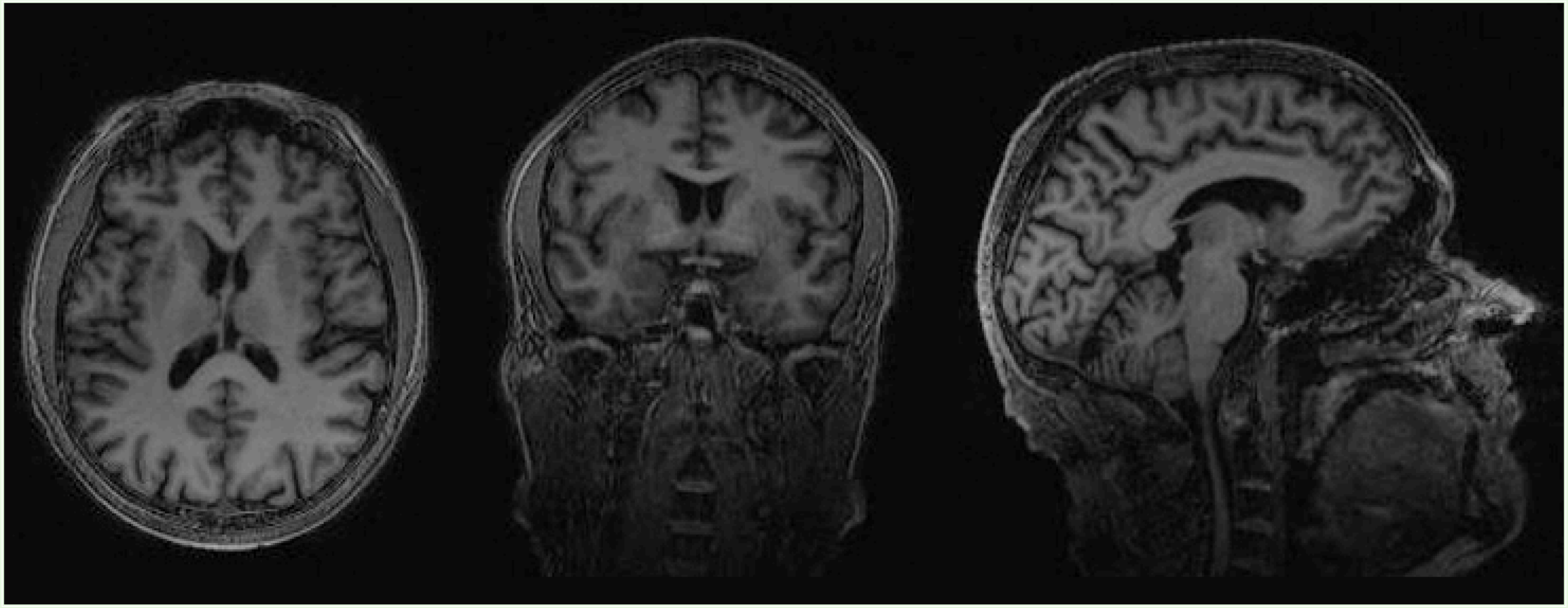

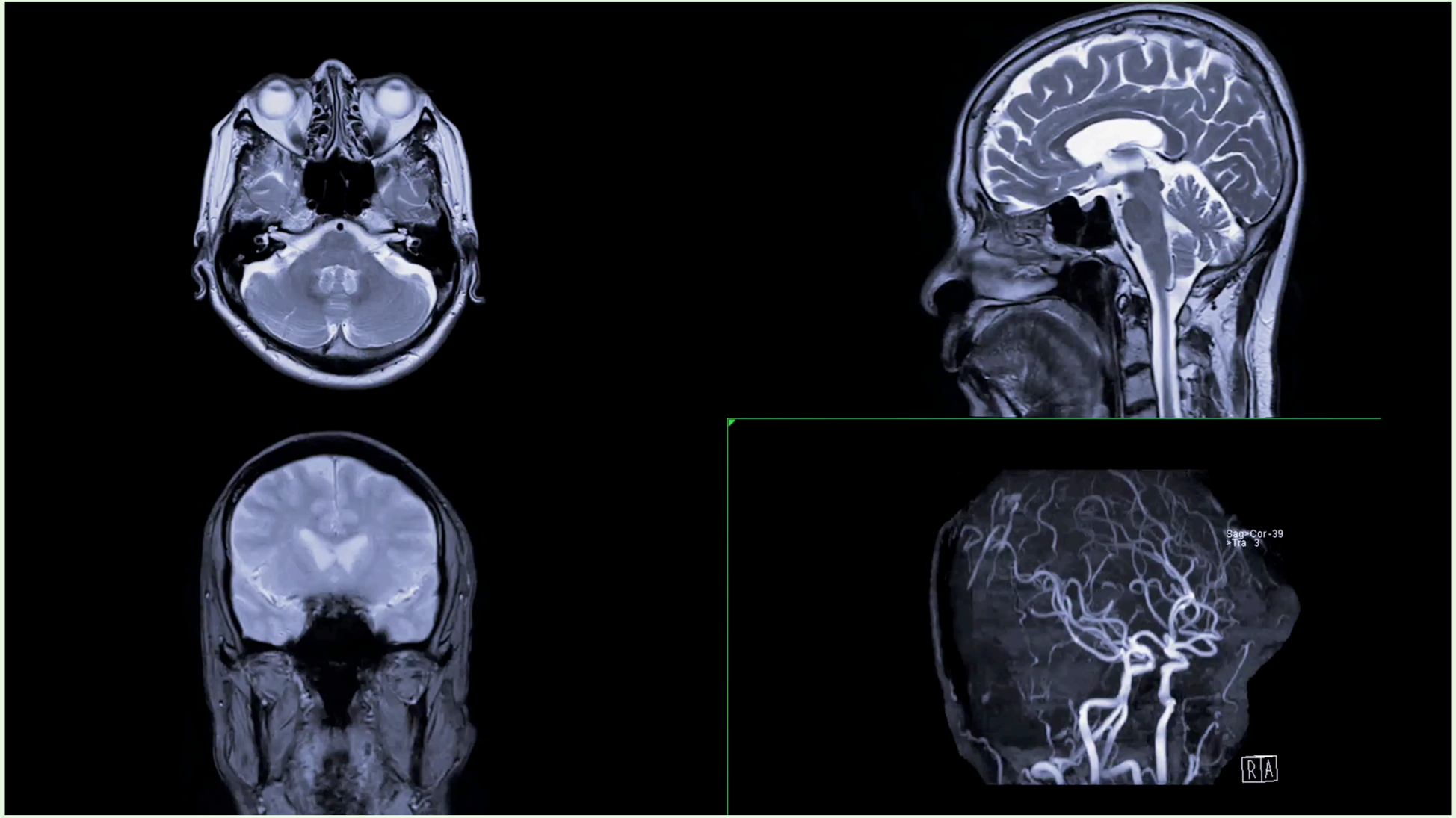
Sag>Cor-39
>Tra 3
R A

MK-angiografia

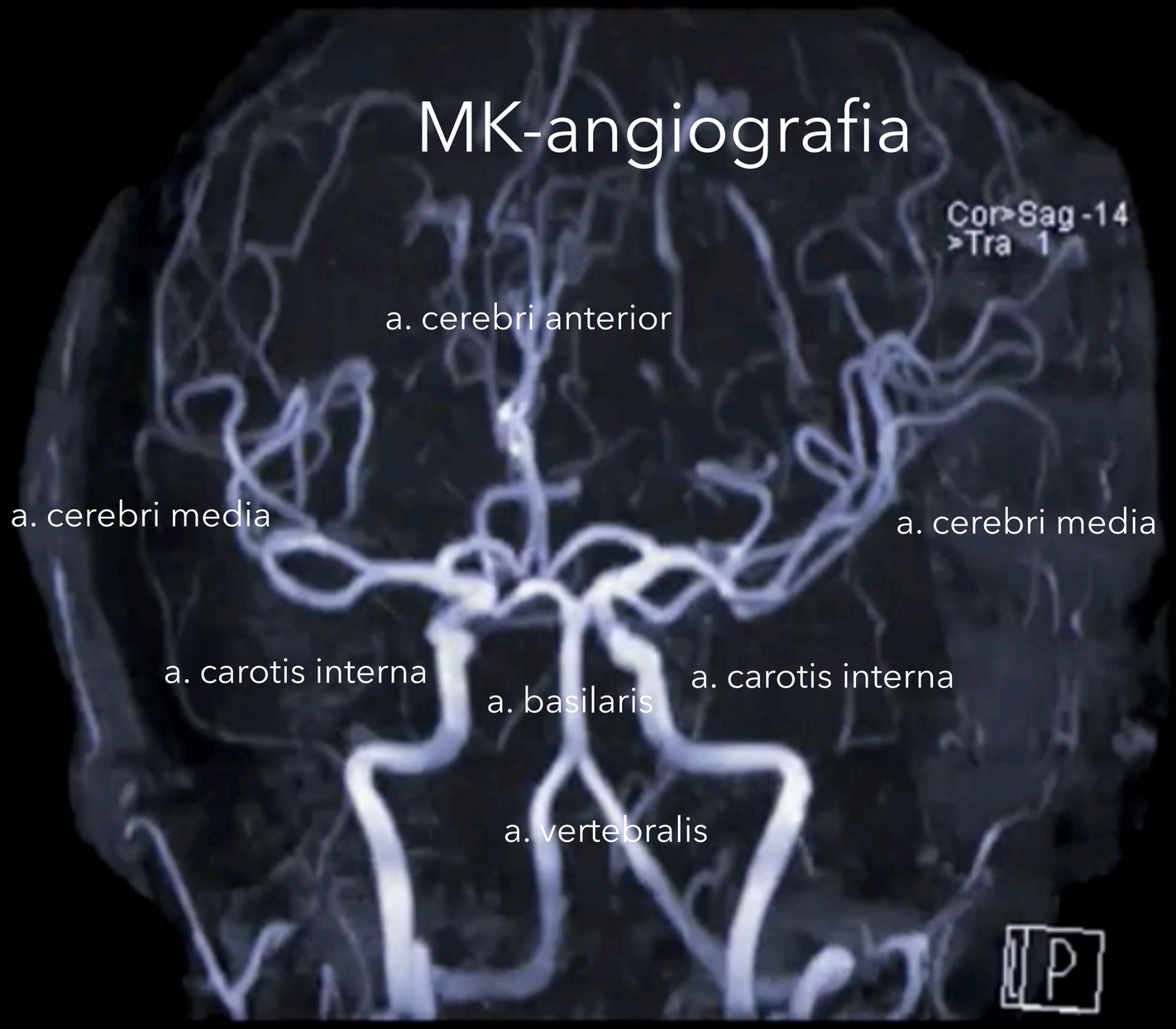

MK > TT

- Magneettikuvaus on TT:ta parempi **mm. seuraavissa tilanteissa:**
- Takakuopan, sellan alueen ja selkäytimen kuvantaminen
- MS-tauti, enkefaliitti, epilepsia (esim. kortikaalinen dysplasia tai migraatiohäiriö), aivokasvaimet, aivojen rappeuma sairaudet, aivovaskuliitti
- cMK = automatisoitu magneettikuvaus - esim. Aivojen muistirakenteiden tilavuuden mittaus

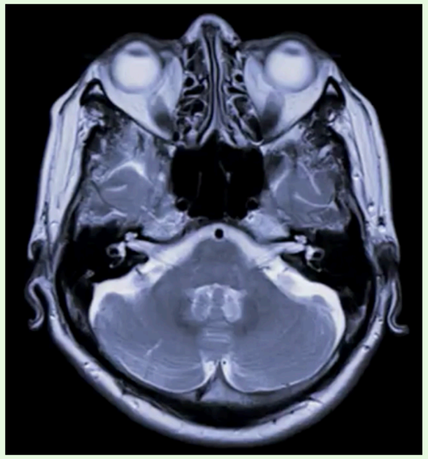

MK = magneettikuvaus, TT = tietokonetomografia

MK – aika ja paikka

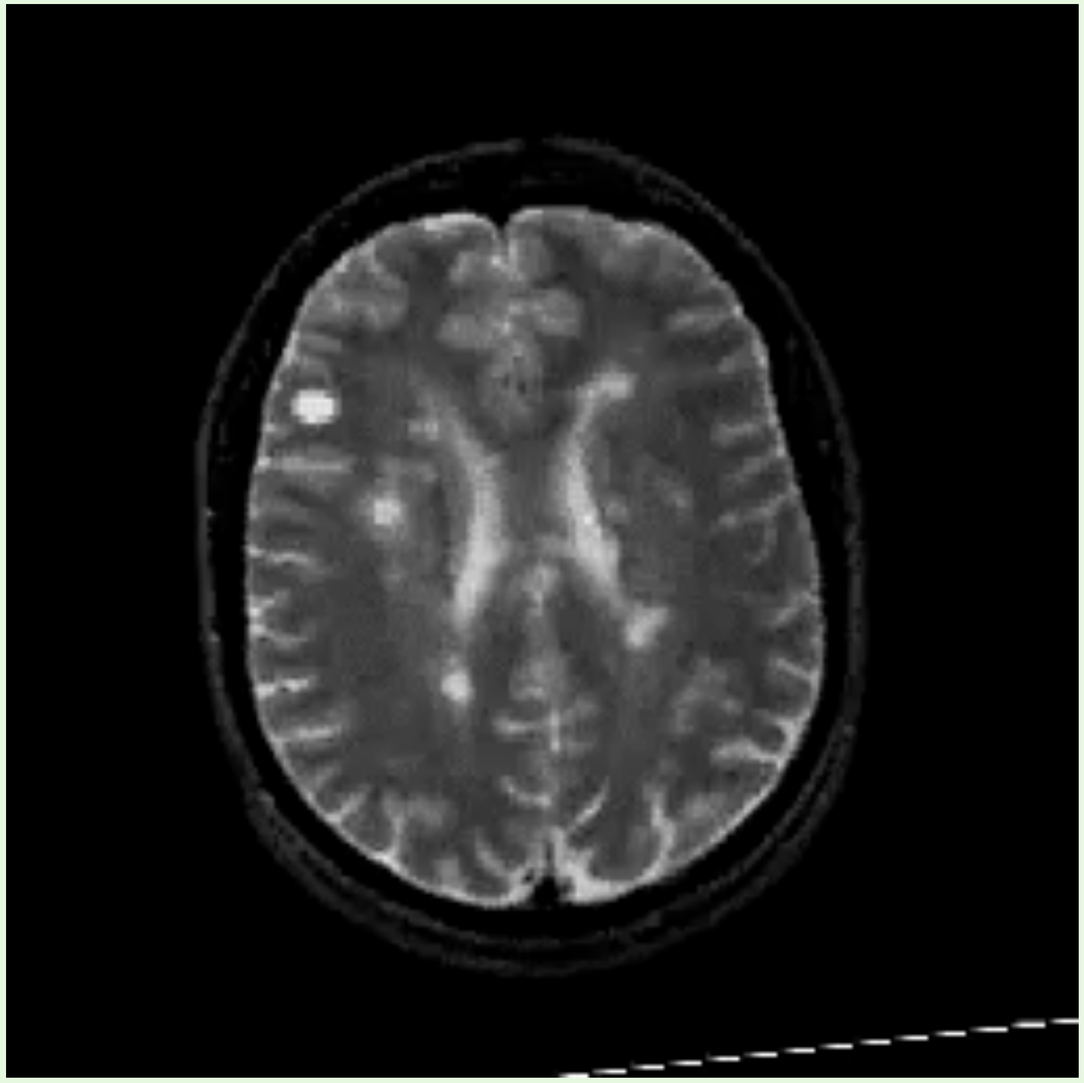

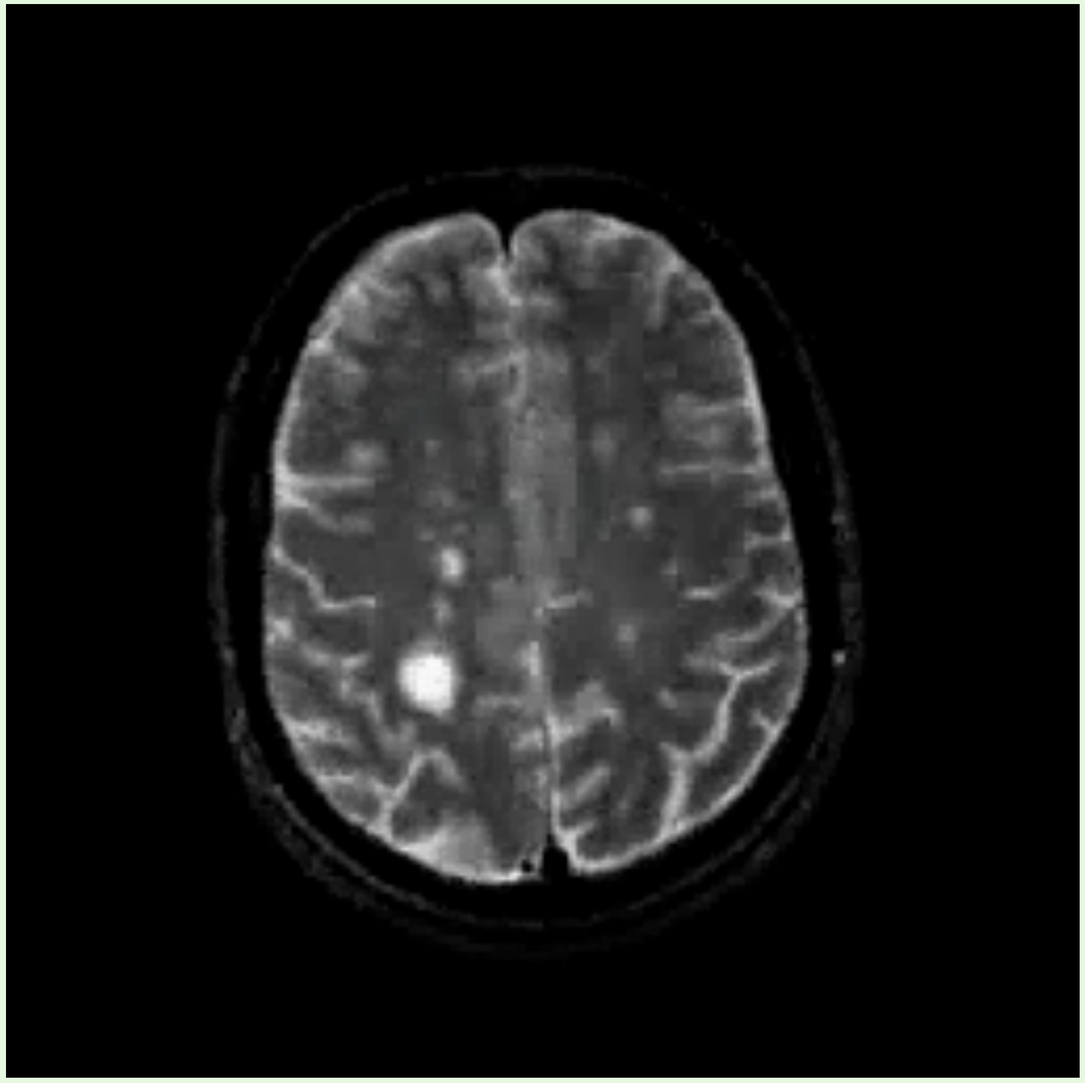

MK-sekvenssejä

- T1 – anatomian kuvantaminen
  - + varjoaine – maligniteetti, inflammaatio (veriaivoesteen vaurio)
- T2 – patologian kuvantaminen (turvotus)

MK-sekvenssejä

- DWI (diffuusiopainotteinen kuvantaminen)
  - Akuutti aivoinfarkti (sytotoksinen turvotus)
- ADC- kartta (Apparent Diffusion Coefficient)
  - Yhdessä DWI-kuvien kanssa
  - Vanhan ja tuoreen aivoinfarktin erottaminen
  - Vasogeenisen ja sytotoksisen turvotuksen erottaminen
  - Aivopaiseen ja -kasvaimen erottaminen

Tuore aivosillan (pons) infarkti

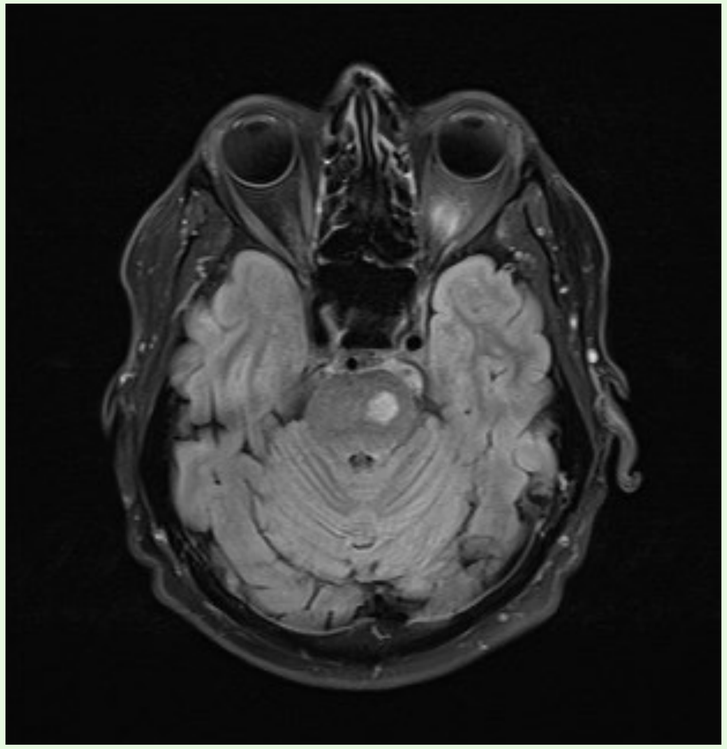

FLAIR-sekvenssi

Nestevaimennettu
inversion palautus

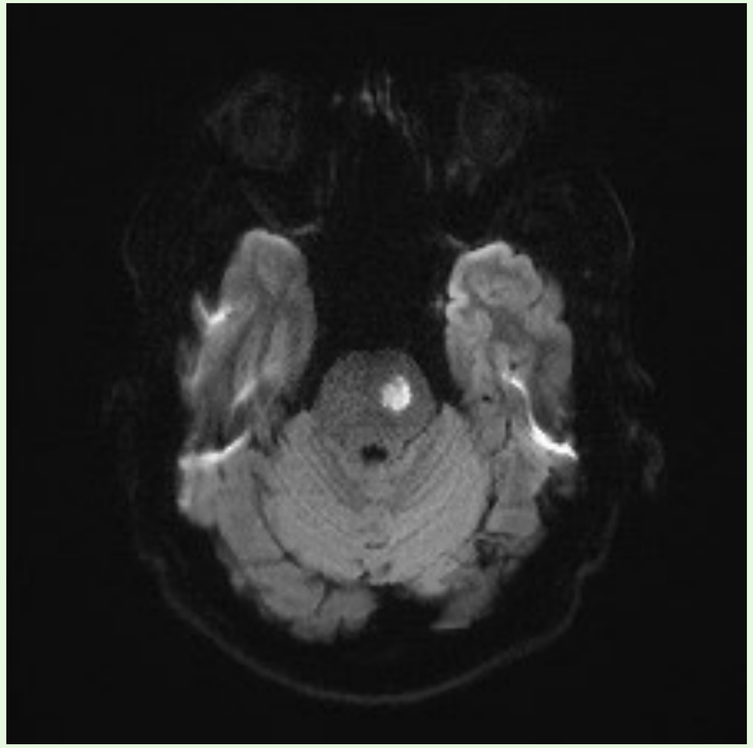

DWI-sekvenssi

Diffuusiopainotteinen
kuvantaminen

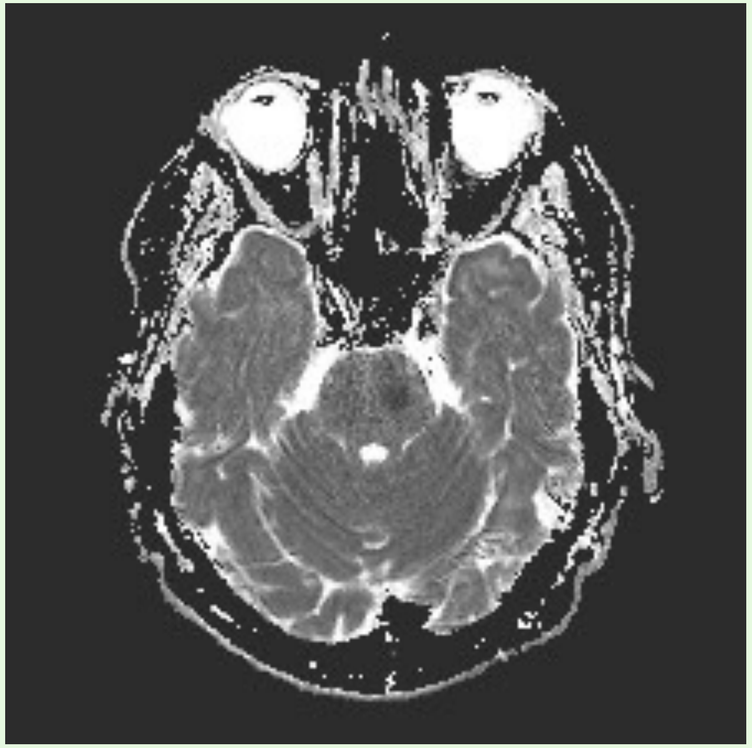

ADC- kartta

Näennäinen diffuusiokerroin

DSA-angiografia

(Digital Subtraction Angiography)

Positroniemissiotomografia (PET)

Positroniemissiotomografia (PET) kuvastaa sen perusteella mitä merkkiainetta käytetään:

- Aivojen verenkiertoa
- Aineenvaihduntaa
- Välittäjäainejärjestelmien toimintaa tai
- Tiettyjen proteiinien kertymää

Aleksi Kokkonen, Valtteri Kaasinen, Leena Jutila, Lauri Tuominen, Juha O. Rinne ja Juho Joutsa. PET aivosairauksissa. Duodecim 2020;136:1110–7

Positroniemissiotomografia (PET)

Ydinasiat

- Aivojen PET-kuvantamisella voidaan tutkia aivojen toimintaa tai proteiinikertymää.
- PET-kuvantamista voidaan hyödyntää neurologisten sairauksien erotusdiagnostiikassa.
- Yleisimmät käyttöaiheet ovat muistisairauksien ja liikehäiriösairauksien erotusdiagnostiikka sekä epilepsiapesäkkeen paikantaminen.
- Psykiatriassa PET-kuvantamisella on toistaiseksi vain vähän kliinisiä käyttökohteita.

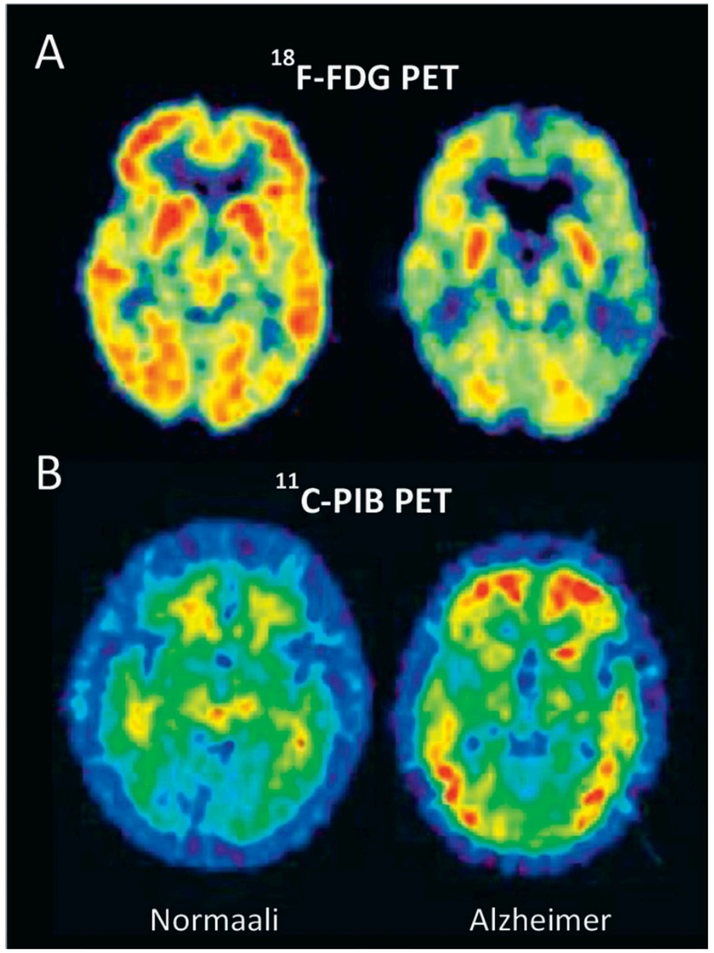

KUVA 2. Glukoosiaineenvaihdunta ja amyloidikertymä Alzheimerin taudissa. Alzheimerin taudissa aivojen kuorikerroksen glukoosiaineenvaihdunta heikkenee **(A)** ja amyloidikertymä lisääntyy **(B)** (14).

Aleksi Kokkonen, Valtteri Kaasinen, Leena Jutila, Lauri Tuominen, Juha O. Rinne ja Juho Joutsa. PET aivosairauksissa. Duodecim 2020;136:1110–7

Positroniemissiotomografia (PET)

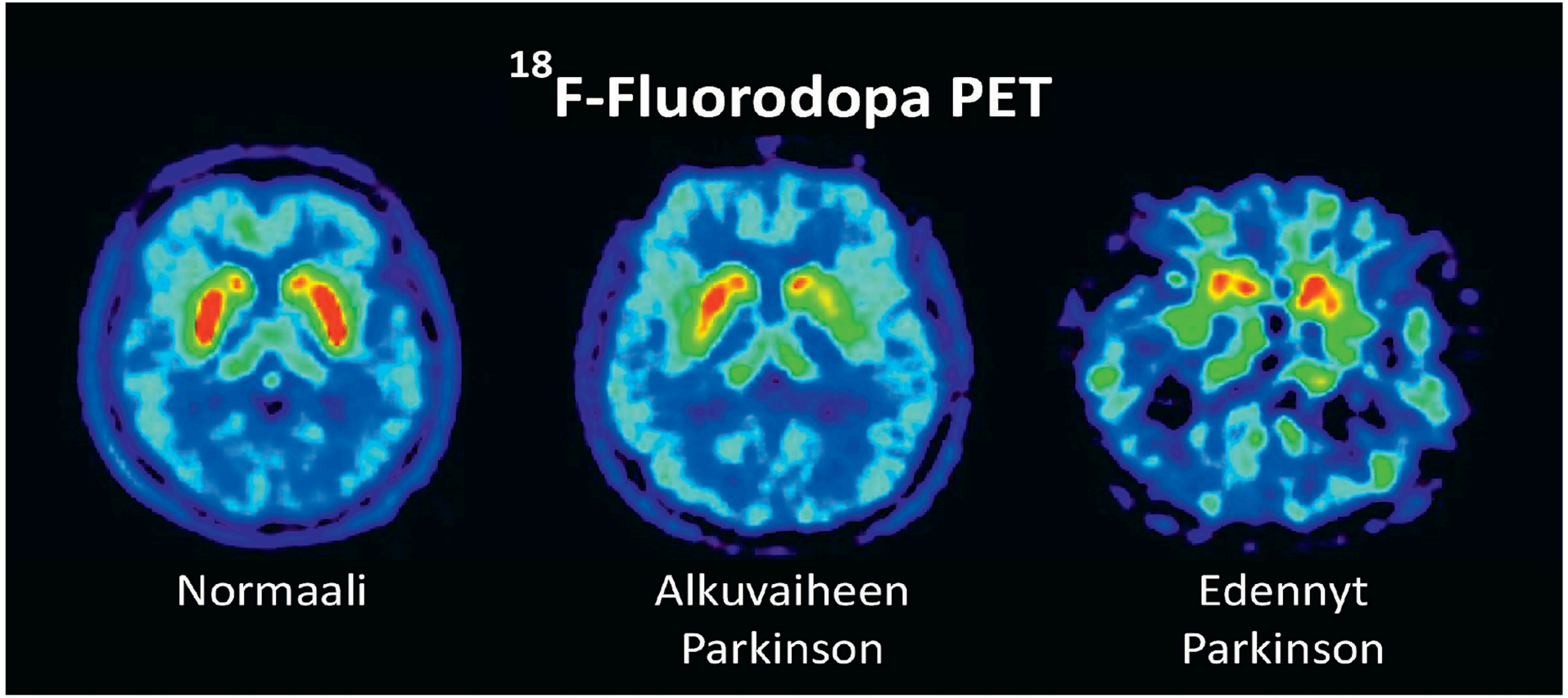

KUVA 1. Dopamiinikuvantaminen Parkinsonin taudissa. Parkinsonin taudissa presynaptinen dopamiinitoiminta heikkenee ja alkaa aivojuovion (näkyy normaalikuvassa punaisella) takaosista ja on yleensä epäsymmetrinen. Pitkälle edenneessä Parkinsonin taudissa aivojuovion dopamiinitoiminta on kauttaaltaan heikentynyt. Muiden alueiden signaalilla ei ole kliinistä merkitystä (6). Samat periaatteet pätevät [^{123}I]-FP-CIT-SPET-kuvantamiseen).

Aleksi Kokkonen, Valtteri Kaasinen, Leena Jutila, Lauri Tuominen, Juha O. Rinne ja Juho Joutsa. PET aivosairauksissa
Duodecim 2020;136:1110–7

Positroniemissiotomografia (PET)

Käyttöaihe	Kuvauksen kohde	Merkkiaine
Muistisairaudet		
Alzheimerin tauti vs terve	Amyloidikertymä	^{11}C-PIB ^{18}F-Flutemetamoli ^{18}F-Florbetapiiri ^{18}F-Florbetabeeni
	Glukoosiaineenvaihdunta	^{18}F-FDG
Alzheimerin tauti vs lewynkappaledementia	Dopamiinitoiminta	^{18}F-Fluorodopa**
		^{123}I-FP-CIT*
	Glukoosiaineenvaihdunta	^{18}F-FDG
Alzheimerin tauti vs otsa-ohimolohkorappeuma	Glukoosiaineenvaihdunta	^{18}F-FDG
Liikehäiriöt		
Parkinsonin tauti vs essentiaalinen vapina	Dopamiinitoiminta	^{18}F-Fluorodopa** ^{123}I-FP-CIT*
Parkinsonin tauti vs lääkeparkinsonismi	Dopamiinitoiminta	^{18}F-Fluorodopa** ^{123}I-FP-CIT*
Parkinsonin tauti vs muu neurogeneratiivinen parkinsonismi	Glukoosiaineenvaihdunta	^{18}F-FDG
Epilepsia		
Epilepsiapesäkkeen paikantaminen	Glukoosiaineenvaihdunta	^{18}F-FDG
	Bentsodiatsepiinireseptori	^{18}C/^{18}F-Flumatseniili
	Aivoperfuusio	^{99m}Tc-HMPAO*

FDG = Fluorodeoksiglukoosi; FP-CIT = Loflupaani; HMPAO = Heksametyylipropyleeniamiinioksiimi; PIB = Pittsburgh compound B

*SPET-merkkiaine; **^{123}I-FP-CIT on käytännössä syrjäyttänyt ^{18}F-Fluorodopan kliinisessä käytössä

Aleksi Kokkonen, Valtteri Kaasinen, Leena Jutila, Lauri Tuominen, Juha O. Rinne ja Juho Joutsa. PET aivosairauksissa
Duodecim 2020;136:1110–7

Neurodiagnostiikka

Anamneesi

Status

Laboratoriokokeet

Neuroradiologia

- TT, TT-angio, MK (MRI), MK-angio (MRA)
- fMRI, SPECT, PET

Neurofysiologia

- EEG
- ENMG, VEP, SEP, BAEP

Selkäydinnesteen (likvorin) analysointi

Biopsiat

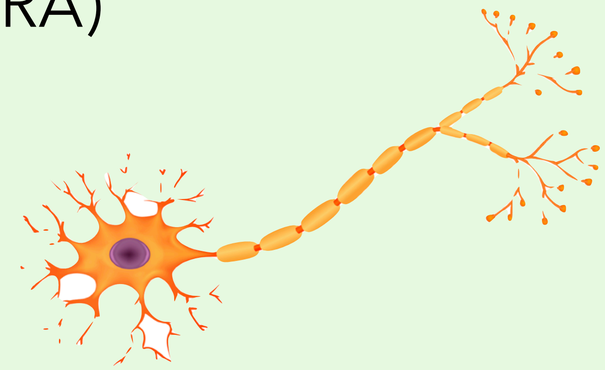



EEG:n indikaatiot

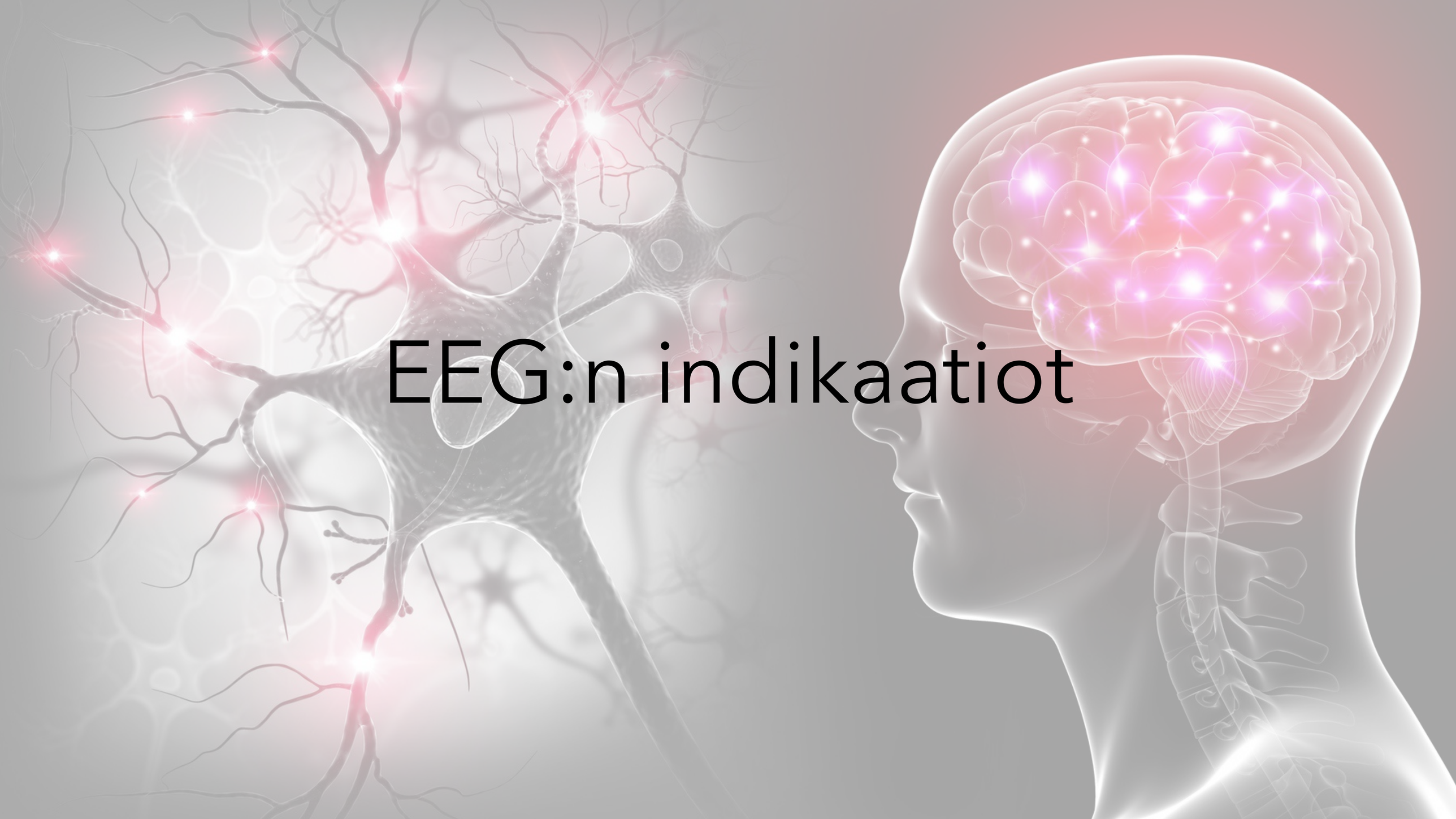

EEG:lla saa tietoa mm.

- Epilepsia
- Enkefaliitti
- Metaboliset häiriöt
- Degeneratiiviset taudit
- Aivovammat
- Aivoverenkiertohäiriöt
- Aivokasvaimet
- Intoksikaatiot
- Neurologiset kehityshäiriöt



Tärkeä EEG-indikaatio – epilepsian luokitus



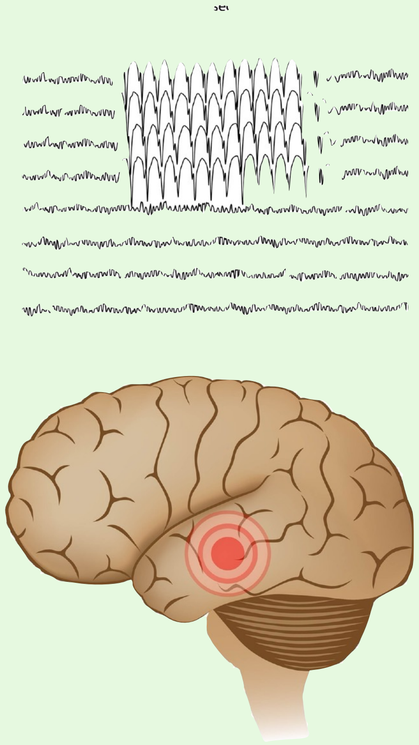

Paikallisalkuinen
epileptinen kohtaus

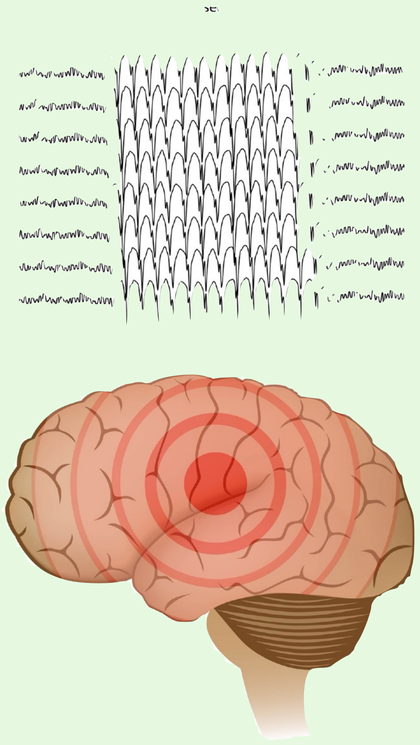

Suoraan yleistyvä
epileptinen kohtaus

Unen tutkiminen

Suppea unitutkimus eli yöpolygrafia

Suppealla unitutkimuksella tutkitaan ensisijaisesti unenaikaisia hengityshäiriöitä, mutta ei unen laatua

Tavallisin löydös on obstruktiivinen uniapnea
Tutkimuksessa mitataan hengitysilmavirtausta rintakehän ja vatsan hengitysliikkeitä, veren happipitoisuutta, syketaajuutta, kuorsausta, nukkuma-asentoa

Laaja unitutkimus eli unipolygrafia/polysomnografia

Poikkeavia löydöksiä ovat ovat mm:
Unenaikaiset hengityshäiriöt, yöllinen periodinen raajaliikehäiriö, REM-unen käyttäytymishäiriö, unen keston kokemisen häiriö, liikaunisuustaudit (narkolepsia ja hypersomnia)

Tutkimuksessa mitataan EEG:tä eli aivosähkötoimintaa, silmänliikkeitä, lihasjänteyttä, hengitysilmavirtausta, rintakehän ja pallean hengitysliikkeitä, veren happipitoisuutta, syketaajuutta, kuorsausta, nukkuma-asentoa

Tavallisimpien EEG- ja ENMG-löydösten merkitys

EEG = elektroenkefalografia

- Rekisteröi aivokuoren hermosolujen postsynaptisia jännite-eroja (potentiaaleja)
- Ainoa rutiinikäytössä oleva (ei-kajoava, reaaliaikainen) hermosolujen aktiivisuuden tutkimusmenetelmä
- **Indikaatioita:** epilepsia, unihäiriöt (mm. narkolepsia), enkefalopatiat (metaboliset, infektion, iskemian tai trauman aiheuttamat)
- **Eritysindikaatiot:** CJD (Creutzfelt-Jakob Disease), SSPE (Subakuutti Sklerosoiva Panenkefaliitti)

Epileptisiä aaltomuotoja

Terävät aallot

Piikit



Piikki-hidasaallot

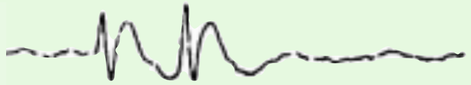

Monipiikit

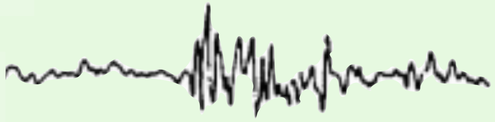

Monipiikki-hidasaalto

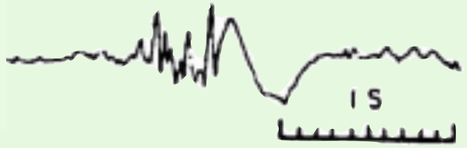

Rytmisiä säännöllisiä aaltoia

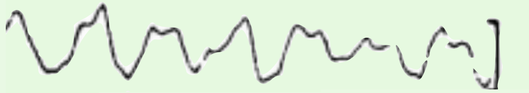

Sinusoidaalisia Aaltoja

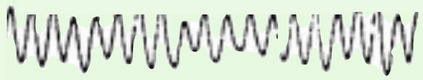

Spindelit (Alfa.Beta)



Epäsäännöllisiä ei-rytmisiä aaltoja

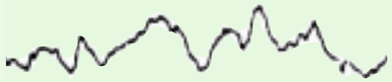

Komplekseja

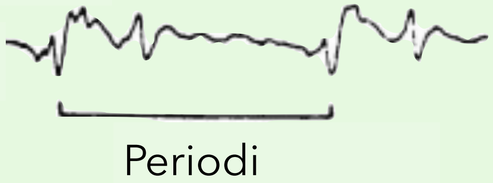

Kuva Liisa Tuompo

ENMG

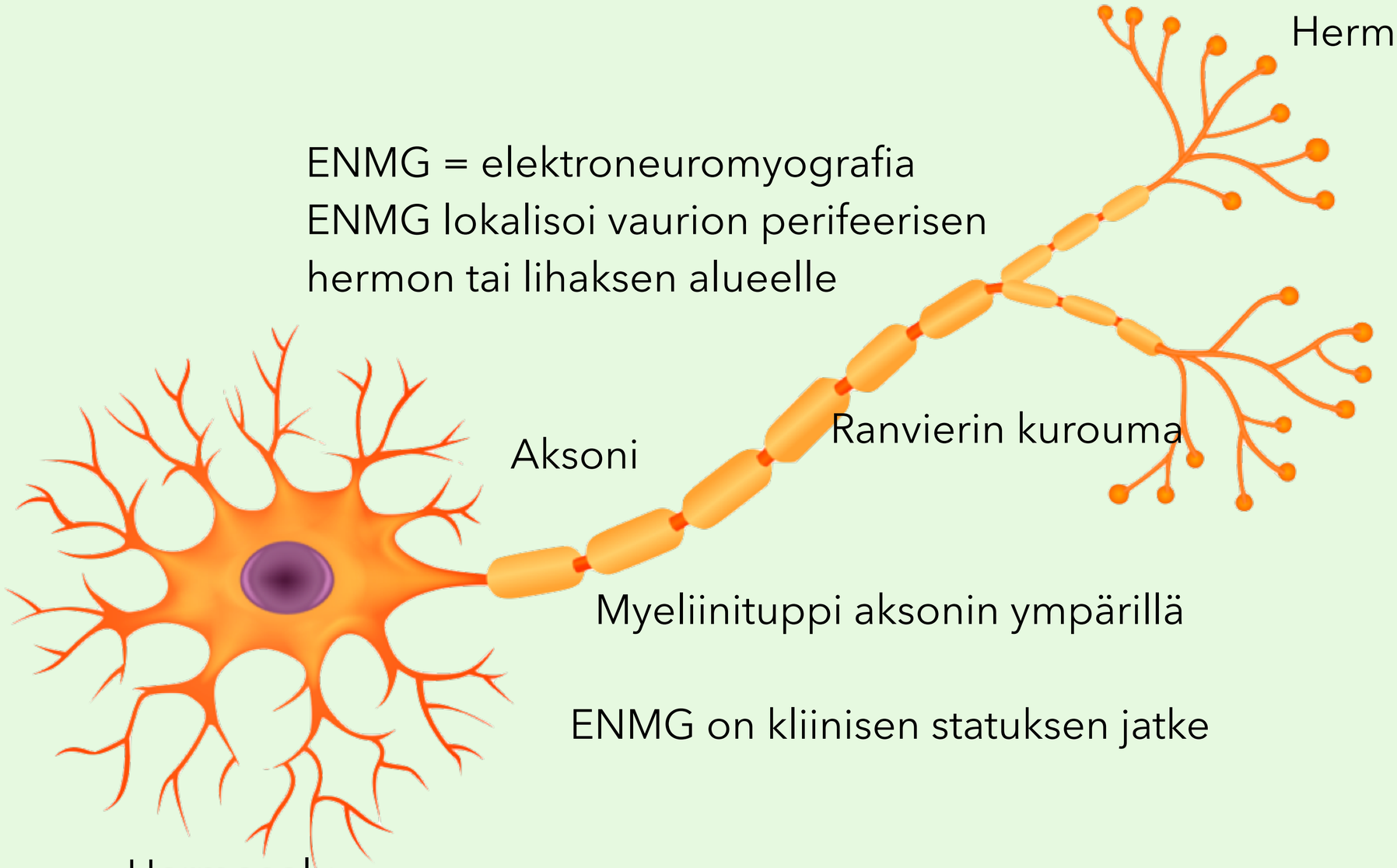

ENMG = elektroneuromyografia
ENMG lokalisoi vaurion perifeerisen hermon tai lihaksen alueelle

ENMG on kliinisen statuksen jatke

ENMG:n indikaatiot ja ENMG-lausunnon/tuloksen merkitys

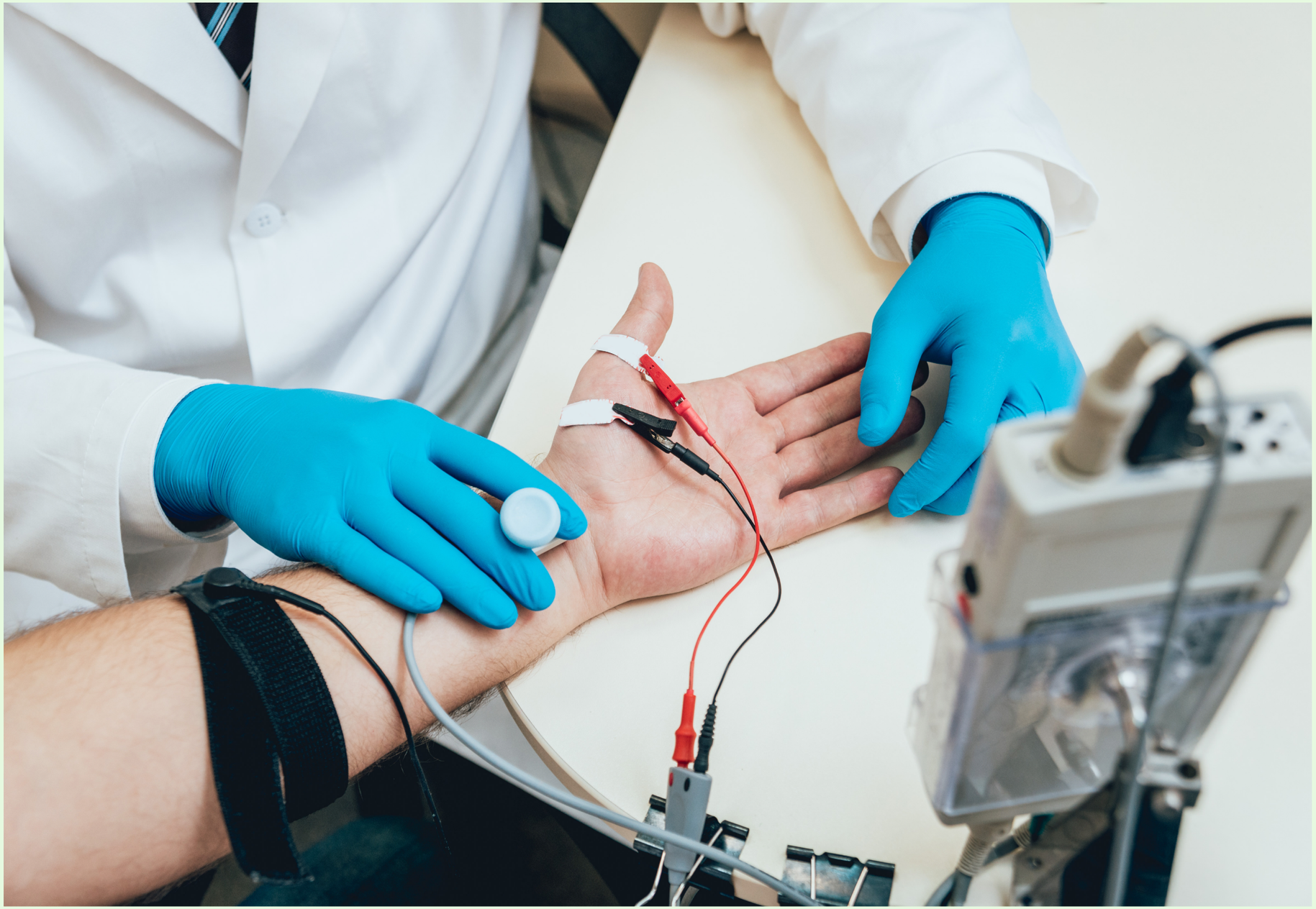

ENMG-tutkimuksen aiheet (1)

- Paikalliset ääreishermojen vauriot
  - Hermopinteet
  - Hermojuurten vauriot
  - Hermovammat
- Hermotulehdukset
- Monihermovauriot (polyneuropatiat)
  - Sokeritautiin liittyvät monihermovauriot
  - Tulehdukselliset monihermovauriot

ENMG-tutkimuksen aiheet (2)

- Lihashermojen taudit
  - ALS- tauti
- Lihastaudit
  - Lihastulehdukset
  - Perinnölliset lihastaudit
- Hermo-lihasliitoksen sairaudet
  - Myasthenia gravis

ALS = Amyotrofinen lateraaliskleroosi, motoneuronita

Diagnoosi tai tila	ENMG:n suositeltava ajankohta (oireiden alusta)
Hermopinteet ja -kompressiot (ääreishermo)	3 vk - 3 kk
Juurivauriot (**cauda-oireet: heti**)	3 vk - 3 kk
Polyneuropatia (aksonaalinen/demyelinoiva)	1 vk - 3 kk
Hermovammat	1 vk - 3 kk
Lihassairaudet (mm. dystrofiat, mysiitit)	3 vk - 3 kk
Motoneuronitaudit (ALS, periytyvät)	1 kk - 6 kk
Akuutti polyradikuliitti (AIDP, AMAN, AMSAN)	Heti
Hankitut ääreishermovauriot (immuunitaudit, CIPD, MAD5AM, paraneoplastiset)	1 vk - 3 kk
Myasteniat (myastenia gravis, myasteeninen oireyhtymä)	1 kk - 3 kk
Ei-dystrofnen myotonia (ionikanavahäiriöt)	1 kk - 1 v

AIDP: akuutti immuunivälitteinen demyelinoiva polyradikulotneuriitti (Guillain-Barre)

AMAN: akuutti motorinen aksonaalinen neuropatia

AMSAN: akuutti motorinen ja sensorinen aksonaalinen neuropatia

CIDP: roonisen immuunivälitteinen demyelinoiva polyradikuloneuriitti

MADSAM: Lewis-Sumner oireyhtymä, kroonisen hermovasteen salpautuminen

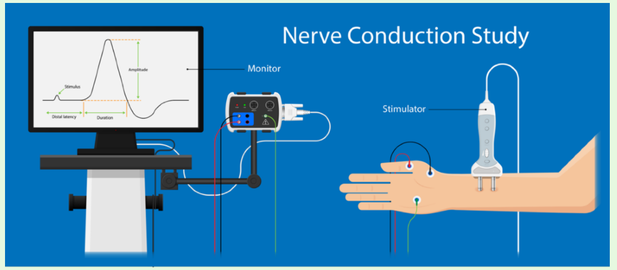

J. Partanen, Suomen Lääkärilehti 35/2014 vsk 69

VAHVUUDET

ENMG on asiantuntijan konsultaatio, neuropatiadiagnostiikan "kultainen standardi" = vaurioiden ennuste, jatkotoimenpiteiden tarve

Hermovaurioiden paikannusdiagnostiikka (mm. lyhytsegmenttimittaukset tarvittaessa) = esim. n. ulnaris -vaurion paikantaminen epikondyluksen ylä- tai alapuolelle

Juurivaurioiden paikantaminen ja löydösten vertaaminen kuvantamistutkimuksiin = motorinen etujuuri/ sensorinen takajuuri/ vaurio sensorisen paraspiraaliganglion ylä- tai alapuolella/posteriorisen juurihaaran vaurio/"failed back" -oireyhtymä

Aksonaalisen ja demyelinoivan vaurion erottaminen, vaurion voimakkuuden arviointi

Neuropaattisen kivun varhaisdiagnostiikka paksujen hermosäikeiden osalta

Neuromuskulaaristen yleissairauksien erotusdiagnostiikka = polyneuropatiat/motoneuronitaudit/lihasairaudet/ myasteniat

Akuuteissa tilanteissa neurografialla saadaan tärkeää diagnostista tietoa jo ennen fibrillaatiotoiminnan kehittymistä lihaksiin (esim. AIDP)

Ohjaa lihasbiopsiaa diagnostiikan kannalta sopivasti vaurioituneeseen lihakseen

Spesifiset hermovauriot

= mm. Meralgia paresthetica, Mortonin neuropatia, N. suprascapulariksen vaurio

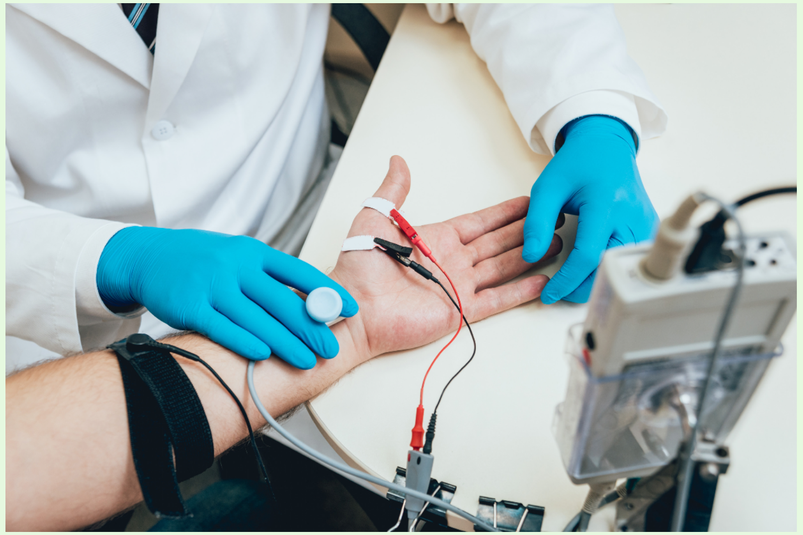

RAJOITUKSIA

Voidaan tutkia vain paksuja hermosäikeitä (ohutsäietutkimuksiin eri tekniikka)

Vaatii hyvän lähetteen ja kysymyksenasettelun, jotta tutkimus voidaan kohdentaa oikein

Lievän ja keskivahvan hermovaurion myöhäisdiagnostiikka hankalaa

Lihassairauksien erotusdiagnostiikka vaatii yleensä myös lihasbiopsian

Paikoitellen pitkät jonot tutkimukseen

ENMG:n kohdentamisen standardisointi eri kysymyksenasetteluissa on vasta kehitteillä

J. Partanen, Suomen Lääkärilehti 35/2014 vsk 69

ENMG-tutkimuksen menetelmistä, mitattavista suureista ja löydöksistä

ENMG - tutkimusmenetelmiä

- Perifeerinen hermo
  - Neurografia:
    - Hermon johtonopeus (CV = Conduction Velocity) - motorinen, sensorinen
    - Lihaksen aktiopotentiaali (CMAP = Combined Muscle Action Potiential, sekä lihassyyt että hermosäikeet vaikuttavat potentiaaliin)
- Hermolihasliitos:
  - Toistostimulaatio
  - Yksisäie-ENMG (jitter)
- Lihas
  - Elektromyografia (EMG)

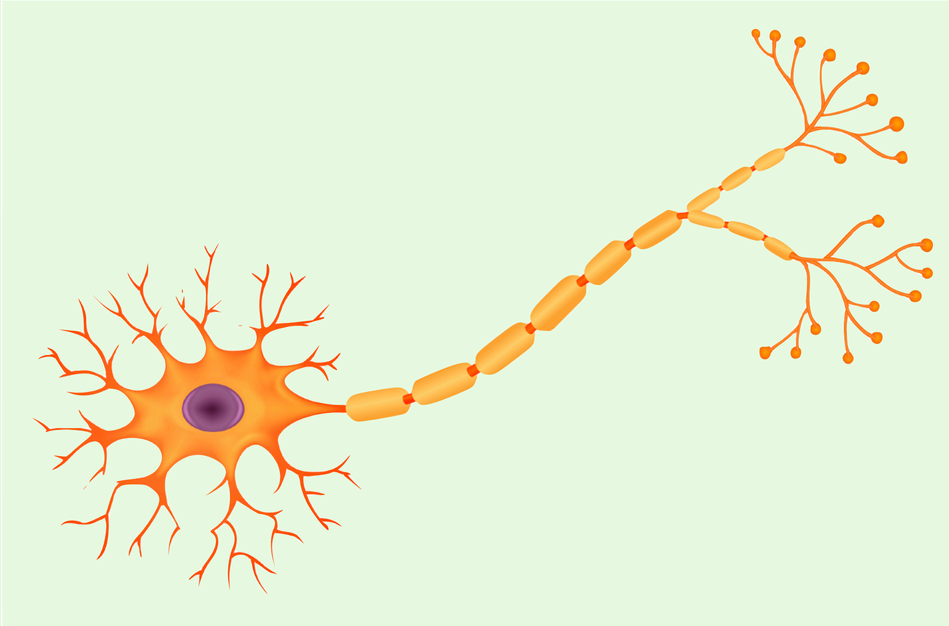

ENMG paikallistaa vaurion perifeerisen hermon tai lihaksen alueelle - ENMG on kliinisen statuksen jatke

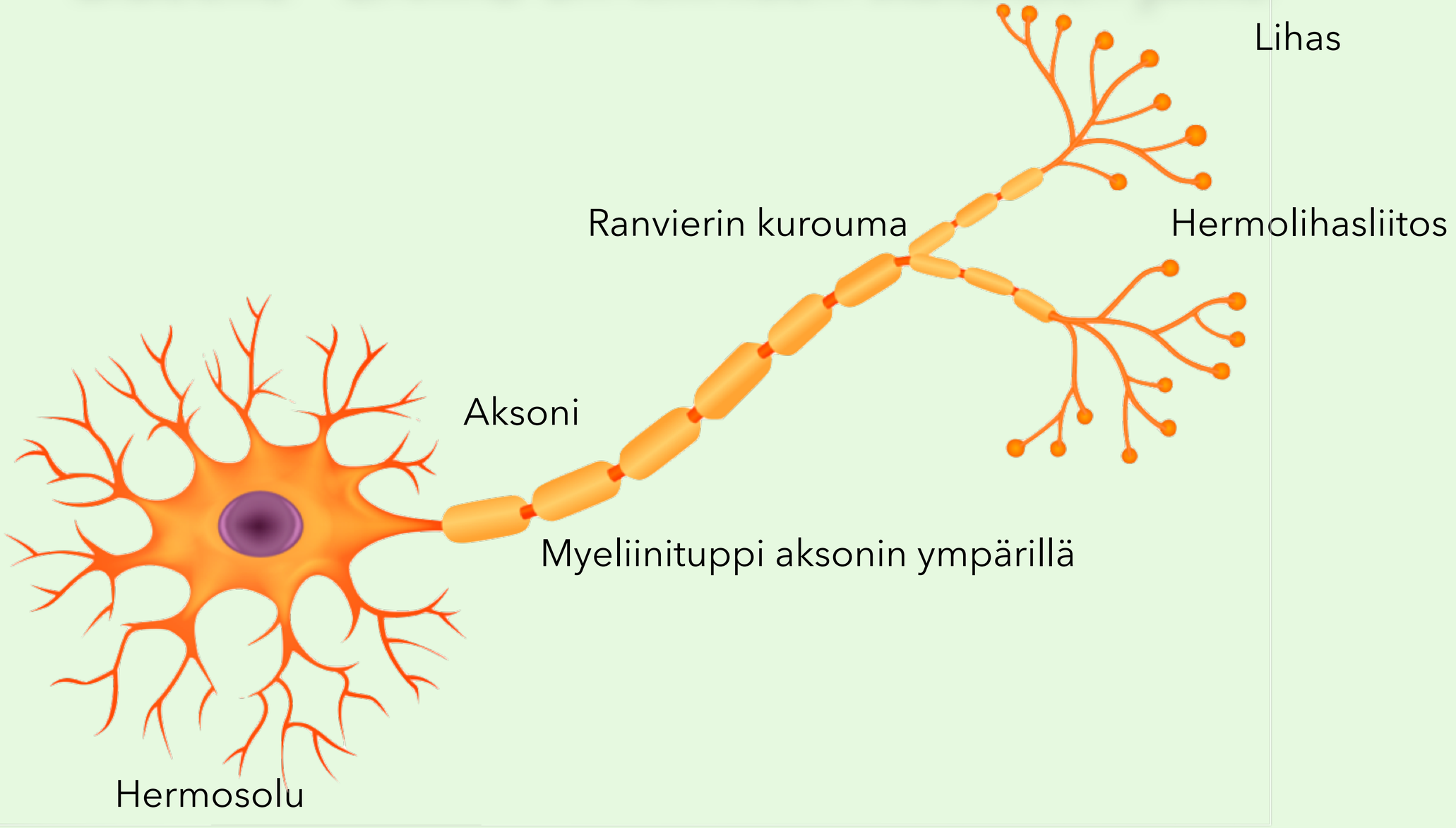

Aksonaalinen vai demyelinisoiva?

Hermon johtonopeus laskee
⇒ myeliinivaurio

Lihasvasteen amplitudi laskee
⇒ aksonivaurio

ENMG = elektroneuromyografia

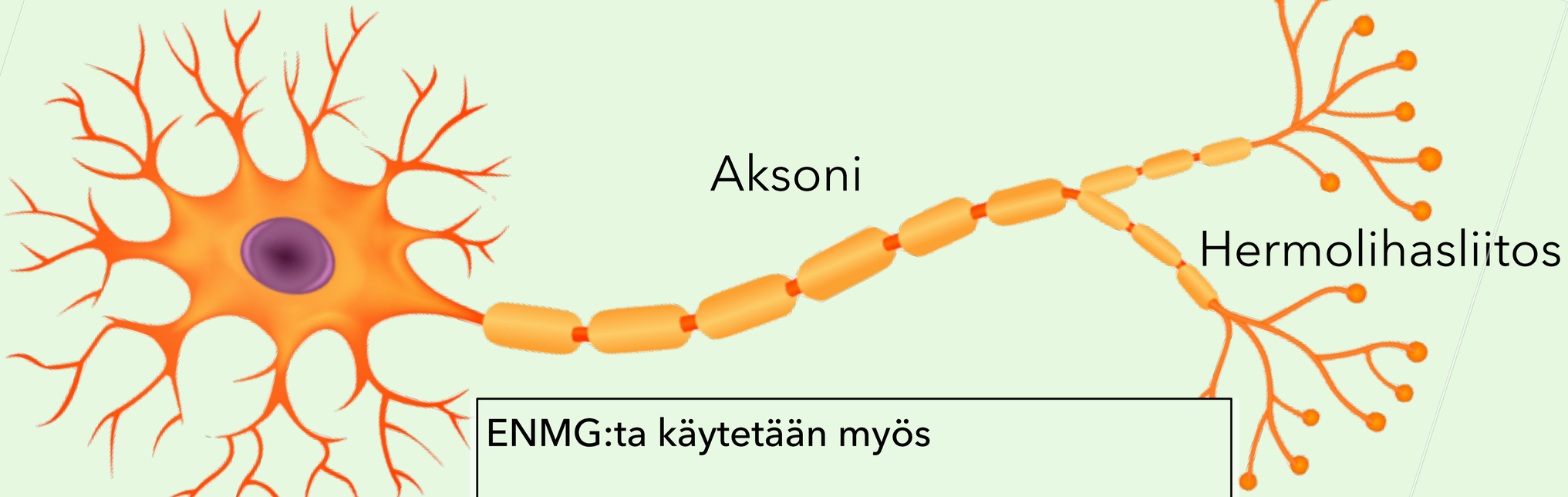

ENMG:ta käytetään myös

- Hermovaurion vaikeusasteen määrittämisessä
- Lääkevasteen seurannassa
- Hermovaurion ennusteen arvioinnissa (viitteet reinnervaatiosta)

Toistostimulaatio, yksisäie-ENMG

Toistuvasti stimuloituna lihasvaste heikkenee asteittain hermolihasliitoksen toimintahäiriön merkkinä

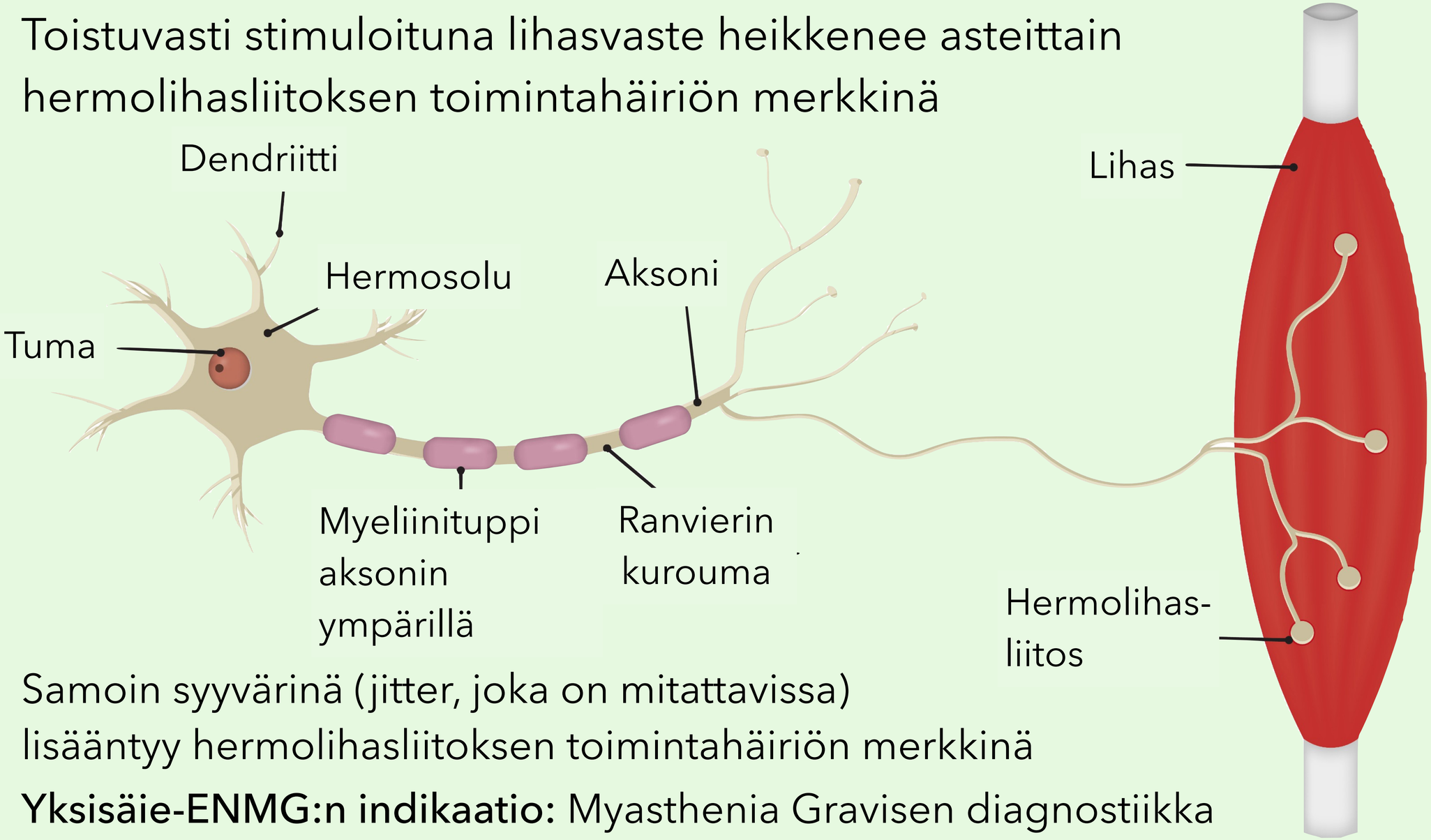

Samoin syyvärinä (jitter, joka on mitattavissa) lisääntyy hermolihasliitoksen toimintahäiriön merkkinä

Yksisäie-ENMG:n indikaatio: Myasthenia Gravisen diagnostiikka

Toistostimulaatio

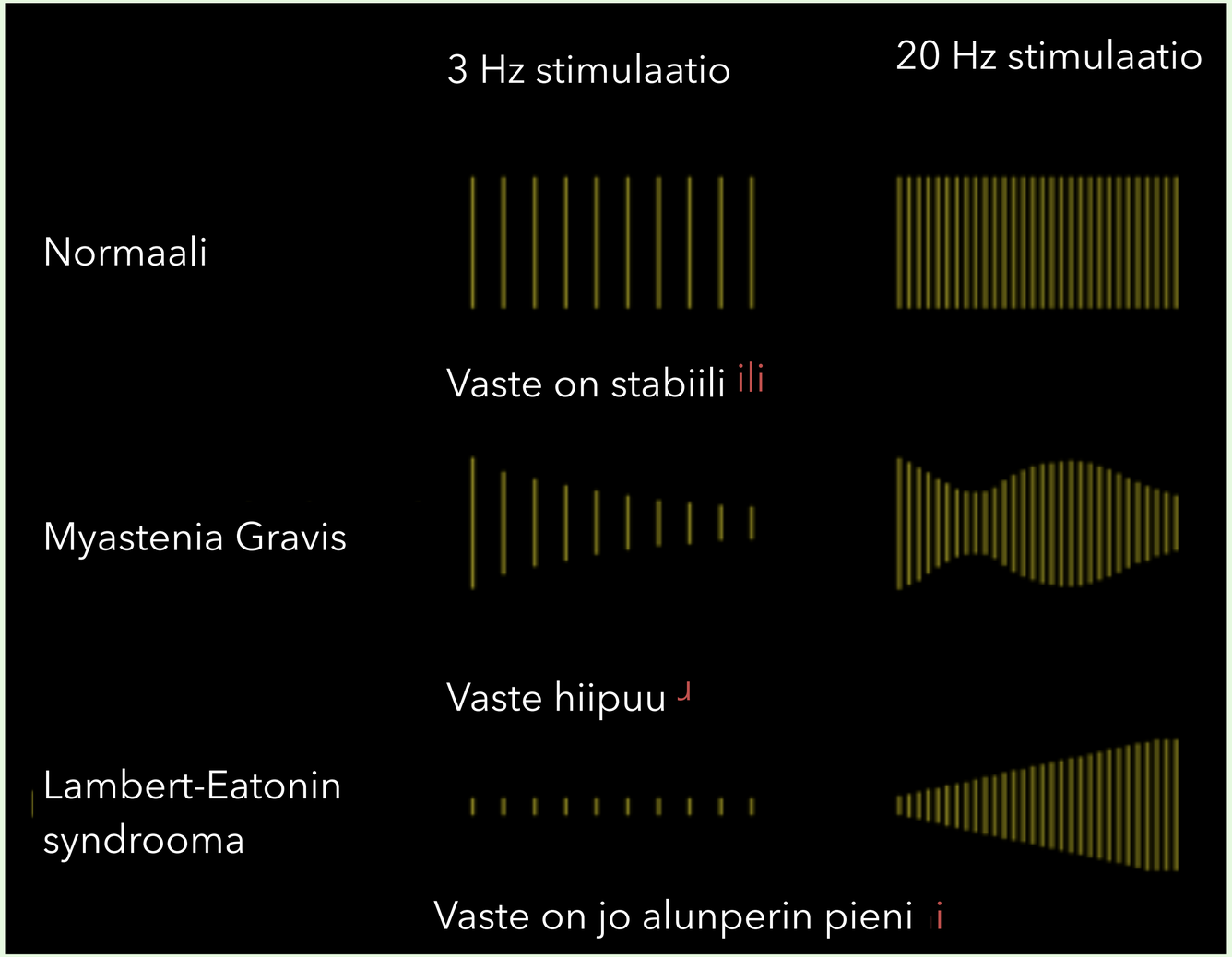

Annettaessa motoriseen hermoon ärsykettä vaste yleensä pysyy stabiilina (normaali)

Myasteniassa vaste pienenee toistuvassa stimulaatiossa yli 10% verrattaessa 1 ja 4 M-aaltoa keskenään. (postsynaptinen vaurio)

Lambert-Eatonin syndroomassa vasteet ovat kauttaaltaan pieniä (jo ensimmäisestä aallosta lähtien)

Yksisäie-ENMG (jitter)

- Yksisäie ENMG:lla selvitetään yksittäisten lihassyiden sähköistä toimintaa ohuella neulaelektrodilla epäiltäessä neuromuskulaarista transmissiohäiriötä (esim. Myasthenia Gravis) tai vaihtelevaa lihasheikkousoireistoa
- Tutkimus voidaan liittää toistostimulaatioon ja neula-ENMG-tutkimukseen

Lihassähkötutkimus (myografia)

Lihaksen toiminnan rekisteröinti neulaelektrodilla lepotilassa ja tahdonalaisessa aktivaatiossa

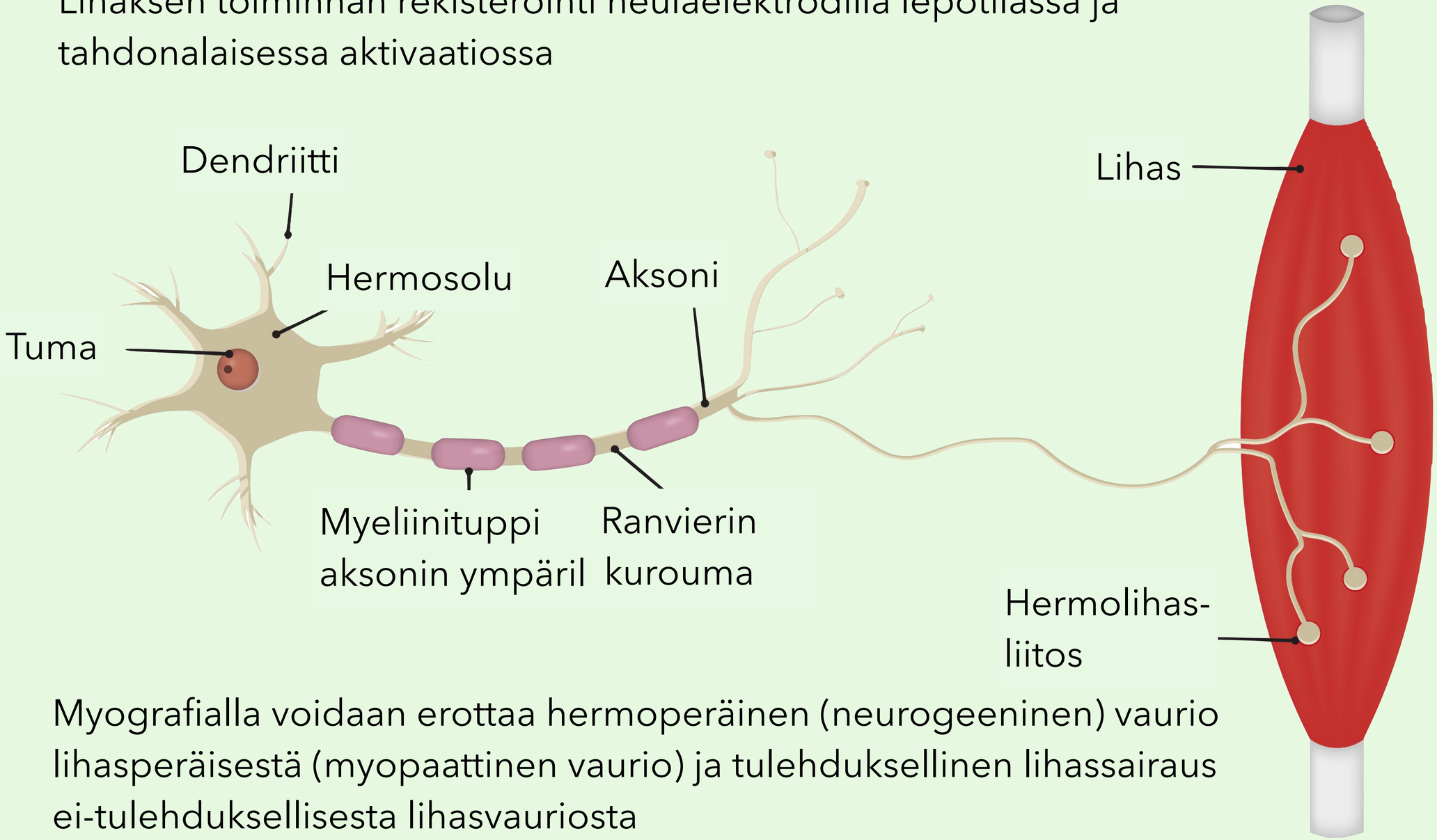

Myografialla voidaan erottaa hermoperäinen (neurogeeninen) vaurio lihasperäisestä (myopaattinen vaurio) ja tulehduksellinen lihassairaus ei-tulehduksellisesta lihasvauriosta

Neurodiagnostiikka

Anamneesi

Status

Laboratoriokokeet

Neuroradiologia

- TT, TT-angio, MK (MRI), MK-angio (MRA)
- fMRI, SPECT, PET

Neurofysiologia

- EEG, MEG
- ENMG, VEP, SEP, BAEP

Selkäydinnesteen (likvorin) analysointi

Biopsiat

Likvorin keskeisin aihe - keskushermoston infektiotaudit

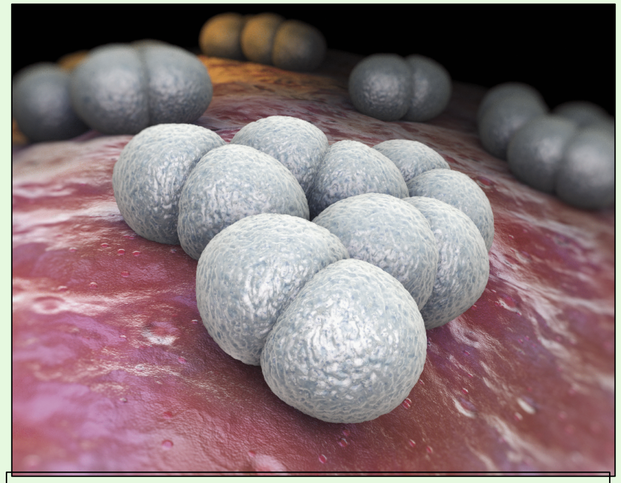

Meningokokki

Pneumokokki



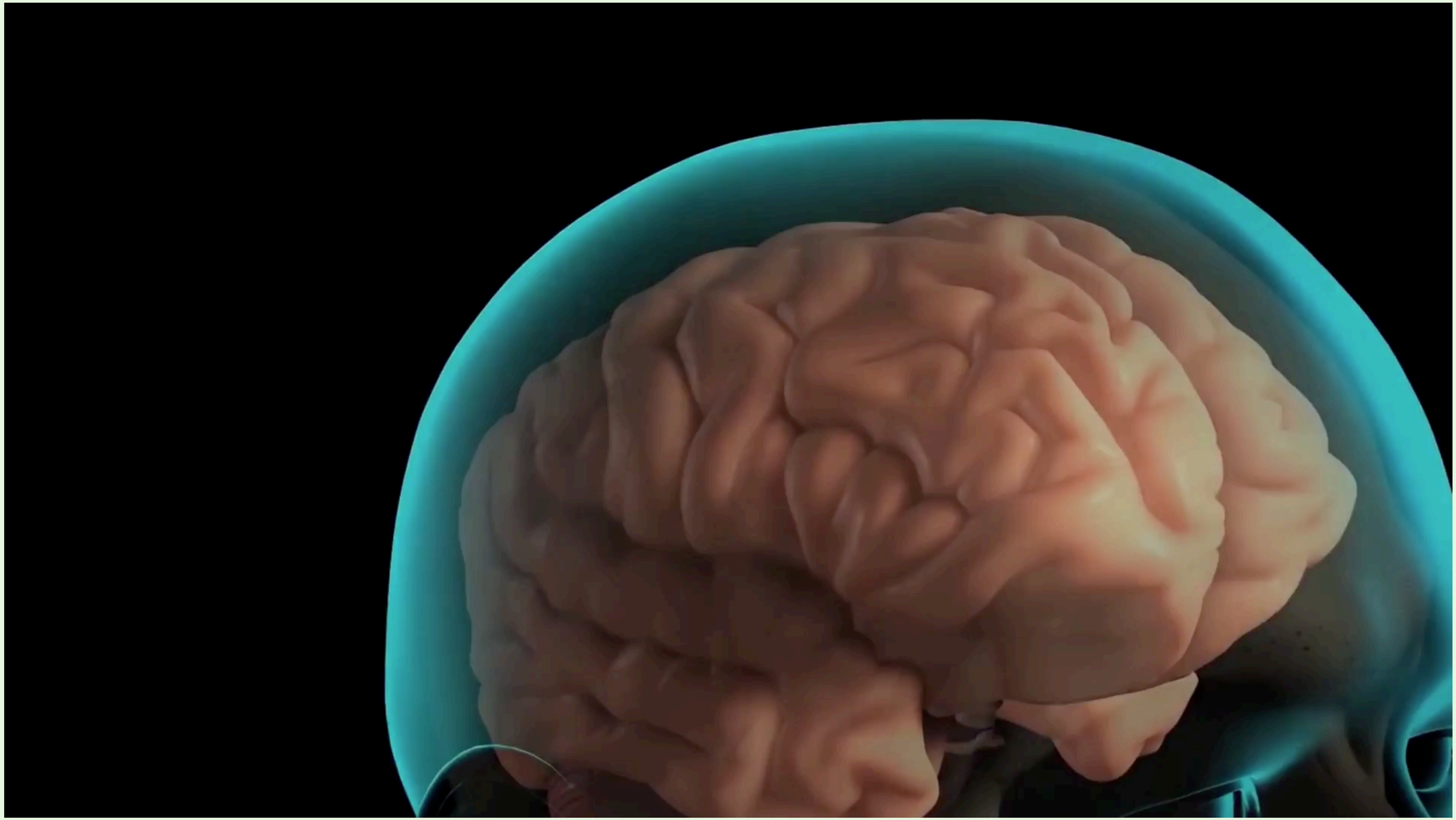

LP-indikaatiot (1)

Akuutti meningiitti

Bakteerin aiheuttama - LP indisoitu välittömästi

Viruksen aiheuttama – likvorilöydös varmistaa diagnoosin, usein tarpeen bakteerimeningiitin poissulkuun

Enkefaliitti (≈ meningoenkefaliitti)

Herpeksen tai muun mikrobin aiheuttama aivotulehdus (usein aivojen ja aivokalvojen tulehdus)

Krooninen CNS-infektio

Neuroborrelioosi, kuppa, toksoplasma, sieni

LP = lannepisto

Kuva: Wikipedia

LP-indikaatiot (2)

- Subaraknoidaalivuoto (SAV), joka ei näy TT:ssa
- Demyelinisaatio (mukaan lukien MS-tauti)
- Polyradikuliitti (Guillain-Barré syndrooma)
- Benigni intrakranielli hypertensio (pseudotumor cerebri, indikaationa avauspaineen mittaus)
- Keskushermostovaskuliitti, -sarkoidoosi
- Meningeaalinen karsinomatoosi, keskushermostomaligniteetti, lymfooma

LP = Lannepisto, SAV = Subaraknoidaalivuoto
TT = Tietokonetomografia, MS = Multippeliskleroosi

LP-indikaatiot (3)

- Neurodegeneratiiviset, krooniset keskushermostosairaudet
  - Mm. Alzheimerin tauti

(amyloidi beeta-42-proteiini- ja Tau-proteiinitutkimukset),

- Epäselvä neurologinen sairaus

(mukaan lukien poissulkututkimukset)

Alzheimerin tauti - likvoritutkimukset

Neurodiagnostiikka

- Anamneesi
- Status
- Laboratoriokokeet
- Neuroradiologia
  - TT, TT-angio, MK (MRI), MK-angio (MRA)
  - fMRI, SPECT, PET
- Neurofysiologia
  - EEG, MEG
  - ENMG, VEP, SEP, BAEP
- Selkäydinnesteen (likvorin) analysointi
- Biopsiat

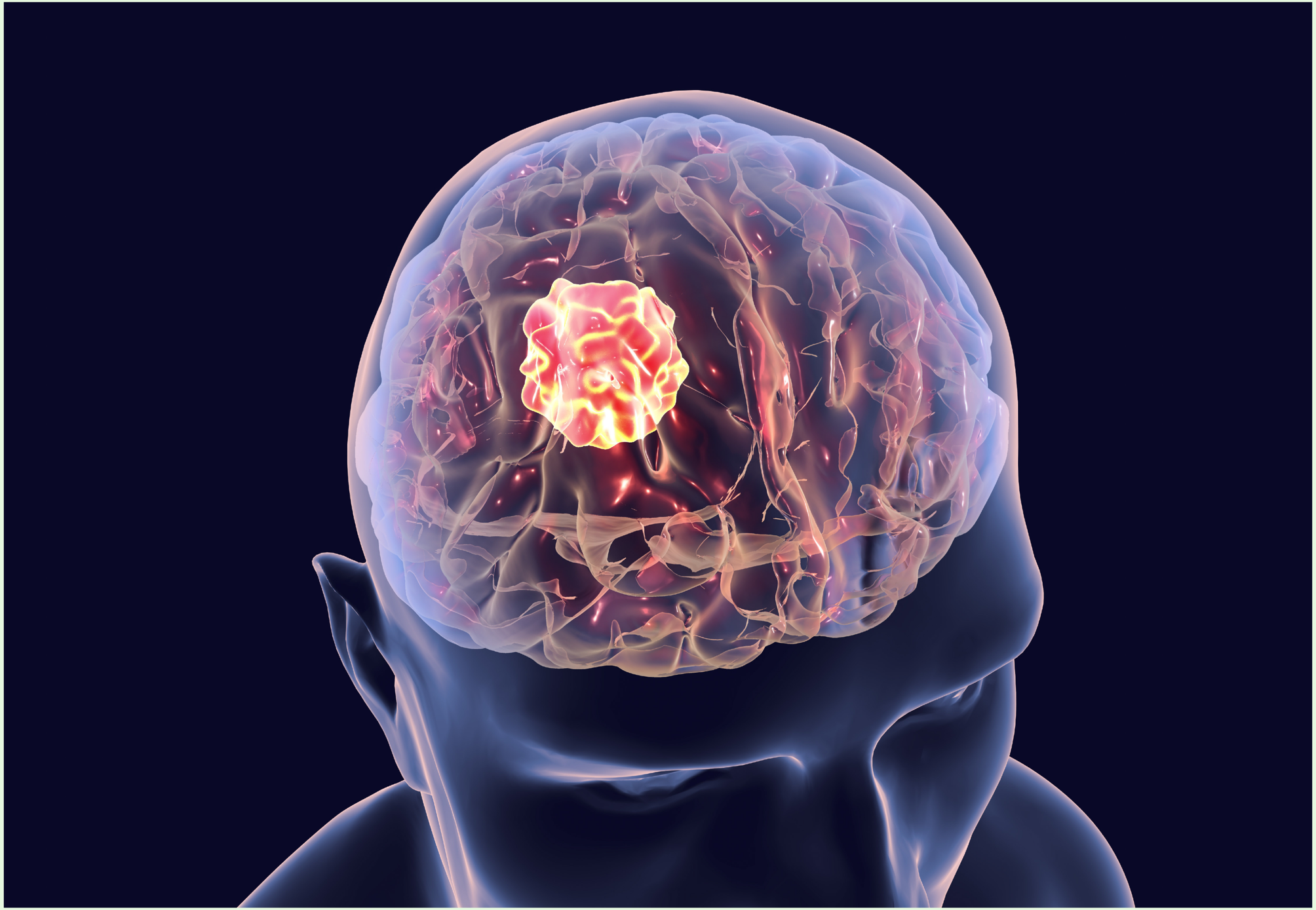

Neurobiopsiat

- Hermolihasbiopsia
- Aivobiopsia
- Lihasbiopsia
- Ohimovaltimobiopsia

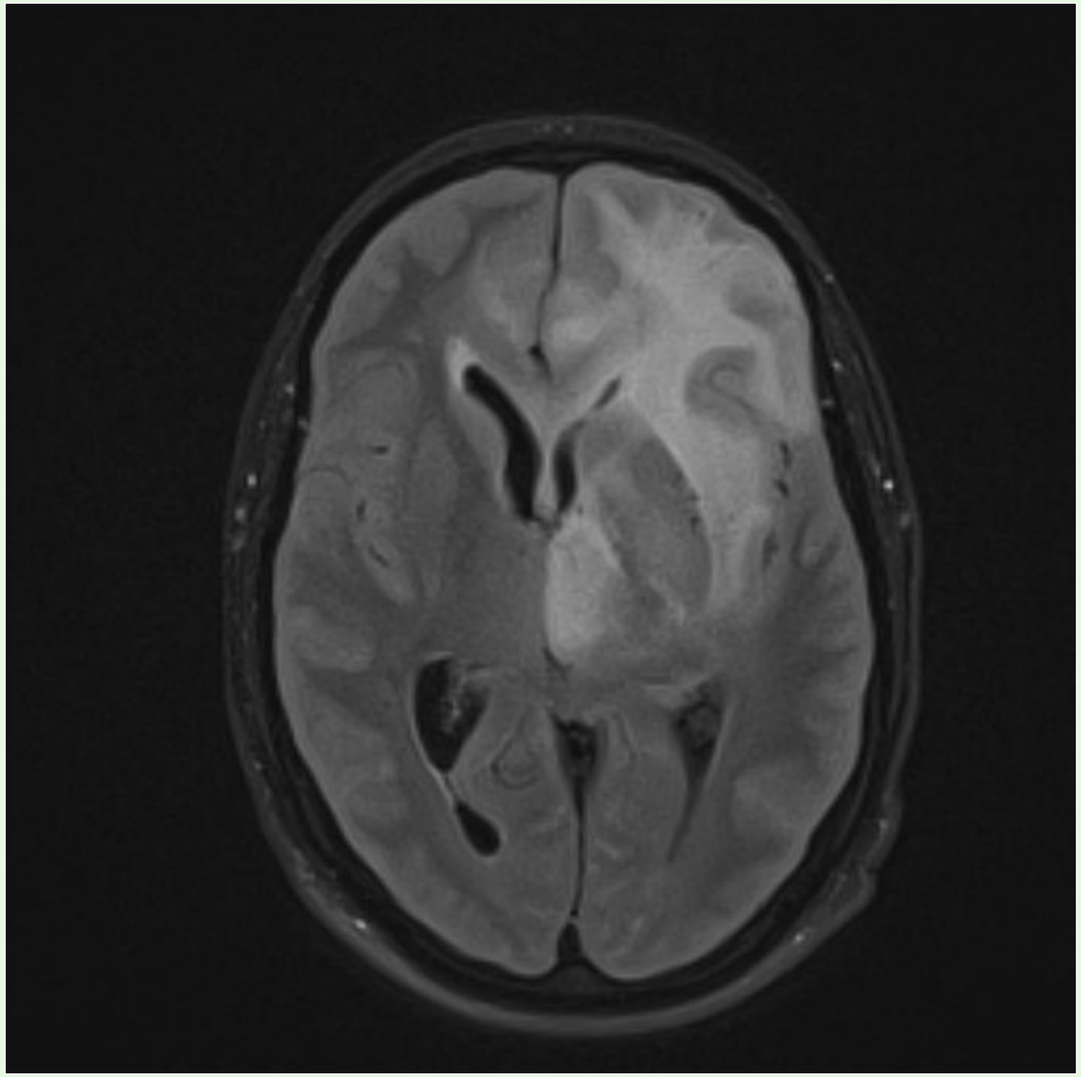

Verisuonitulehdus - vaskuliitti

Stereotaktinen aivobiopsia

Neurologisen oireen aiheuttaja	Anamneesi ja status	Laboratorio	Radiologia	Likvori	Neurofysiologia
Verisuoniperäinen syy	Äkillinen alku		●		
Trauma	Vammamekanismi		●		
Infektio	Kuume, infektio-oireet	●		●	
Tulehdus (inflammaatio)	Alku 1-2 päivän aikana		●	●	
Metabolinen häiriö	Vaihteleva oireisto	●			
Kohtausoire (epilepsia, migreeni, psykkinen, muu)	Kohtaus-kuvaus				●
Kasvain (neoplasia)	Aivopaine- ja paikallisoireet		●		
Aivorappeuma-sairaus (degeneraatio)	Hitaasti vaikeutuva oireisto		●		
Perinnöllinen syy	Sukutausta	●			
Keskushermoston maligniteetti, etäpesäke	Neurologinen puutosoire		●		