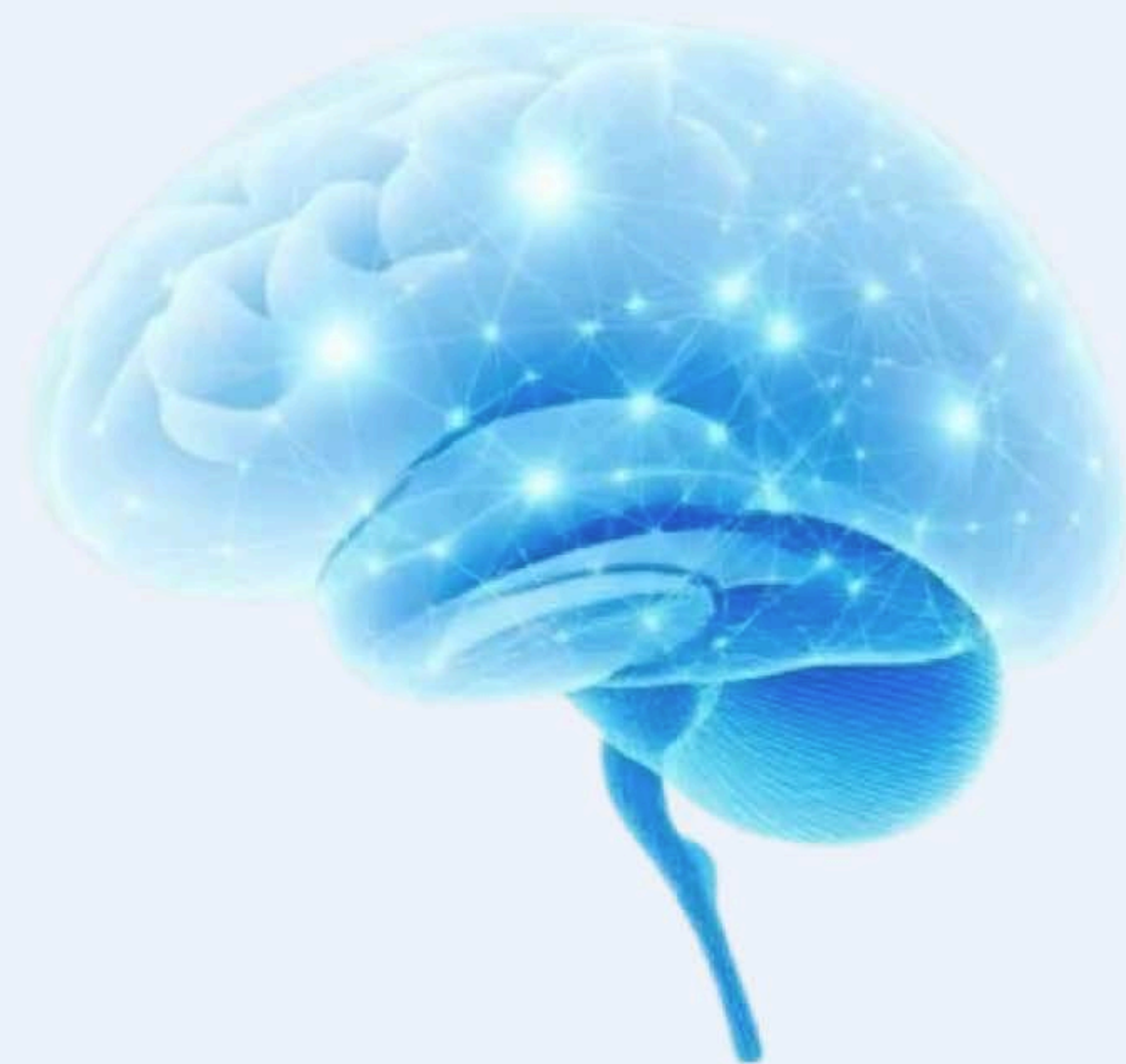

★ Suomen johtava neurologian oppimisalusta

Neurologian oppiminen modernisti ja käytännönläheisesti

Interaktiiviset kurssit, kliiniset simulaatiot ja Neuroquiz – kaikki mitä tarvitset neurologian hallintaan yhdessä paikassa.





Akuutti päänsärky – Yhteenveto

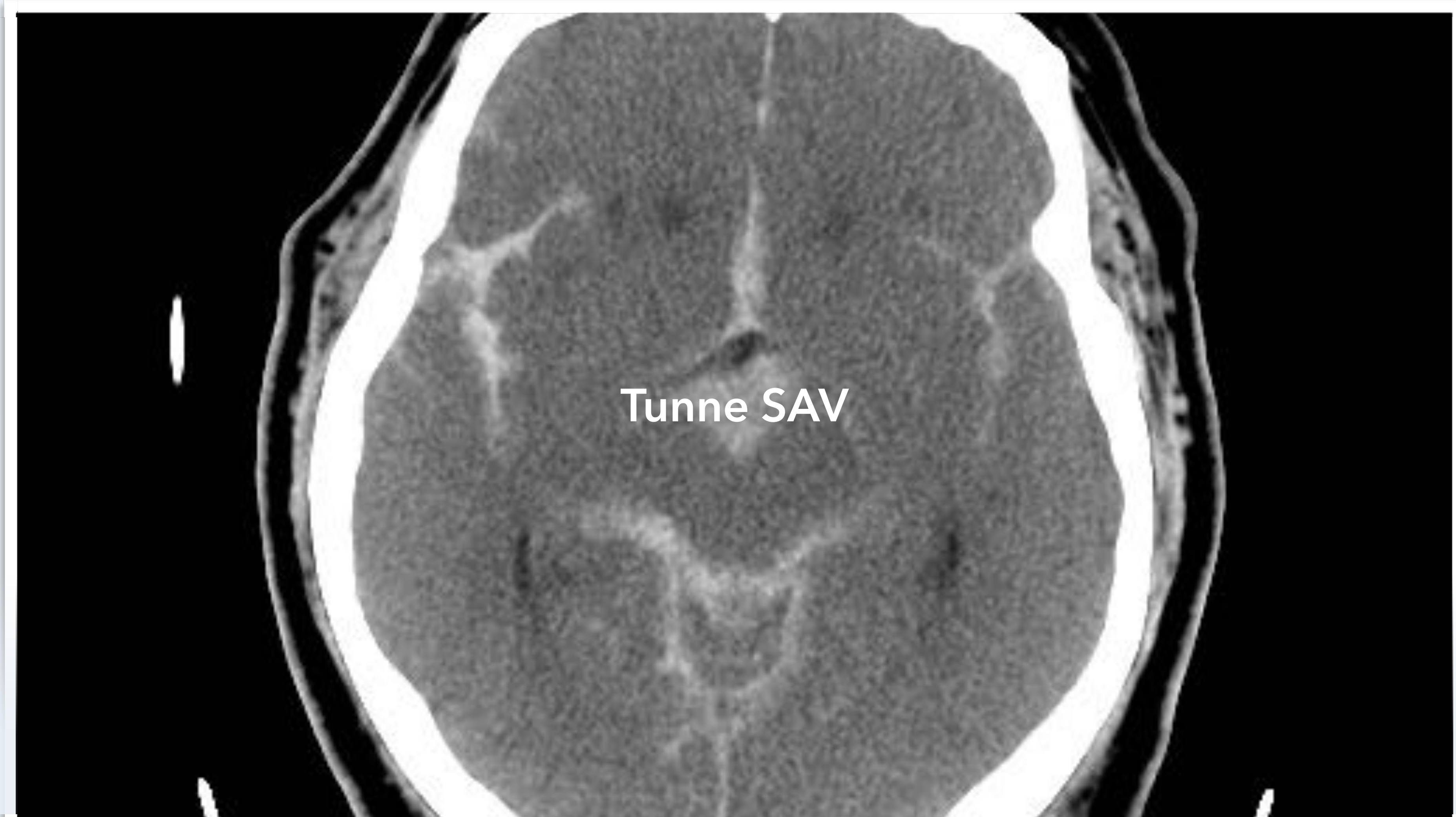


✓ Etsi sekundaarisia syitä
("SNOOP for")
systemaattisesti jokaisen
päänsärkypotilaan kohdalla

S ² NOOP ⁴	Vaaranmerkki	Oire tai statuslöydös
S	Yleisoireet ja löydökset (systematic symptoms and signs)	Kuumeilu, laihtuminen, vilunväristykset, yhäkokoilu
S²	Yleissairaus (systematic disease)	Syöpäsairaus, alentunut vastustuskyky (immuunipuutos), HIV-infektio (Human Immunodeficiency Virus)
N	Neurologiset oireet tai löydökset	Neurologinen yleisoire (kuten kouristuskohtaus, muutos käytöksessä tai persoonallisuudessa)
		Neurologinen paikallisoire (kuten toispuolihalvaus, mustuaispuoliero, kaksoiskuvat, näön tarkkuuden heikkeneminen, sykkivä tinnitus)
O	Äkillinen alku (onset sudden)	Päänsärky on maksimissa hetkessä (alle minuutissa)
O	Alku yli 50 vuotiaana (onset after age 50)	Vanhemmalla iällä alkava uusi päänsärky (jota ei ole aiemmin esiintynyt)
P1	Muutos päänsärlyn luonteessa (pattern change)	Uusi päänsärky, jota ei ole aiemmin esiintynyt, jatkuvasti vaikeutuva (p rogressiivinen) päänsärky
P2	Valsalva pahentaa	Valsalvan manööveri (p recipitated by Valsalva), yhdyntä, yskiminen pahentaa päänsärkyä
P3	Asentoriippuvaisuus	Päänsärky on asentoriippuvaista (p ostural aggravation)
P4	Raskauden ajan päänsärky	Päänsärky raskauden aikana (p regnancy)

Sekundaarisia päänsärkyjä, joihin on olemassa etiologian mukainen ennustetta parantava hoito	Johto-oire	Anamneesissa tärkeää	Statuslöydöksiä	Hoito
Koholla oleva aivopaine	Päänsärky, tajunnantason lasku, oksentelu	Asteittain vaikeutuva (progressiivinen) tai asentoriippuvainen päänsärky, aamupäänsärky ja -pahoinvointi	Tajunnantason lasku, staasipapilla, mustuaispuoliero, neurologiset paikallisoireet	Neurokirurginen hoito (+ muut aivopainetta alentavat toimenpiteet)
Subaraknoidaalivuoto (SAV)	Äkillinen kova päänsärky	Kova kipu on maksimissaan sekunneissa (alle minuutissa) ja kestää pitkään (tunnista päiviin)	Meningismi (niskan koukistusjäykkyys, oksentelu, valoarkuus)	Neurokirurginen hoito
Kovakalvon ulkoinen tai -sisäinen verenpurkauma (epi- tai subduraalihakematoma)	Pään traumasta alkava päänsärky, muutos tajunnantasossa tai neurologinen paikallisoire	Traumamekanismi ja -intensiteetti, tajuttomuus ja sen kesto	Trauman merkit päässä, tärykalvon alainen verenvuoto, likvorivuoto korvasta tai nenästä (jos myös kallonpohjan murtuma), neurologiset paikallislöydökset	Neurokirurginen hoito
Bakteerimeningiitti	Kuume ja päänsärky, yleiskunnon lasku, sekavuus	Infektio-oireet, aiempi antimikrobilääkitys, lisääntynyt infektiokerkyys	Meningismi (niskan koukistusjäykkyys, oksentelu, yleinen aistiarkuus), kuumeilu	Antimikrobilääkitys, kortikosteroidit
Iskeeminen aivoverenkiertohäiriö (aivoinfarkti, TIA = "Transient Ischemic Attack")	Äkillinen neurologinen paikallisoire, jota seuraa tai edeltää päänsärky	Aivoverenkiertohäiriön riskitekijöiden esiintyminen	Neurologinen paikallislöydös	Sekundaaripreventio, mahdollisen infarktin liuotushoito
Aivoparenkymivuoto (ICH = IntraCerebral Hematoma)	Samanaikaisesti alkava päänsärky, pahoinvointi ja neurologinen paikallisoire	Aivoverenkiertohäiriön riskitekijöiden esiintyminen, koholla oleva verenpaine, verenhennuslääkitys	Neurologinen paikallislöydös, muutos tajunnantasossa	Peruselintoiminnoista huolehtinen, hyytymishäiriön korjaaminen, joskus neurokirurgia
Kaulaverisuonen dissekoituma	Niska- tai kaulakivulla alkava toispuoleinen päänsärky, jota seuraa neurologinen paikallisoire	Niska- tai kaulatrauma, sykkivä tinnitus	Hornerin oireyhtymä, aristus niskassa tai kaulalla, myöhemmin neurologinen paikallislöydös	Antikoagulaatio tai trombosyytti-aggregaation estäjät, liuotushoitoharkinta, jos <4,5 tuntia oireen alusta
Ohimovaltimotulehdus (temporaalierteriitti)	Epäspesifi päänsärky, joka paikan särky, polymyalgia	Hiiptien alkava päänsärky, hartiakipu, yleinen sairauden tuntu	Aristavat, turvonneet (punoittavat) ohimovaltimot, puuttuva ohimovaltimon syke	Kortikosteroidi
Aivolaskimotukos (sinustromboosi)	Sitkeä päänsärky, kouristuskohtaus, muutos tajunnan tasossa, neurologinen paikallisoire	Raskaus, tukostaipumus (aiempi laskimotukos tai keuhkoembolia), pään alueen infektio	Staasipapilla, muutos tajunnantasossa, neurologinen paikallislöydös	Antikoagulaatio

Tyypillisiä neurologisia paikallisoireita ovat mm. puhehäiriö (dysfasia tai dysartria), näkökenttäpuutos (hemianopia, äkillinen näön hämärtyminen/sokeus), toispuolihalvaus (hemipareesi), kiertoahuimaus, kaksoiskuvat ja silmien liikehäiriö, kasvojen tuntohäiriö, nielun puuttuminen tai nielemisvaikeus, liikkeiden hapuilu (ataksia), tasapainohäiriö



Akuutti päänsärky - Yhteenveto

SAV pähkinäkuoressa (1)	Kliininen kuva	Huomio
Tyypillinen lukinkalvonalainen verenvuoto (SAV)	Äkillinen kova, sitkeä ja hotorestentti päänsärky	"Elämän kovin", maksimissaan "sekunteja" - myös vähemmän dramaattinen alku mahdollinen
Epidemiologiaa	SAV johtuu yleensä (n. 80%) kallonsisäisen valtimopullistuman (aneurysman) repeytymisestä	Muita syitä syitä ovat mm. verisuoniepämuodostumat (5%) ja kallovammat, toisinaan syy ei selviä (n.15%)
	Aneurysmavuodon saa Suomessa n. 700 potilasta vuodessa	Suomessa SAV on yleisempi kuin muualla maailmassa
	SAV on työikäisten sairaus	Keski-ikä on n. 55 vuotta
	Elämän aikana jopa 2 - 3%:lle väestöstä kehittyy aneurysma aivovaltimon heikkoon kohtaan - valtaosa aneurysmista on oireettomia	Vain n. 20-50% aneurysmista vuotaa jossain vaiheessa elämän aikana
Kliininen kuva ja diagnostiikka	Äkillinen kova päänsärkykohtaus on johto-oire 97% tapauksista	Pahoinvointi (n. 50%), oksentelu (n. 80%) ja meningismi (n. 35%) ovat yleisiä liitännäisoireita
	Päänsärky ja samanaikainen kollapsikohtaus sopivat hyvin SAV:sta johtuviksi	Neurologisia paikallisoireita (mm. toispuolihalvaus, puhehäiriö tai kaksoiskuvat) voi esiintyä
	Päivystyksessä äkillinen "elämän kovin päänsärky" johtuu SAV:sta joka kymmenennellä	Jos äkilliseen päänsärkyyn liittyy statuslöydöksi (kuten meningismi), SAV-riski on n. 25%
	Ns. varoitusvuoto edeltää varsinaista SAV:ta 30 - 50% potilaista	Varoitusvuoto = potilaalle outo äkillinen päänsärkykohtaus - jonka etiologia lienee aneurysmaseinämän repeämää
	Vuoto uusii 10 - 25%:lla potilaista - hoidolla on kiire	Uusintavuodon riski on suurimmillaan ensimmäisen 6 tunnin aikana

Akuutti päänsärky - Yhteenveto

SAV pähkinäkuoressa (2)	Kliininen kuva	Huomio
SAV:n jatkotutkimukset	Pään natiivi tietokonetomografia (TT)	Tärkein akuutin vaiheen tutkimus - herkkyys ensimmäisen 6 - 12 tunnin ajan lähes 100% - mutta 5 päivän jälkeen vain n. 60%
	TT-angiografia	Ensilinjan tutkimus osoittamaan aneurysman - löytää >3-5 mm aneurysmat hyvin
	Magneettiangiografia (MK-angiografia)	TT-angiografian vaihtoehto
	Selkäydinnesteen analysointi (likvori)	Kohonnut avauspaine ja punasolut ovat SAV:n tyyppilöydökset
	Ksantokromia (likvorin vaaleanpunainen tai keltainen väri) on merkki vuodosta	Ksantokromia ilmaantuu likvoriin reilussa 2 tunnissa ja on todettavissa ainakin 2 viikon ajan
	DSA-angiografia (katetriangiografia, DSA = Digital Subtraction Angiography)	Tarkin kuvantamismenetelmä, johon liittyy pieni iskeemisen aivohaverin riski (1 - 2%)
SAV:n hoito	Neurokirurginen hoito - joko mikrokirurginen tai suonensisäinen (endovaskulaarinen) toimenpide	Tehohoito mukaan lukien aivopaineen hoito, traneksaamihappo, nimodipiini

SAV pähkinäkuoressa (3)	Kliininen kuva	Huomio
SAV:n komplikaatiot	Vasospasmi (verisuonikouristus)	Spasmi johtaa aivoinfarktiin 20 - 30%:lla potilaista
		Riski alkaa kasvaa 3 päivän jälkeen ja on korkeimmillaan viikon kuluttua vuodosta
	Hydrokefalia (vesipäisyys)	n. 15% potilaista
	Kohonnut aivopaine	Muita mahdollisia komplikaatioita ovat kouristelu, hyponatremia, sydänlihaskaurio, sydämen rytmihäiriöt
SAV:n ennuste	SAV on tappava tauti, jonka ennustetta hoito parantaa	10 - 15% potilaista kuolee ennen sairaalaan pääsyä, 25% 24 tunnin ja 40% kuukauden sisällä
	Verenpaineaudin hoito ja tupakoinnin lopettaminen vähentävät vuotoriskiä	
Lopuksi	Äkillisen, kovan, sitkeän ja potilaalle oudon päänsärlyn takana voi olla SAV - etenkin jos aiemmin tehokas päänsärkylääke ei enää toimi	Nopea diagnoosi voi pelastaa potilaan hengen - pään TT on keskeisin jatkotutkimus

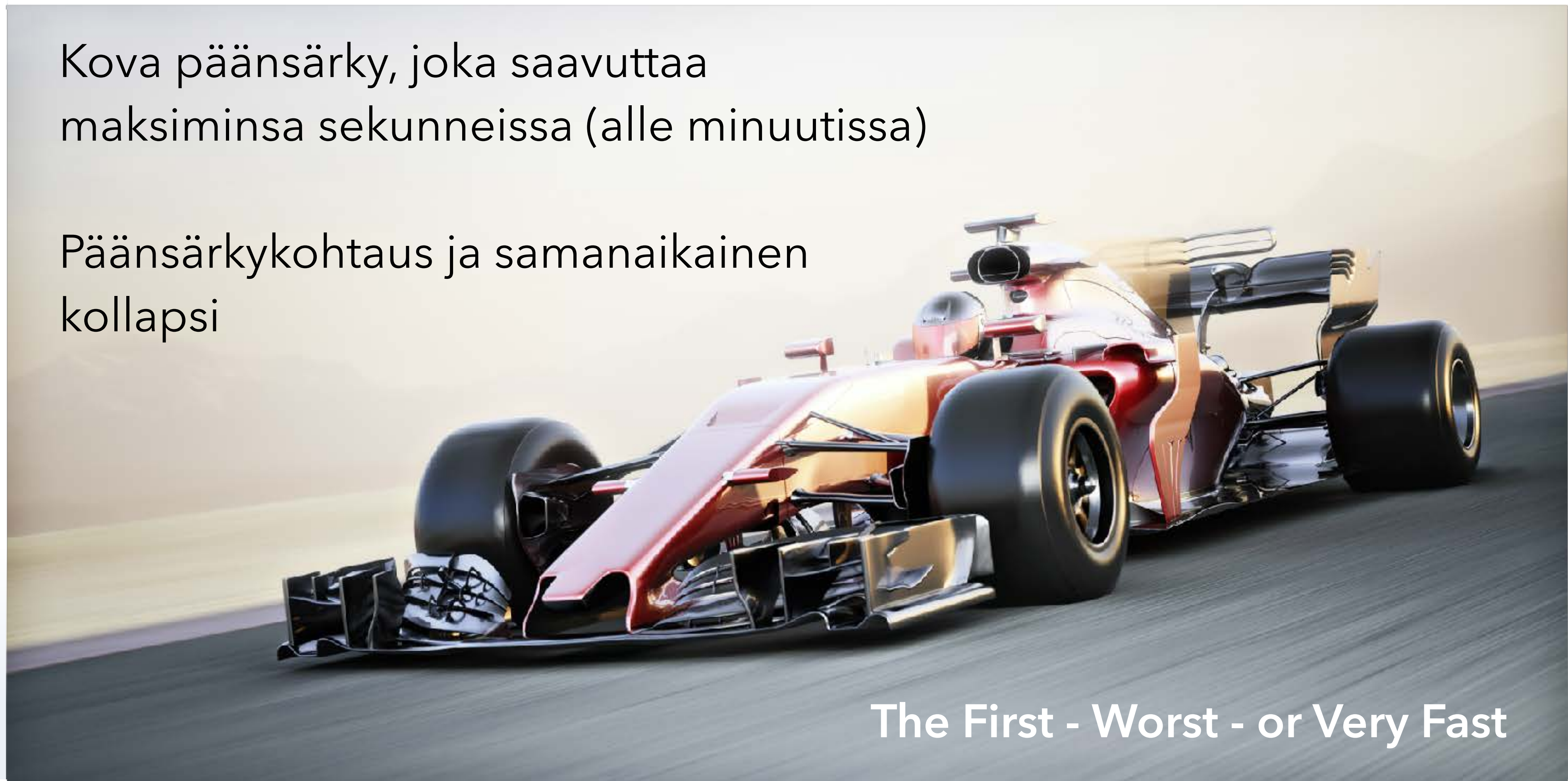Akuutti päänsärky – Yhteenveto

Akuutti päänsärky	Huomio
Yleisin päänsärlyn aiheuttaja lääkärin vastaanotolla on migreeni	Äkillisestäkin päänsärystä valtaosa johtuu hyvänlaatuisesta syystä
Päivystäjän tärkein tehtävä	Päivystäjän tehtävä on seuloa suuresta päänsärkypotilaiden joukosta ne, jotka tarvitsevat perusongelman mukaista hoitoa oireenmukaisen hoidon lisäksi
Perusperiaate	Esitietojen ja anamneesin avulla etsitään systemaattisesti ”vaaran merkkejä”, jotka antaisivat aiheen jatkotutkimuksiin
	Pään tietokonetomografia (TT) selvittää yleensä sekundaarisen päänsärlyn aiheuttajan
	Likvori on tärkein tutkimus epäiltäessä aivokalvontulehdusta (meningiittiä)
	Toisinaan tarvitaan myös TT-angiografiaa ja aivojen magneettitutkimusta (mukaan lukien magneettiangiografia)
Tutkimuksen ja hoidon marssijärjestys	Suljetaan pois hengenvaaralliset aiheuttajat, tunnistetaan harvinaiset sekundaariset päänsäryt, diagnostisoidaan yleiset primaarit päänsäryt
	Oireenmukainen lääkitys aloitetaan välittömästi samalla kuin diagnostiikka etenee

Tärkeimmät päänsärkykohtauksen vaaran merkit päivystyspoliklinikalla

Kova päänsärky, joka saavuttaa
maksiminsa sekunneissa (alle minuutissa)

Päänsärkykohtaus ja samanaikainen
kollapsi



The First - Worst - or Very Fast