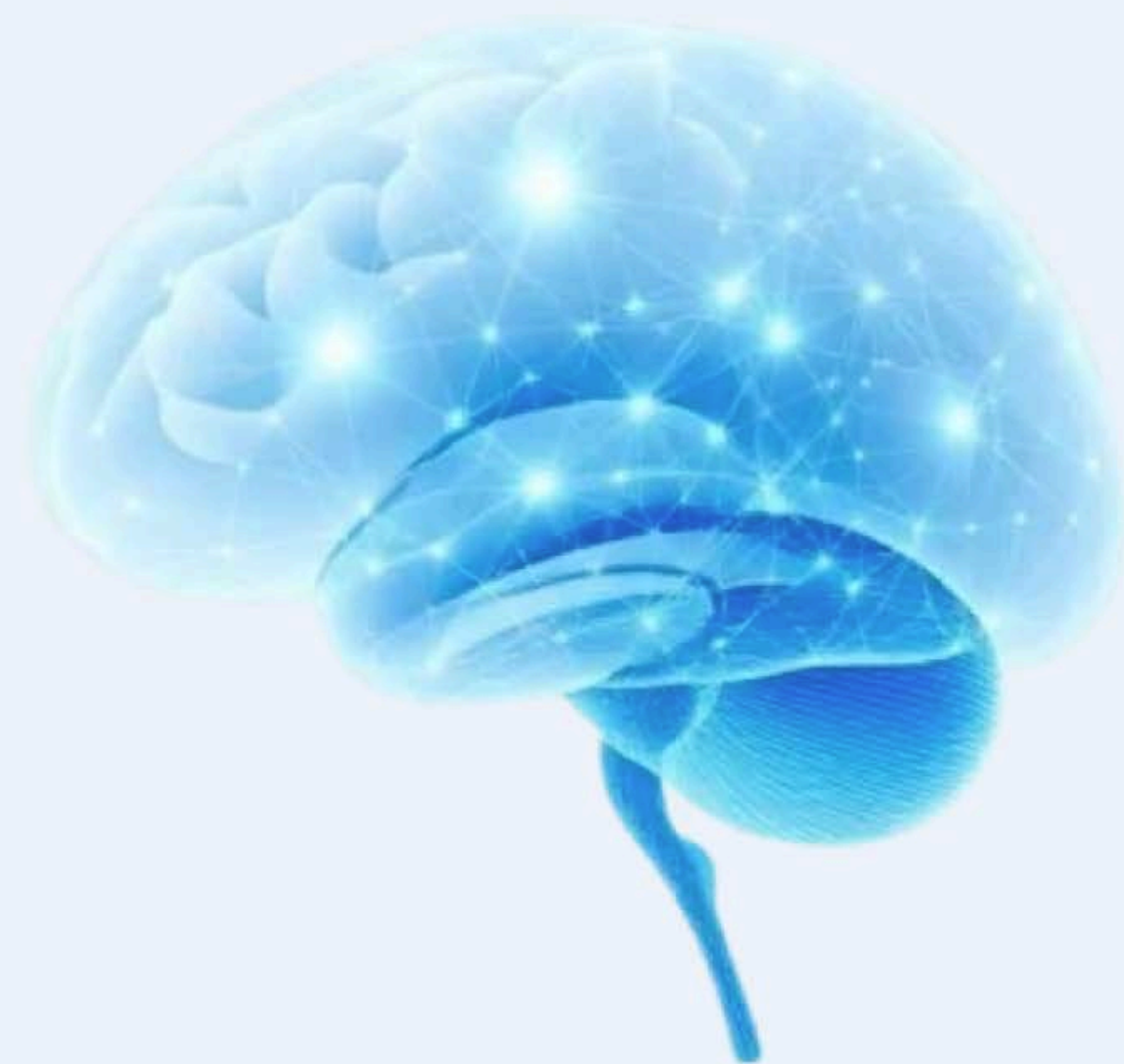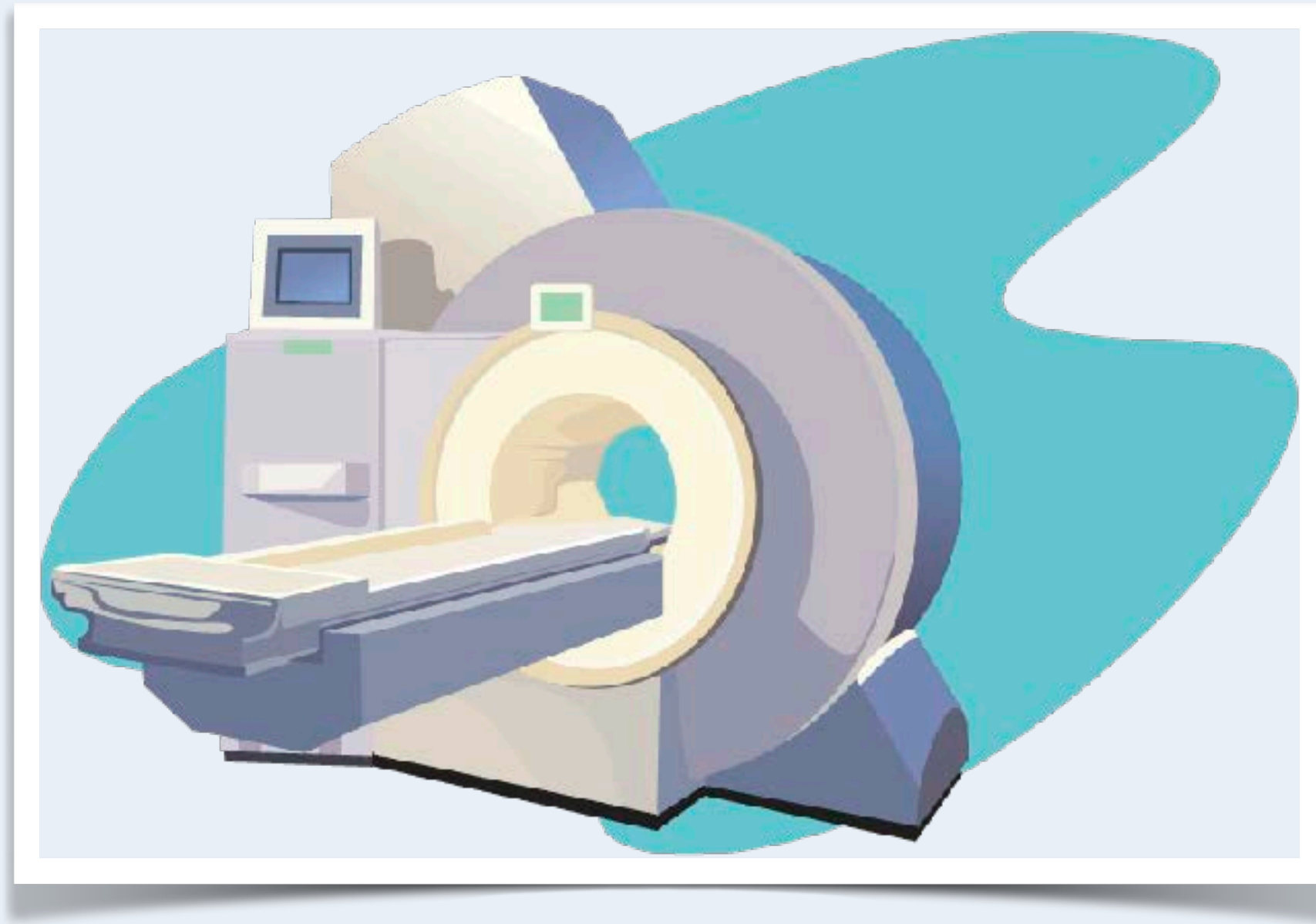


★ Suomen johtava neurologian oppimisalusta

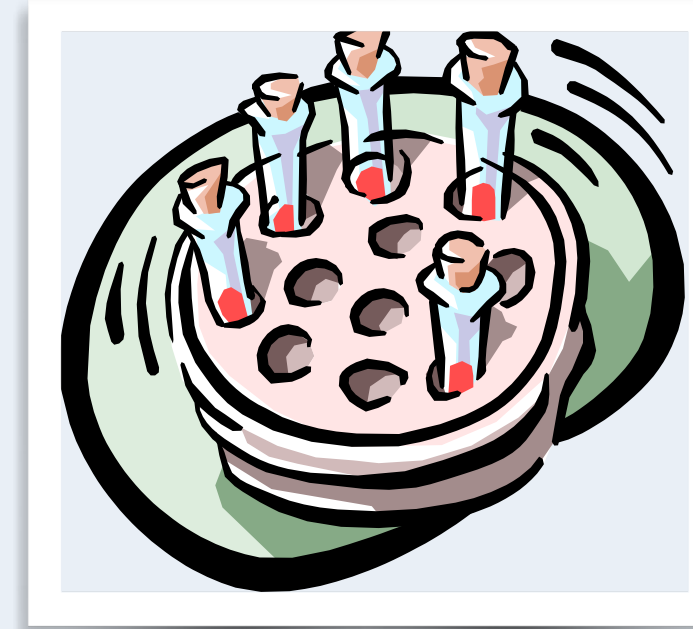Neurologian oppiminen modernisti ja käytännönläheisesti

Interaktiiviset kurssit, kliiniset simulaatiot ja Neuroquiz – kaikki mitä tarvitset neurologian hallintaan yhdessä paikassa.

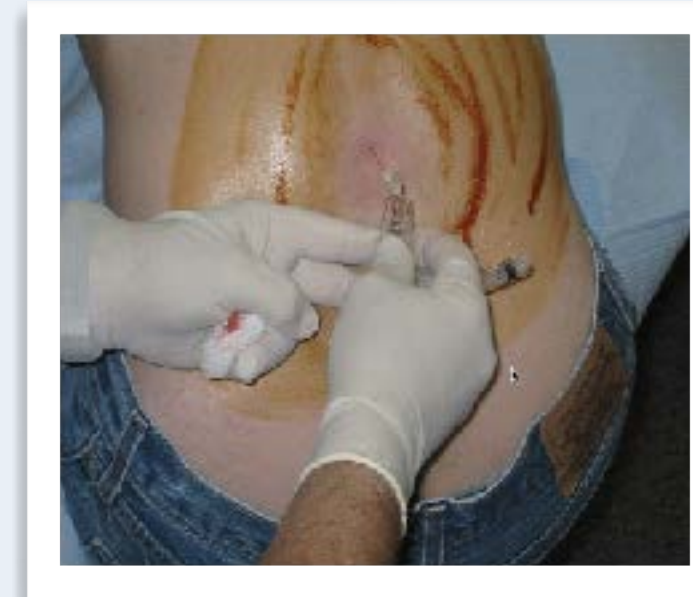



Neuroradiologia



Verikokeet

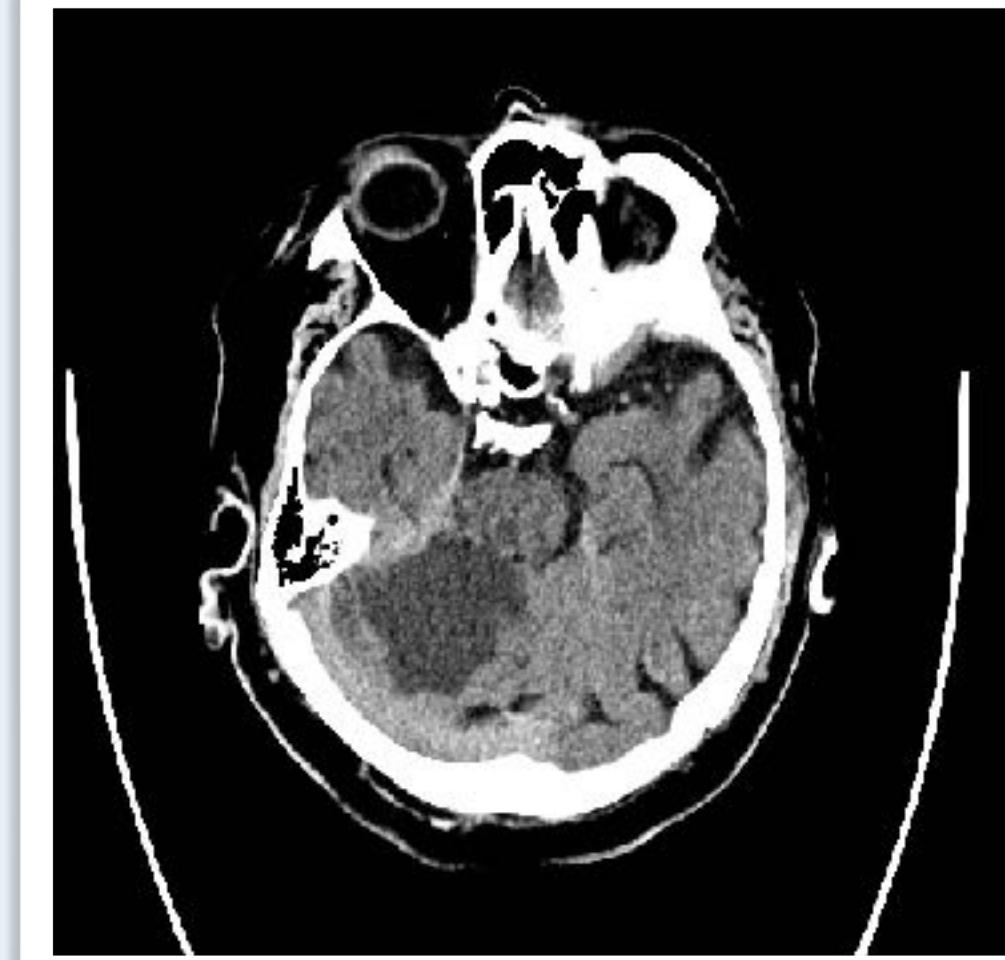


Likvori

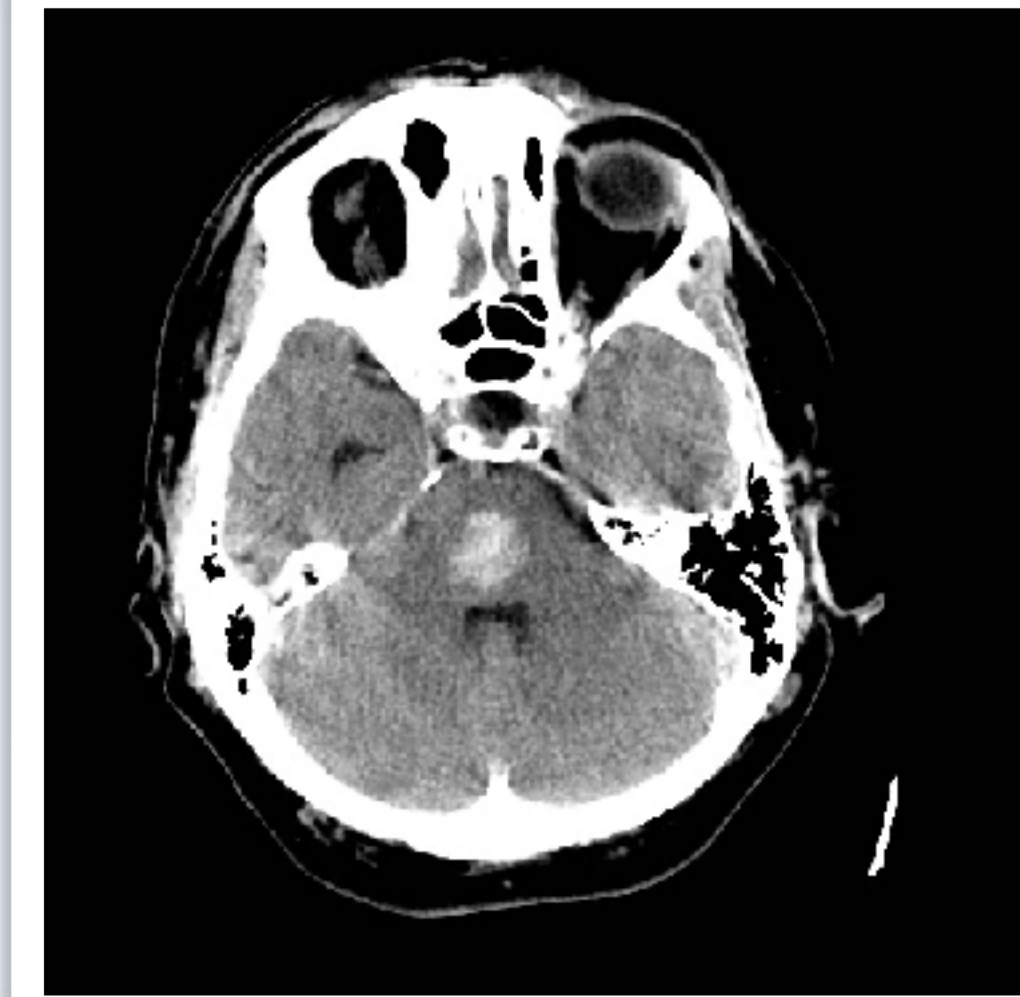

Neurofysiologia

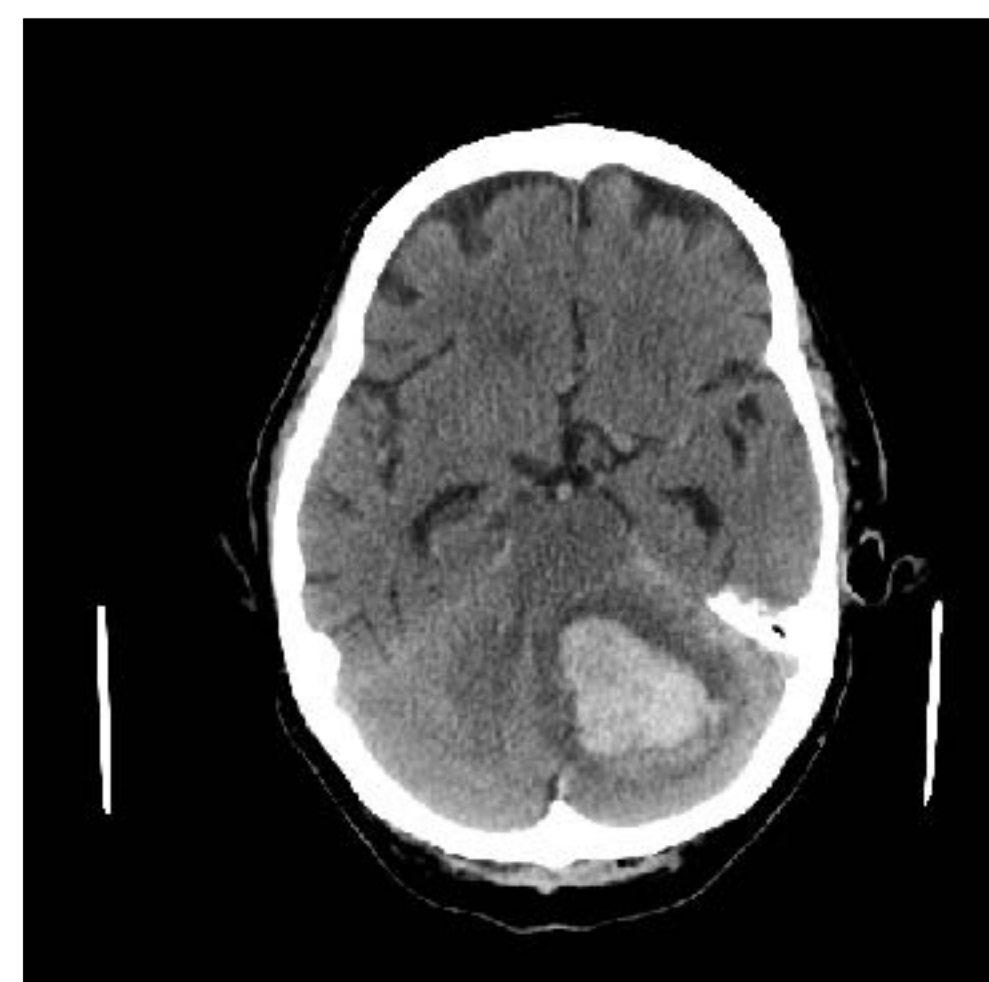
Pään tietokonetomografia



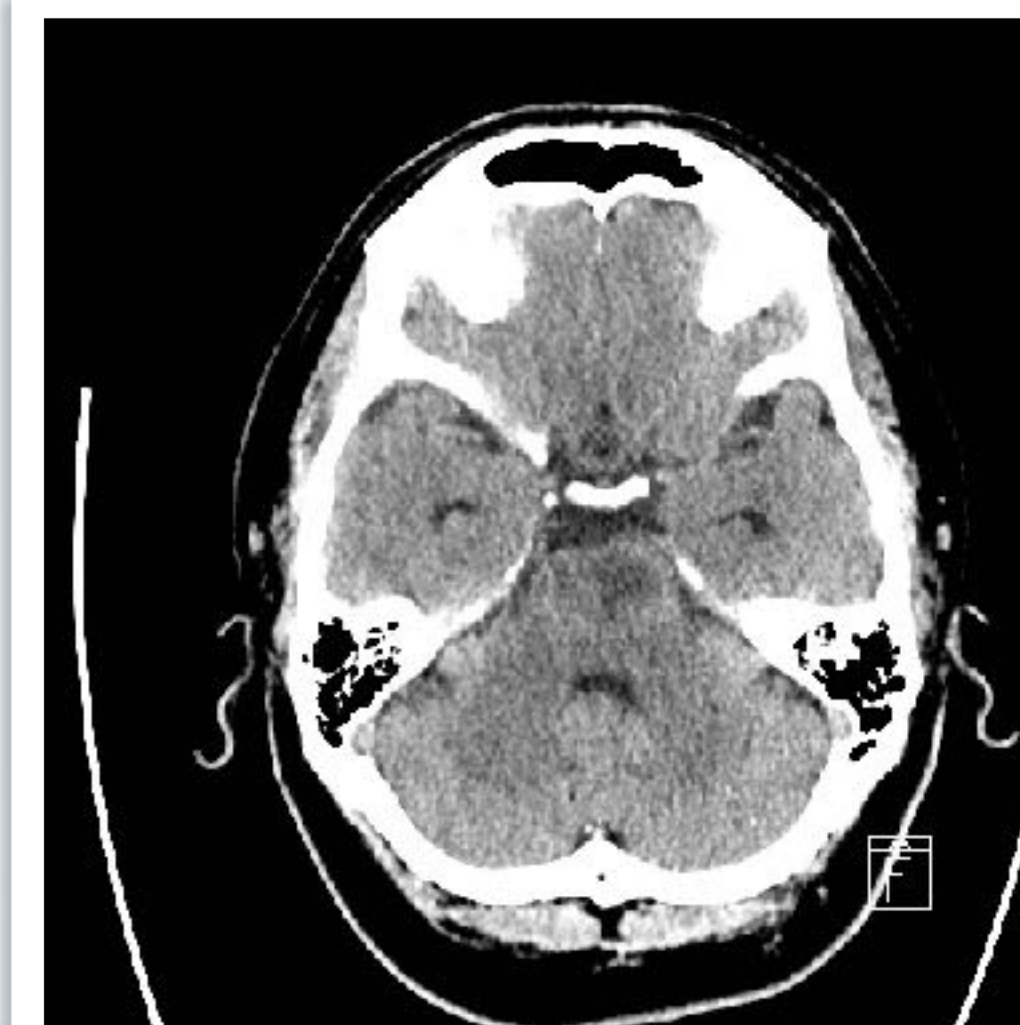
Laaja pikkuaivoinfarkti
oikealla



Pikkuaivovuoto
vasemmalla

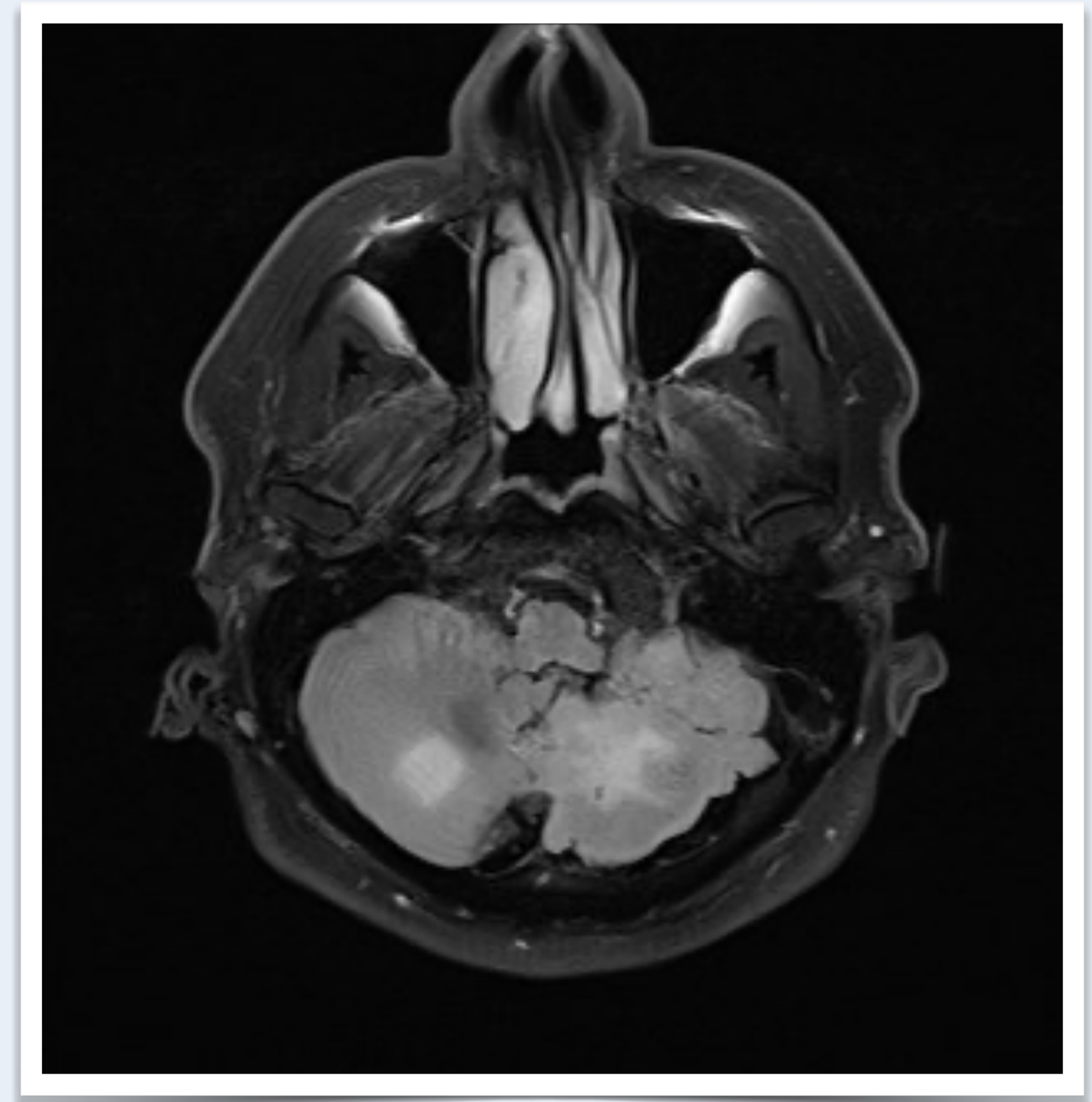
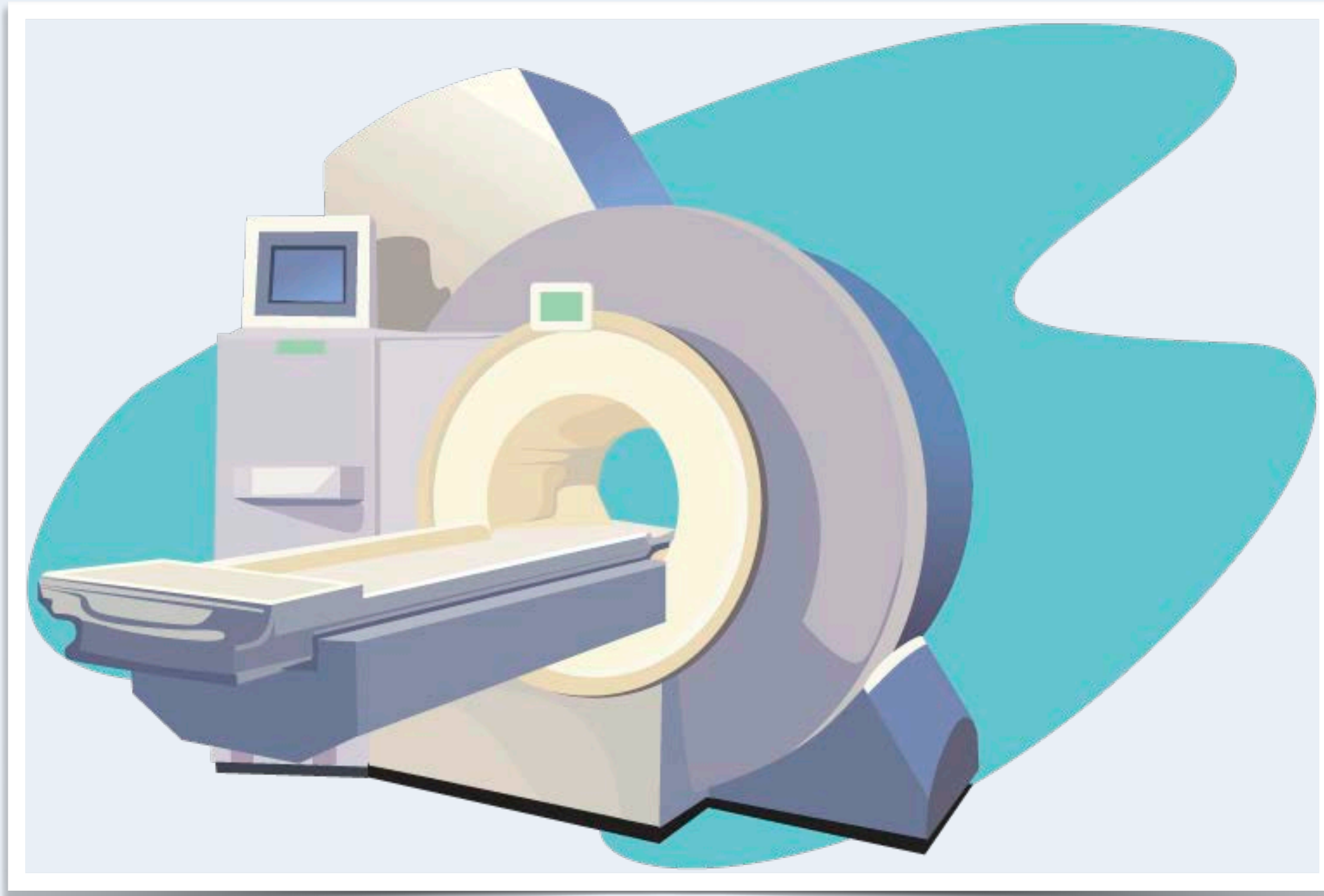


Aivosillan (pons)
verenvuoto



Aivosillan (pons) infarkt
vasemmalla

Pään magneettikuva - molemminpuoliset pikkuaivoinfarktit



Huimauspotilaan kaulasuonitutkimukset	Edut	Haasteet
Kaulasuonten kaikukuvaus (kaulavaltimodoppler)	Hyvä seulontatutkimus	Saatavuus päivystysaikana rajoitettu, erotuskyky huonompi kuin alla olevilla
Kaulasuonten tietokonekerroskuvaus (TT-angiografia)	Ensisijaistutkimus, nopea	Säderasitus
Kaulasuonten magneettikuvaus (MK-angiografia)	TT-angiografian vaihtoehto	Kuvaus kestää pitempään kuin TT-angiografia
Vähennys- eli DSA-angiografia	Tarkka	Invasiivinen - käytössä vain poikkeustapauksissa

DSA = Digital Subtraction Angiography