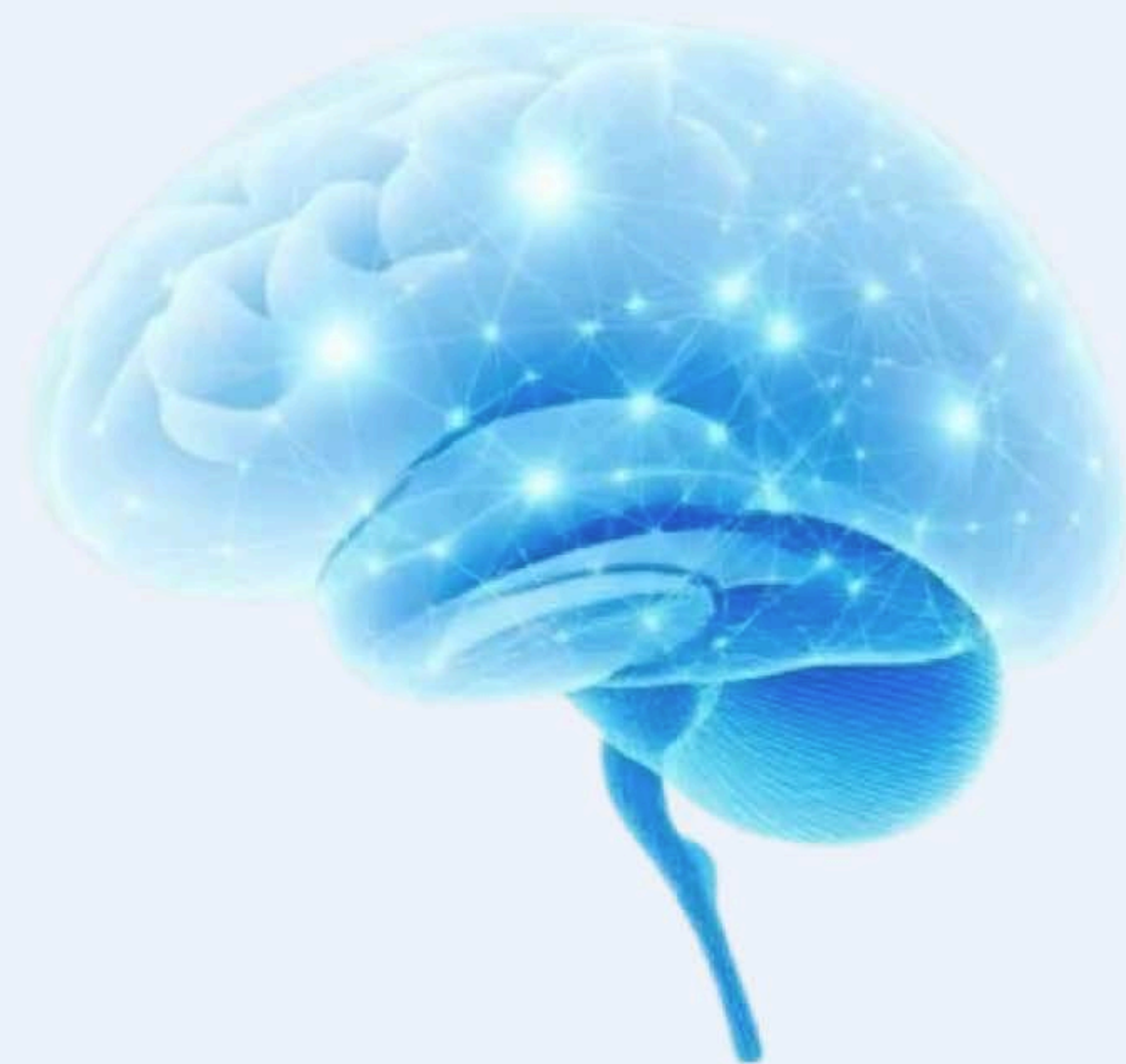

★ Suomen johtava neurologian oppimisalusta

Neurologian oppiminen modernisti ja käytännönläheisesti

Interaktiiviset kurssit, kliiniset simulaatiot ja Neuroquiz – kaikki mitä tarvitset neurologian hallintaan yhdessä paikassa.





Tärkeää tietoa huimausta tutkittaessa

Alkunopeus - sekunneissa, minuuteissa, tunneissa, vähitellen?

Kohtauksittaista vai jatkuvaa?

Huimauksen laatu - mikä kuvaa huimausta parhaiten - kiertohuimaus, pyörtyminen tai kollapsi, tasapainohäiriö, muu kuvaus?

Provosoivat tekijät - pään tietty asento, ylösnousu, fyysinen rasitus

Lievittävät tekijät - liikkumattomuus, lepo, loma, muu tekijä?

Liitännäisoireet - tajunnanmenetykset, kaksoiskuvat, kasvojen tuntohäiriö, kasvolihasten velttous, toispuoleinen kömpelyys - lihasheikkous - tuntohäiriö, muu neurologinen oire, kuume, niskajäykkyys, muu oire?



Huimaus - Tutkiminen

Huimausta provosoivat tekijät ja liitännäisoireet voivat paljastaa sen perussyyn



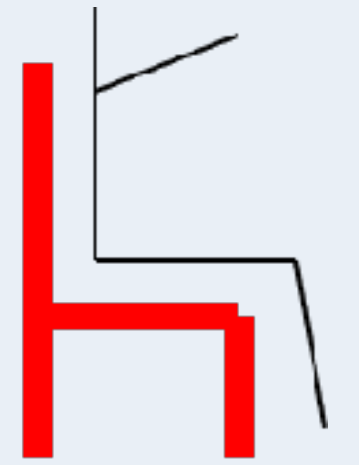
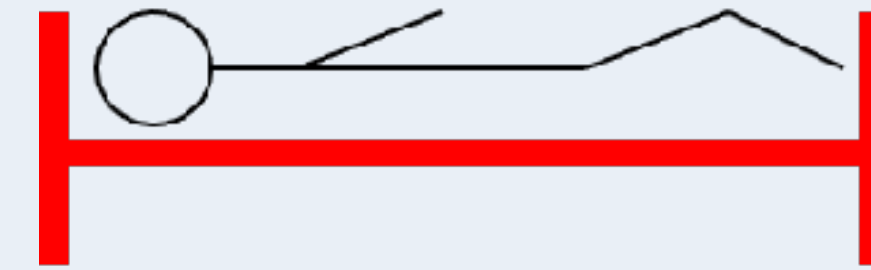
Dix-Hallpike

BPPV



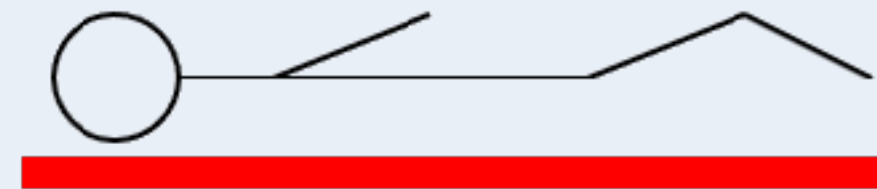
Viivakävely

Pikkuaivovaurio



Makuulta tai istualtaan ylösnousu

Ortostatismi

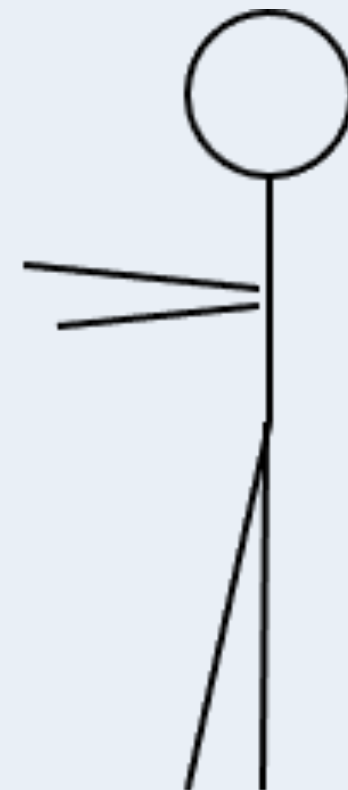

Kyljen kääntäminen
Ylähyllille kurkottaminen



Kävely, kääntymiset,
Rombergin testi

Neurologinen perussyy

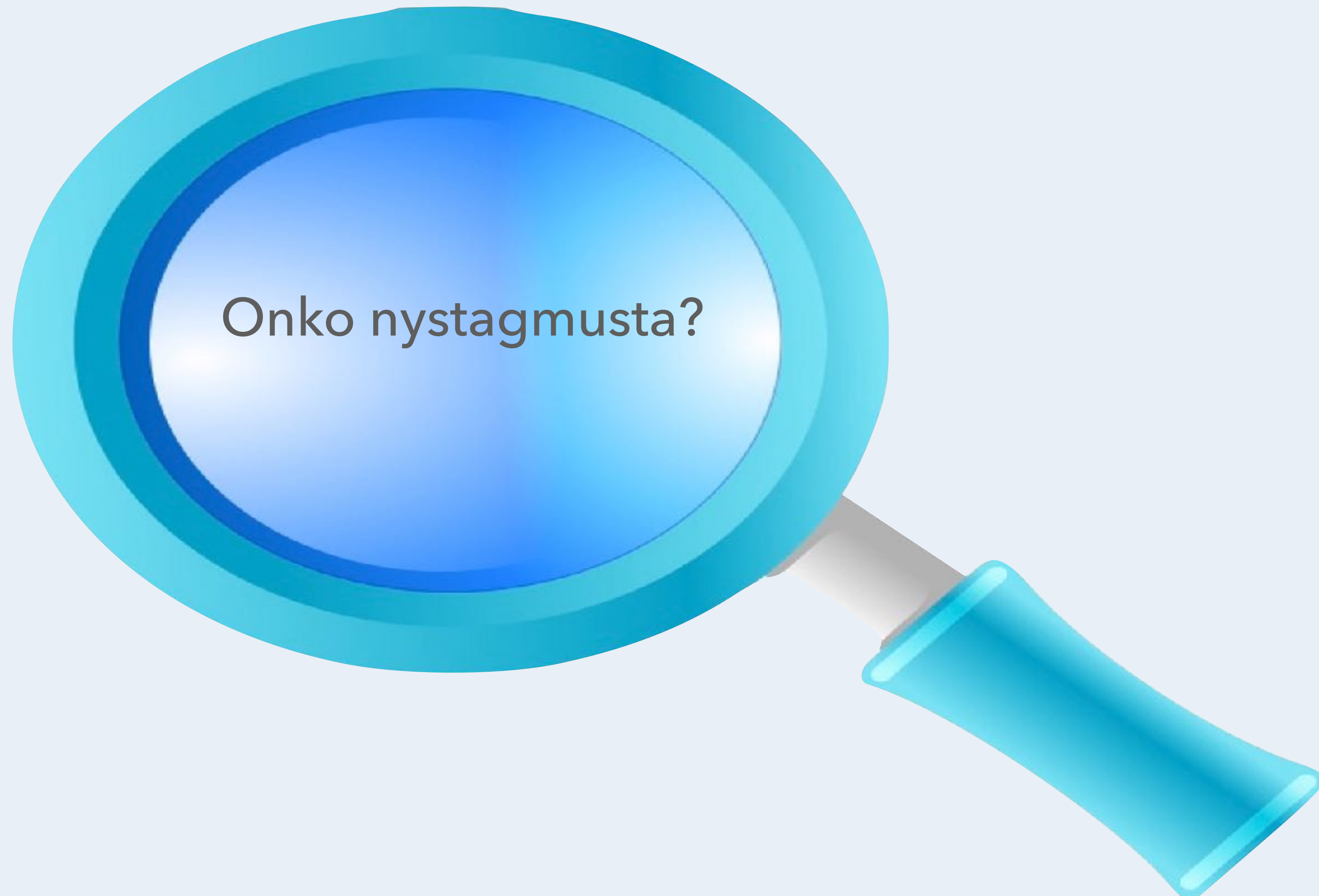

BPPV

BPPV = Benign Paroxysmal Positional Vertigo =
hyvänlaatuinen asentohuimaus

Toimintahäiriön sijainti	Provokaatiotesti	Muu keskeinen status
Sisäkorva	Dix-Hallpiken testi Head Thrust testi	Tärykalvojen inspektio (otoskopia) Kuulo, Rinne, Weber Nystagmus (Joskus: Valsalvan koe (fisteliprovokaatio))
VIII aivohermo		Puheen (äänteiden) erottelukyky
Aivorunko	Kävely - normaali, varpailla, kantapäillä, käännökset, tuolilta istumasta ylösnousu	Silmien liikkeet (AH III, IV, VI), kasvo- ja korneatunto (V), mimiikka (VII), puhe (X, XII)
Pikkuaivot	Viivakävely, käännökset	Istumatasapaino, SNP, KPK, diadokokineesi
Tyvitumakkeet	Ulkoisen horjutuksen testi	Myötäliikkeet kävellessä, käännökset, liikehäiriöt (mm. vapina), lihasjännitys
Niska (lihakset, ligamentit, välilevyt, hermojuuret)	Rombergin testi (saattaa korostaa niskalihasten jännityksestä johtuvaa huimausta)	Niskalihasten palpaatio, niskan liikkuvuus, ryhti
Selkäydin	Rombergin testi	Kävely, viivakävely, pyramidiradan toiminta (lihasvoimat, refleksit, lihasjännitys, Babinskin heijaste), tunto (kosketus, terävä, värinä, asento)
Perifeerinen hermosto	Rombergin testi	Refleksit, distaalinen tunto (kosketus, terävä, värinä, asento)
Sydän ja verenkiertojärjestelmä	Ortostaattinen koe	Sydämen ja keuhkojen auskultaatio, perifeeriset pulssit, alaraajaturvotuksen huomointi - jatkotutkimukset tarvittaessa: kallistuskoe (Tilt Table Test), kliininen rasituskoe, sydämen ultraäänitutkimus
Psyyke	Hyperventilaatiokoe	Yleisvaikutelma, ilme, käytös (ahdistunut, masentunut) Neurologinen, kardiovaskulaarinen, muskuloskeletaalinen status (normaalin puitteissa)

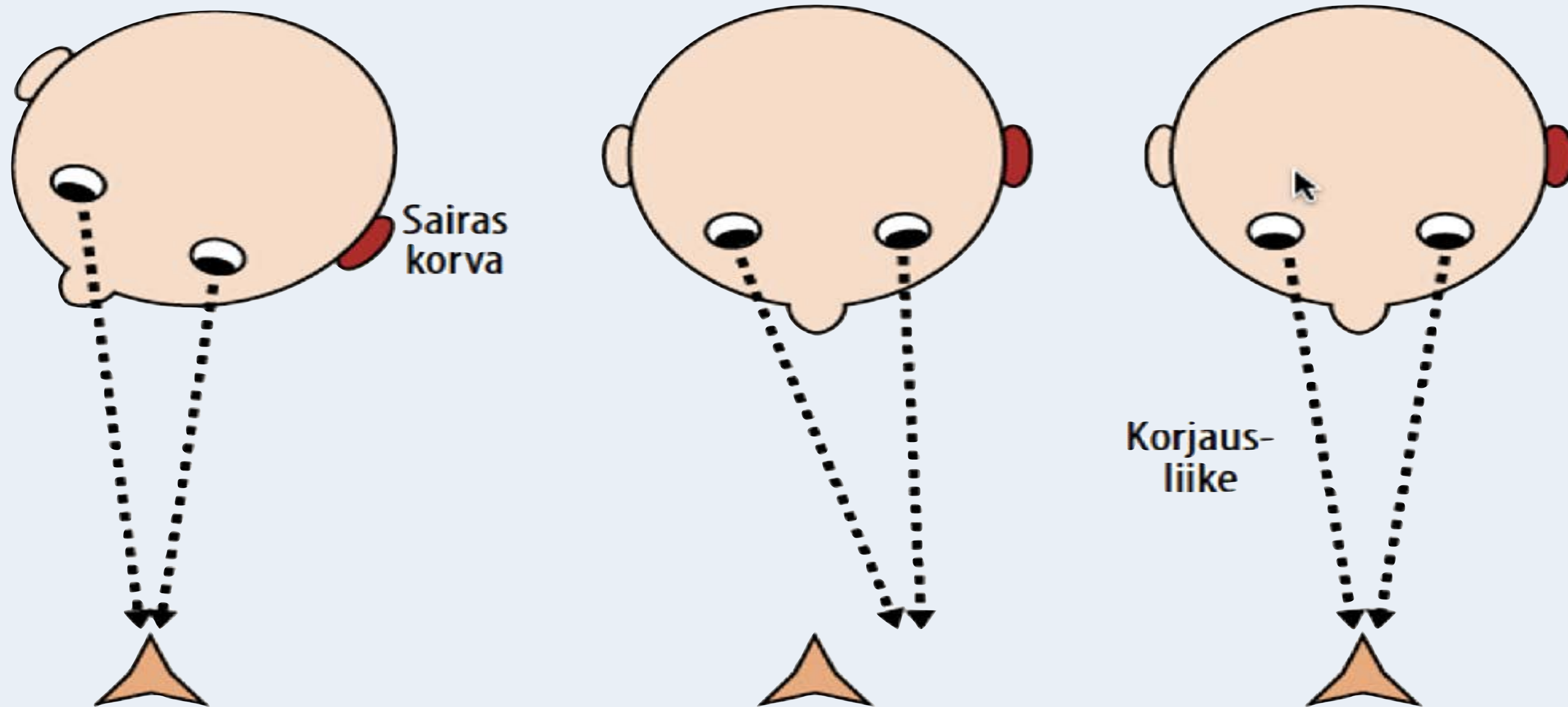
Dix-Hallpiken testi = hyvänlaatuisen asentohuimauksen provokaatiotesti, Head Thrust testi = sisäkorvafunktion testi, ulkoisen horjutuksen testi = potilas seisoo n. 10 cm haara-asennossa, tutkija horjuttaa tasapainoa vetämällä nopeasti ja lyhyesti hartioista taaksepäin - seurataan pysykö potilas pystyssä ja vakaana ja tarvitaanko tähän tukiaskelia




Nystagmus - silmävärve	Nystagmuksen kliininen piirre
Perifeerinen (korvaperäinen)	Aina samaan suuntaan (Alexanders law - Aleksanterin laki)
	Kestää rajallisen aikaa - kompensatio toimii - alkuun (päiviä) hyvin intensiivistä
	Katseen kohdistaminen (fiksaatio) inhiboi
	Voi olla samaan aikaan vertikaalista ja rotatoorista
Sentraalinen	Voi vaihtaa suuntaa
	Katseen kohdistaminen (fiksaatio) ei vaikuta nystagmuksen intensiteettiin
	Puhtaasti (ainoastaan) vertikaalinen ja torsionaalinen nystagmus ovat aina sentraalista alkuperää
	Pitkäkestoista - kompensatio ei toimi
Pikkuaivoperäinen	Osa sentraalista nystagmusta
	Silmänliikkeiden säätely ei onnistu
	Liikkuvan esineen seuraaminen (smooth pursuit) ja katseen nopea kohdistaminen (sakadit) vaikeaa
	Liike provosoi nystagmuksen
	Silmien liikkeen aloittaminen ja pysäyttäminen vaikeaa (rebound)

Huimaus - Tutkiminen

Pään impulssitesti eli pään tyrkkäystesti ("Head Thrust Test")



Korjausliike viittaa samanpuolen sisäkorvavikaan



Pyörtyminen =
vasovagaalinen
kollapsi

Vasovagaalinen pyörtyminen = vasovagaalinen synkopee, heijasteperäinen synkopee, autonomisen, etenkin parasympaattisen hermoston stimuloitumisesta aiheutunut pyörtyminen, jolle ovat ominaisia mm. verisuonten laajeneminen, sykkeen hidastuminen ja verenpaineen lasku.

Pyörtäminen = vasovagaalinen kollapsi

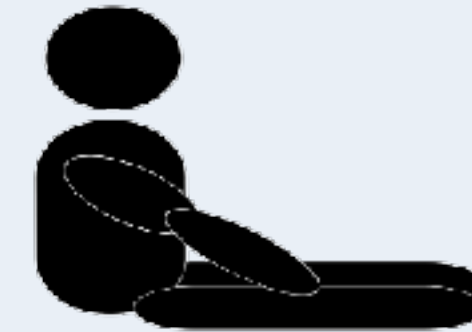

Lyhyt tajuttomuus \approx 30 sek

Ei kouristelua,
lyhyitä nykäyksiä voi esiintyä

Virtsainkontinenssi mahdollista

Provosoivat tekijät
(mm. pitkään seisominen
verikokeen otto)



Nopea toipuminen <1 minuutti

Esioireet (prekollapsi)
30 sek - 5 min

Alku hidas, seisoma-asennossa



Sydänperäinen kollapsi

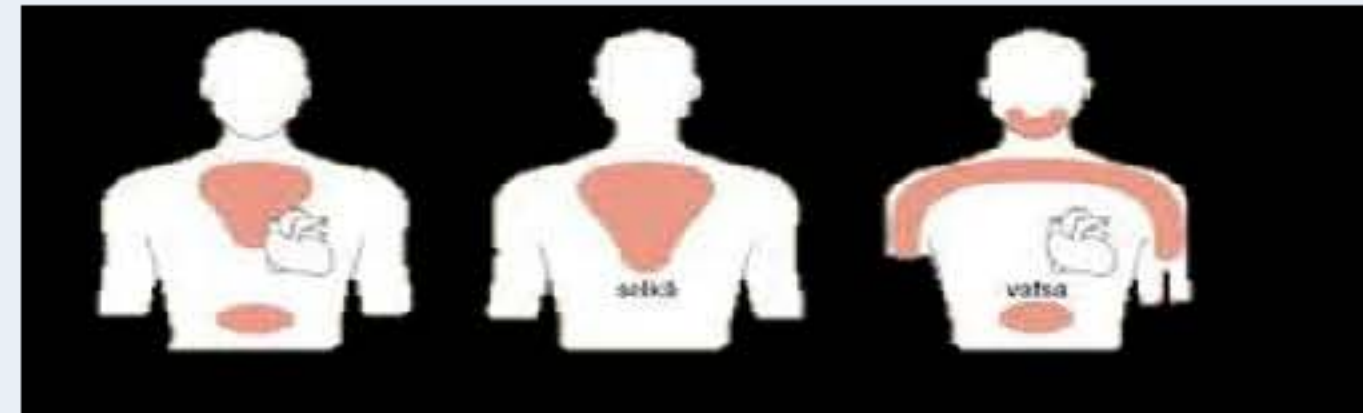


Sydänoireet

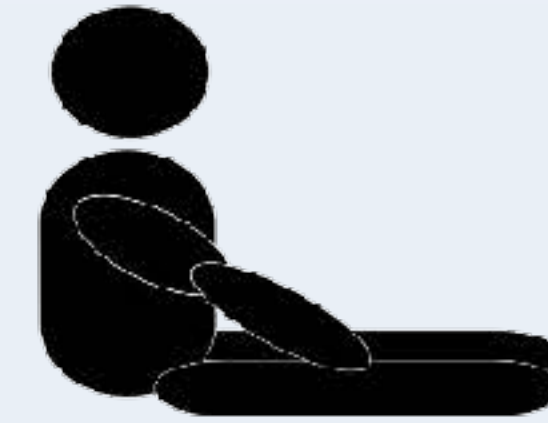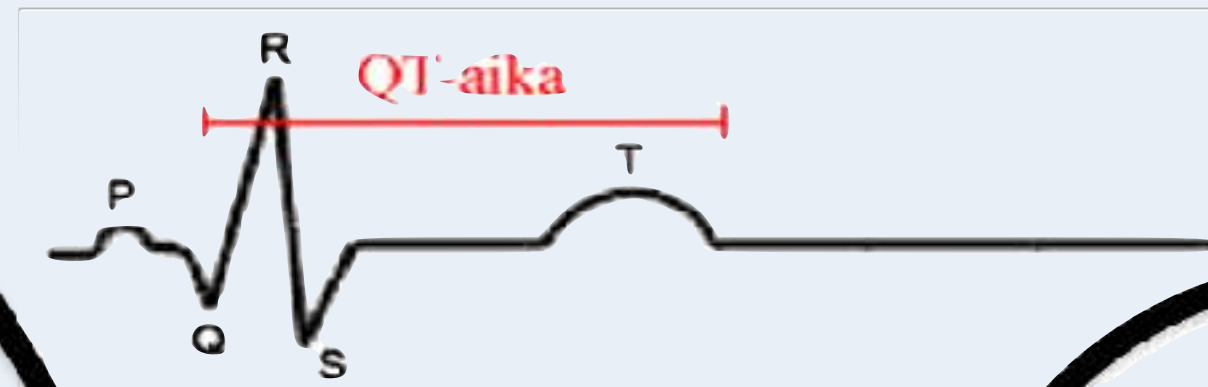
Alkaa fyysisessä rasituksessa

Edeltävät sydänoireet
mm. rintakipu, rytmihäiriö

Potilaalla on tiedossa
sydänsairaus tai sen riskitekijöitä



Rintakipu, rytmihäiriö EKG:ssa pitkä QT-aika



Kohtauksen jälkeen
rintatuntemuksia

Toipuminen nopeaa tai
hidasta riippuen iskemian
kestosta



Normaalisti makuulta seisomaan noustessa:

RRsyst laskee 5 - 10 mmHg, RRdiast nousee 5 - 10 mmHg,
pulssi nousee 10 - 25 lyöntiä / minuutti

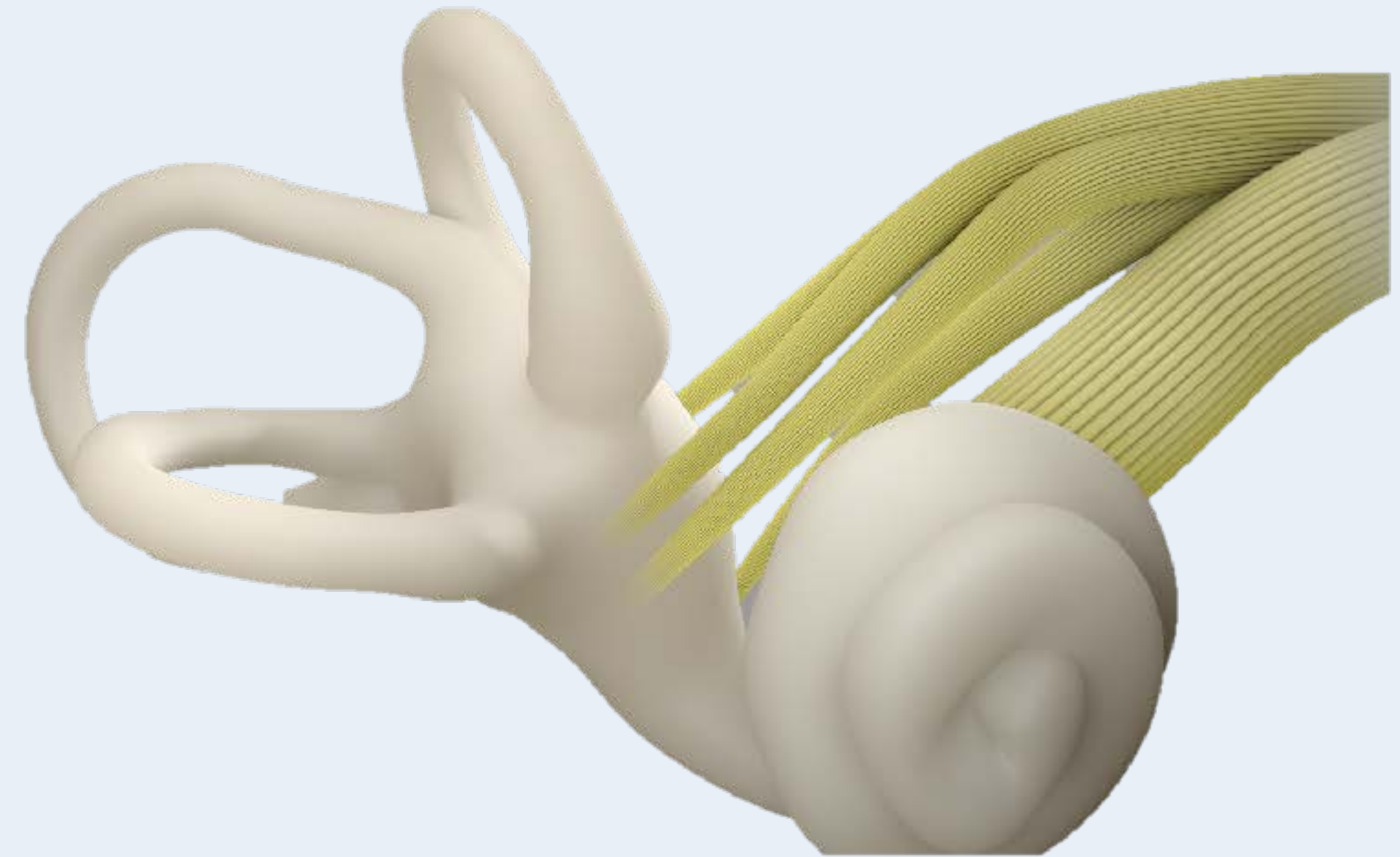
Ortostaattisessa hypotensiossa:

RRsyst laskee >20 mmHg, RRdiast laskee >10 mmHg ja
esiintyy ortostatismiin sopivia oireita: huimaus, pyörtyminen,
heikotus, näön hämärtyminen (presynkopee-tuntemukset)

Myös istumasta ylösnousu voi aiheuttaa oireet



Hyvänlaatuinen asentohuimaus = Benign Paroxysmal Positional Vertigo (BPPV)



Huimaus - Tutkiminen

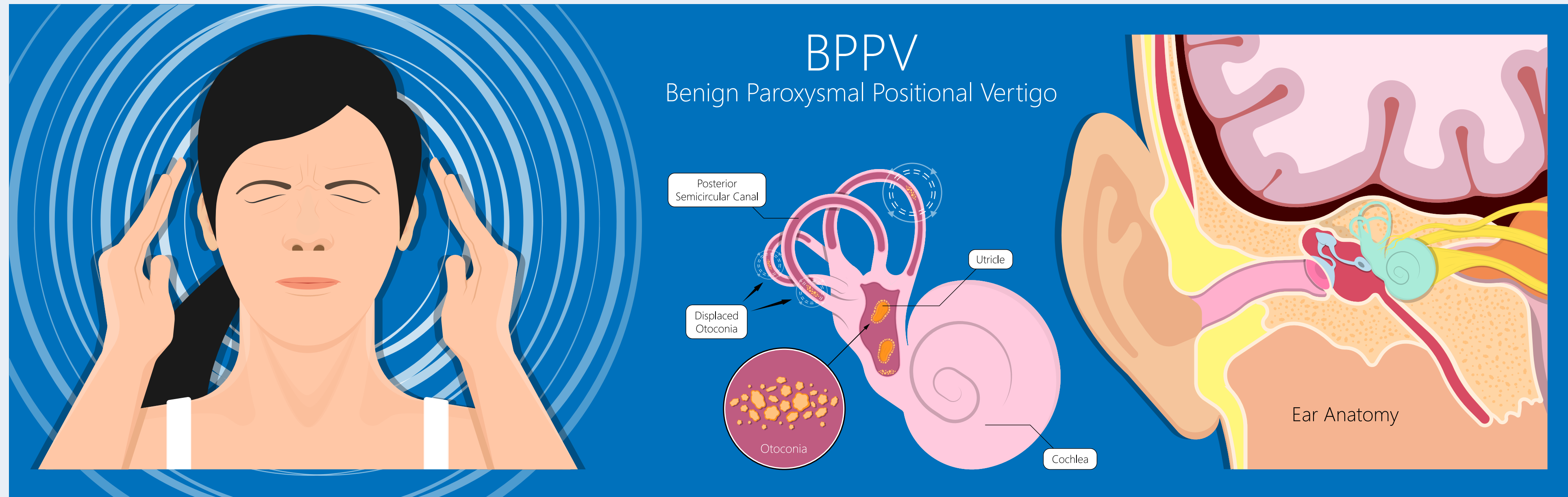
Hyvänlaatuinen asentohuimaus = Benign Paroxysmal Positional Vertigo (BPPV)



Hyvänlaatuisella asentohuimauksella tarkoitetaan sisäkorvaperäistä huimausta, joka johtuu toimintahäiriöstä sisäkorvan kaarikäytävissä

Kehon asentoa ja tasapainoa aistiviin nesteeseen täyttämiin kaarikäytäviin kertyvä sakka saa aikaan virheaistimuksen, joka tuntuu kiertohuimauksena 2 - 20 sekuntia asennon muutoksen jälkeen

Yleislääketieteen erikoislääkäri
Osmo Saarelma
Hyvänlaatuinen asentohuimaus.



Hyvänlaatuinen asentohuimaus: BPPV - diagnoosi varmistetaan **Dix-Hallpiken** kokeella, jossa potilas istuu pää käännettynä 45° kulmaan tutkittavan korvan puolelle, minkä jälkeen hän kääntyy - pää edelleen käännettynä - selinmakuulle niin, että pää riippuu yliojennuksessa (hyperekstensio) vaakatason alapuolella. Koe toistetaan vastakkaisen puolen suhteen.

Positiivinen löydös on muutaman sekunnin jälkeen ilmaantuva **huimaus ja silmävärve** (nystagmus), joka lyö yläkautta kierähtäen ("horisontaalis-rotatorinen") sairaan korvan puolelle. Huimaus ja silmävärve kestävät muutamista sekunneista kymmeneen sekunteihin.

Oireet johtuvat **väärään paikkaan liukuneista tasapainokivistä** (otokoniat)

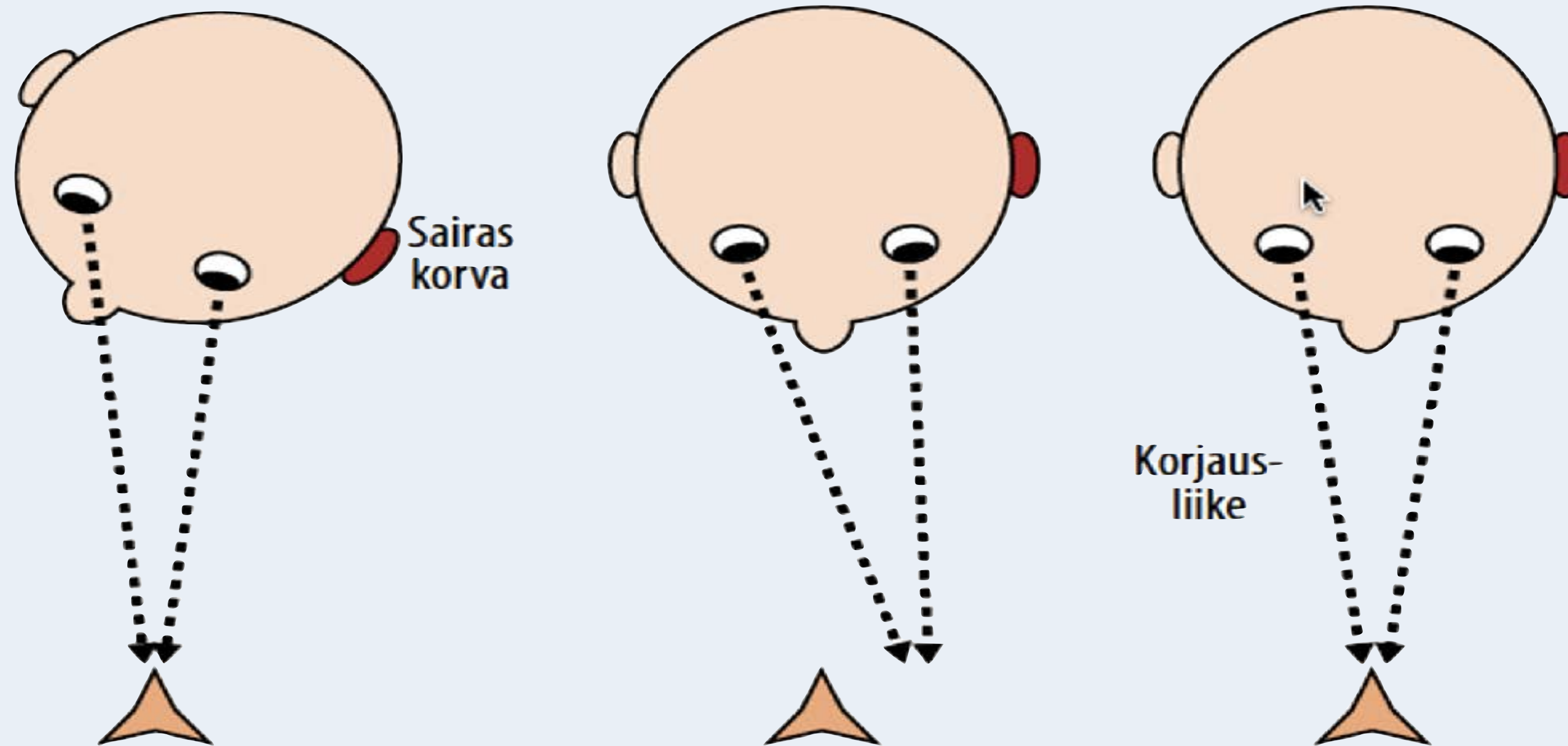
Epleyn liikesarjan (manööverin) tarkoituksena on parantaa asentohuimaus poistamalla sakka kaarikäytävästä.



Huimauspotilas päivystyspoliklinikalla 4 x T	Kysymyksenasettelu	Huomio
Triage (kiireellisyysarvio)	Liittykö huimaukseen vaaran merkkejä	Vaaran merkit: 1) poikkeava kehonlämpö (kuume tai alilämpö), sydämen rytmi, verenpaine tai hengitys 2) sekavuus 3) äkillinen, kova tai pitkittynyt pään tai niskan alueen kipu 4) neurologiset liitännäisoireet, 5) sydänoireet (rintakipu, hengenahdistus, kollapsi)
Timing (oireen kesto)	Onko huimauksen kesto sekunteja, minuutteja, päiviä vai viikkoja	Keskeinen erotusdiagnostiikka: 1. Huimaus kestää sekunneista tunteihin: hyvänlaatuinen BPPV, ortostatismi, pyörtyminen, Menieren tauti, paniikkikohtaus, migreeni, vai "paha" TIA, sydänkatastrofi, feokromosytooma vai myrkytys? 2. Huimaus kestää päivistä viikkoihin: vestibulaarineuroniitti, sisäkorvatulehdus, lääkkeen sivuvaikutus, korvan herpes-infektio, vai aivoinfarkti, bakteerin aiheuttava sisäkorvan-kartiolisäkkeen ilmalokeroiden tulehdus, Wernicken oireyhtymä, muu aivorunko-oireyhtymä?
Triggers (laukaisevat tekijät)	Mikä provosoi huimauksen	Asennonmuutos: hyvänlaatuinen asentohuimaus Makuulta tai istumasta ylösnousu: ortostatismi Fyysinen rasitus tai ei triggeriä: sydänperäinen, aivohaveri tai muu pahanlaatuinen syy
Telltale Signs (perussyyn paljastajat)	Sopivatko silmien liiketestit aivohaveriin	Aivoverenkiertohäiriöön sopii: 1) normaali pään impulssitesti 2) silmien poikkeava linjaus ("skew-deviation") 3) suuntaa vaihtava silmävärve (nystagmus)

TIA = Transient Ischemic Attacks, Wernicken tauti = tiamiinin puutteesta aiheutunut aivorungon, pikkuaivojen ja isoaivojen ohimolohkojen harmaan aineen tuhoutuminen (oireita ovat mm. silmien liikehäiriöt, muistihäiriöt, ataksia ja sekavuus), skew-deviation = silmien karsastus pystytasossa - toinen silmä on korkeammalla kuin toinen (vertikaalinen karsastus), pään impulssitesti seuraavassa slidessa

Pään impulssitesti eli pään tyrkkäystesti ("Head Thrust Test")

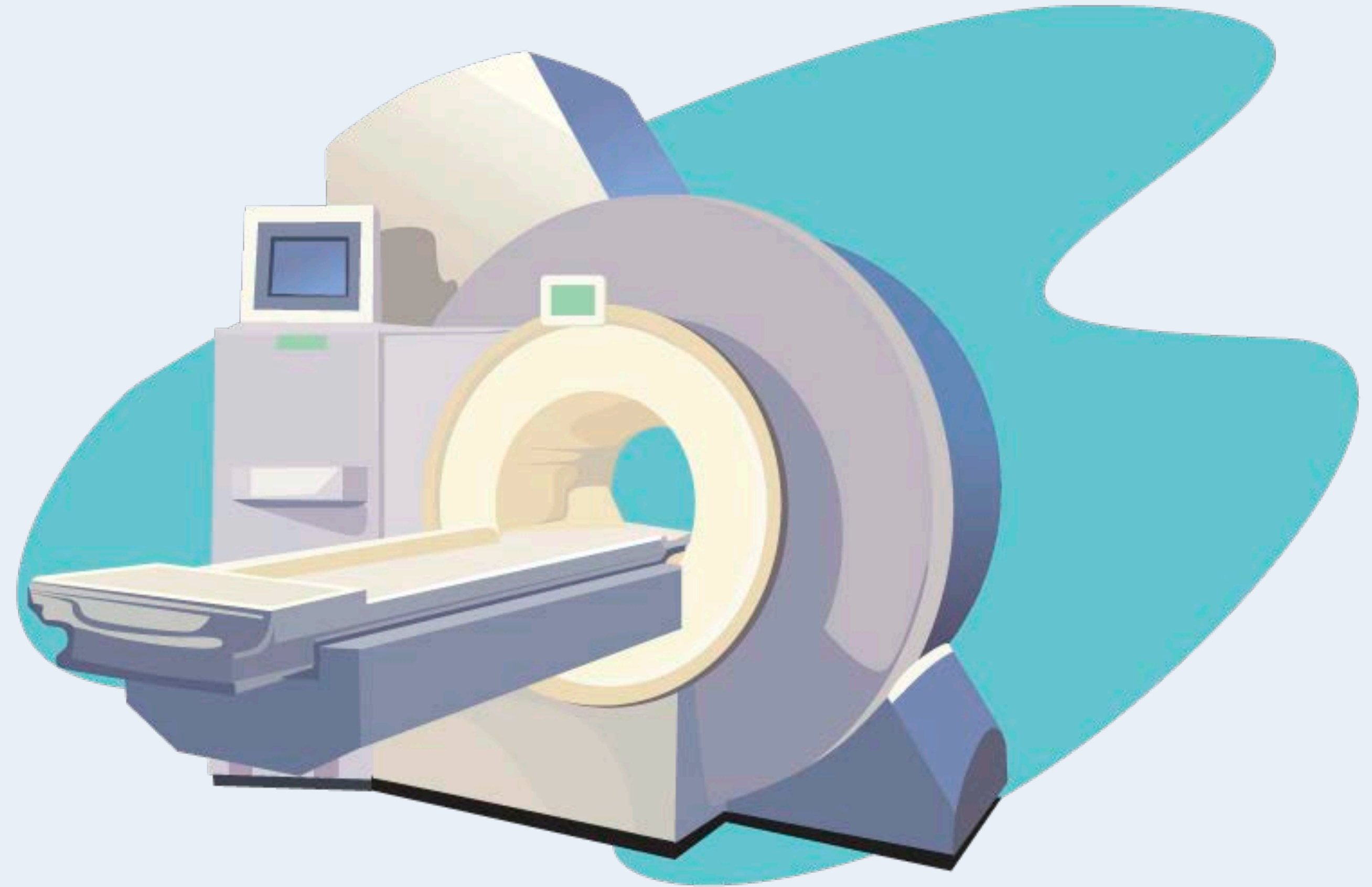
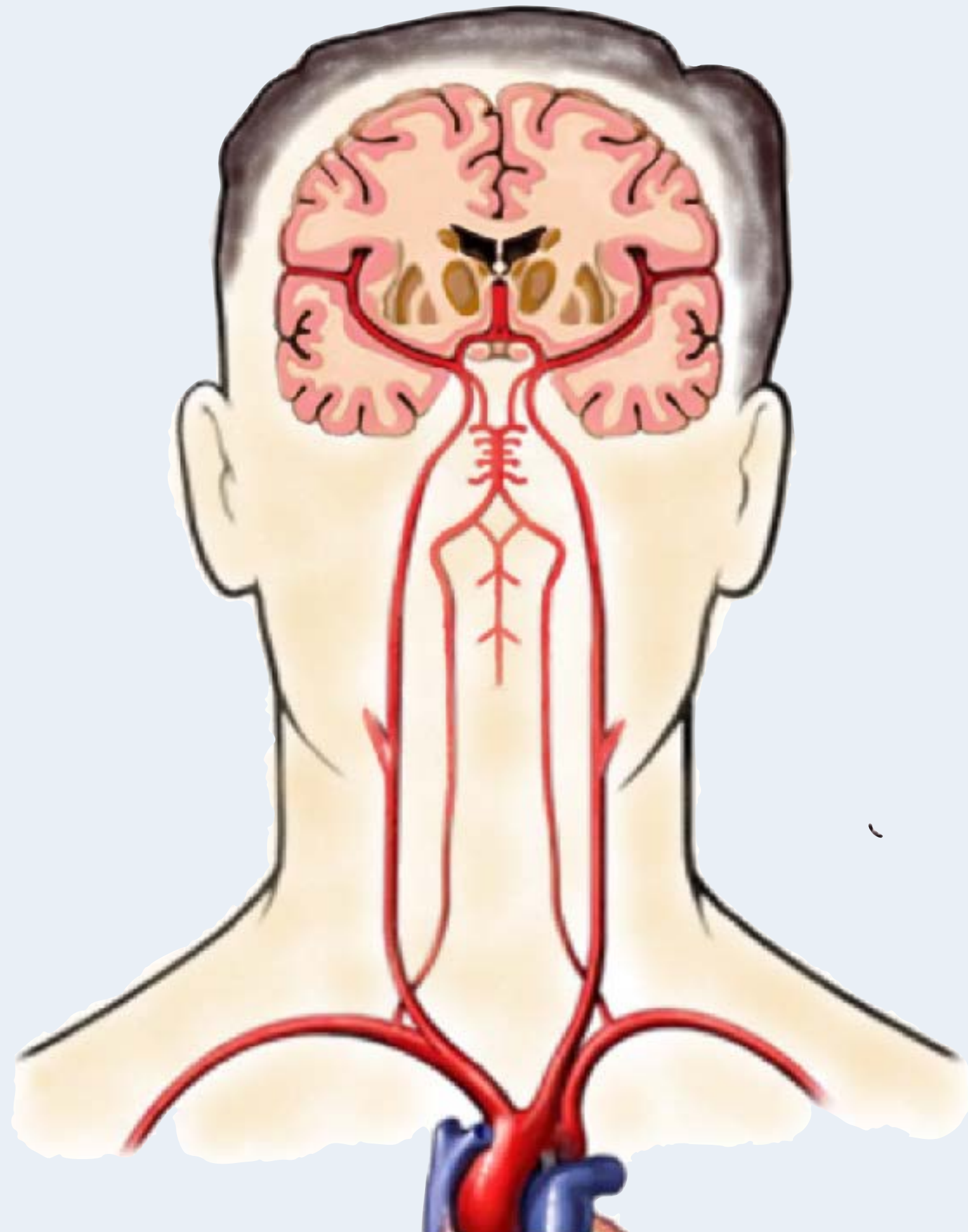


Korjausliike viittaa samanpuolen sisäkorvavikaan

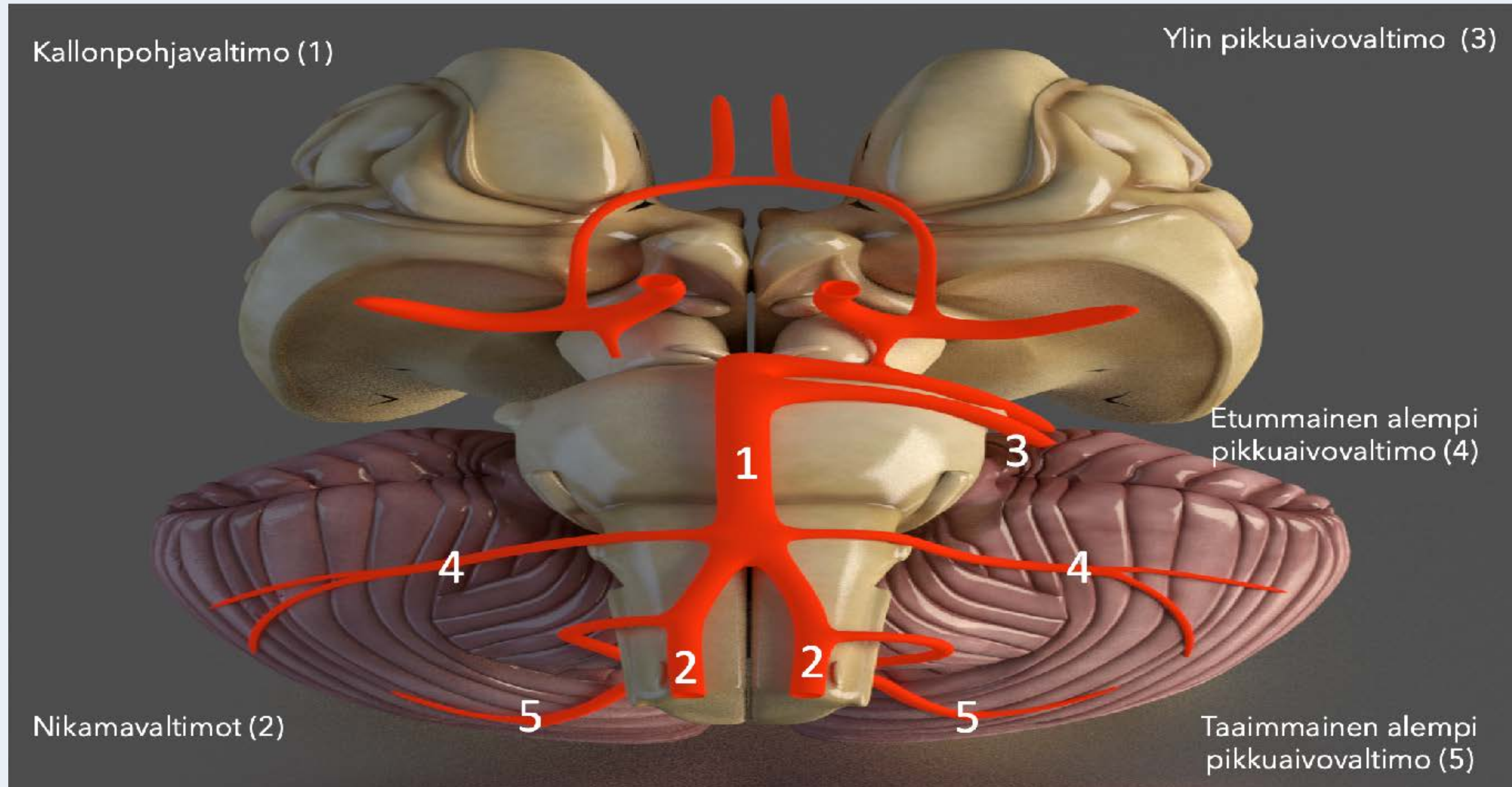
Huimaus - Tutkiminen

Toimintahäiriön sijainti	Provokaatiotesti	Muu keskeinen status	Jatkotutkimukset tai -toimenpiteet
Sisäkorva	Asentohuimaus-testi (Dix-Hallpike test) Pään impulssitesti	Tärykalvojen inspektio (otoskopia) Kuulo, Rinne, Weber (Joskus: Valsalvan koe - fisteliprovokaatio)	Harkinnan mukaan kuulokäyrä (audiogrammi), ongelmatapauksissa video- tai elektronystagmografia
VIII aivohermo		Rinne, Weber, puheen (äänteiden) erottelukyky	Kuulokäyrä, pään MK
Aivorunko	Kävely - normaali, varpailla, kantapäillä, käännökset, tuolilta istumasta ylösnousu	Silmien liikkeet (AH III, IV, VI), kasvo- ja korneatunto (V), mimiikka (VII), puhe (X, XII)	Pään MK/TT
Pikkuaivot	Viivakävely, käännökset	Istumatasapaino, SNP, KPK, diadokokineesi	
Tyvitumakkeet	Ulkoisen horjutuksen testi	Myötäliikkeet kävellessä, käännökset, liikehäiriöt (mm. vapina), lihasjänteys	
Niska (lihakset, ligamentit, välilevyt, hermojuuret)	Rombergin testi (saattaa korostaa niskalihasten jännityksestä johtuvaa huimausta)	Niskalihasten palpaatio, niskan liikkuvuus, ryhti	Hoitokokeilu (esim. amitriptyliini), fysioterapia (niskalihasten harjoitusohjelma), harvoin kirurgia (kaularangan välilevytyrä)
Selkäydin	Rombergin testi	Kävely, viivakävely, pyramidiradan toiminta (lihasvoimat, refleksit, lihasjänteys, Babinskin heijaste), tunto (kosketus, terävä, värinä, asento)	Selkäytimen MK B12-vitamiini (seerumista)
Perifeerinen hermosto	Rombergin testi	Refleksit, distaalinen tunto (kosketus, terävä, värinä, asento)	Laboratoriokokeet, ENMG
Sydän ja verenkiertojärjestelmä	Ortostaattinen koe (Jatkotutkimukset: kallistuskoe, kliininen rasituskoe)	Sydämen ja keuhkojen auskultaatio, perifeeriset pulssit, alaraajaturvotus	EKG, THX-rtg, ortostaattinen koe fysiologisessa laboratoriossa, EKG:n tai verenpaineen pitkäaikaisrekisteröinti, kallistuskoe, kliininen rasituskoe, sydämen ultraäänitutkimus
Psyyke	Hyperventilaatiokoe	Yleisvaikutelma, ilme, käytös (ahdistunut, masentunut) Neurologinen, kardiovaskulaarinen, muskuloskeletaalin status	Psykiatrin konsultaatio, psyykkinen tuki

Aivohaveri huimauksen aiheuttajana



Huimauksen perussy	Silmävärve eli nystagmus	Keskeinen liitännäisoire	Pään impulssitesti (Head Thrust Test)	Muu status	Päivystystutkimukset
Sisäkorvaperäinen	Spontaani, samanaikaisesti vaakatasossa ja pyörittävää (horisontaalinen ja rotatorinen), lyö samaan suuntaan katsesuunnasta riippumatta, katseen kohdistaminen lievittää/hävittää - Frenzelin lasit tai silmänpohjaan katsominen (oftalmoskopia) korostavat	Intensiivinen pahoinvointi, oksentelu	Patologinen	Oireet vaikea-asteisempia kuin statuslöydökset - vertigo > nystagmus Kaatumistaipumus sairaan korvan puolelle Status muutoin normaali - ei pikkuaivo- tai aivorunkolöydöksiä, kävely onnistuu, tajunta normaali	Pään MK/TT vain jos oireen korvaperäisyyden suhteen on epävarmuutta
Aivorungon tai pikkuaivojen verenkiertohäiriö (infarkti tai vuoto)	Vertikaalinen, horisontaalinen tai rotatorinen (ei molempia), vaihtavaa suuntaa, katseen kohdistaminen (katsefiksaatio) ei hävitä	Kävely tai seisominen ei onnistu, niska- tai kaulakipu, päänsärky	Normaali (Laajassa aivorunkoinfarktissa voi olla poikkeava - yhdessä monien muiden neurologisten puutosoireiden kanssa)	Statuslöydökset vaikea-asteisempia kuin oireet - nystagmus > vertigo Pikkuaivo- ja/tai aivorunkolöydöksiä Tajunnantason muutoksia	Pään MK/TT MK/TT-angiografia



Pikkuaivo-oireyhtymät	Tukoksesta aiheutuvat oireet
Ylin pikkuaivovaltimo - Arteria Cerebelli Superior (SCA)	Pikkuaivo-oireet: toisen puolen ylä- ja alaraajan hapuilu (hemiataksia)
	Pikkuaivovermoksen oireet: kävelyvaikeus ja tasapainohäiriö (vartaloataksia)
	Aivohermo-oireet: silmän liikuttajahermon halvaus (aivohermo III)
	Pitkien ratojen oireet: vastakkaisen puolen toispuolihalvaus (hemipareesi) ja tuntopuutos (hemisensorinen oire)
Etummainen alempi pikkuaivovaltimo - Arteria Cerebelli Inferior Anterior (AICA)	Tasapainohermo-oireet: kierto huimaus ja pahoinvointi
	Pikkuaivo-oireet: toisen puolen ylä- ja alaraajan hapuilu (hemiataksia)
	Aivohermo-oireet: kuulon heikentyminen (hypoakusis, AH VIII), loitontajahermon halvaus (abdukenspareesi, AH VI), kasvohermohalvaus (AH VII)
	Pitkien ratojen oireet: vastakkaisen puolen toispuolihalvaus (hemipareesi) ja tuntopuutos (hemisensorinen oire)
Takimmainen alempi pikkuaivovaltimo - Arteria Cerebelli Inferior Posterior (PICA)	Tasapainohermo-oireet: kierto huimaus ja pahoinvointi
	Pikkuaivovermoksen oireet: kävelyvaikeus ja tasapainohäiriö (vartaloataksia)
	Aivohermo-oireet: kielen heikkous ja atrofia (aivohermo XII)
	Pitkien ratojen oireet: vastakkaisen puolen toispuolihalvaus (hemipareesi) ja tuntopuutos (hemisensorinen oire)

Aivorunko-oireyhtymä (1)	Oireet	Vaurion lokalisaatio
Ydinjatkoksen laitaosan oireyhtymä (lateral medullary syndrome)	Kiertohuimaus ja pahoinvointi	Vaurio tasapainoelimen aivorunkoyhteyksissä = vestibulaaritoiminnan äkillinen toispuoleinen vajaus
	Toinen silmä korkeammalla kuin toinen (vertikaalinen karsastus, skew deviation)	Aivorunkovaurio
	Liikkeiden hapuilu (ataksia) vaurion puolella	Pikkuaivo- tai pikkuaivoratavaurio
	Toispuolihalvaus (hemipareesi) vastakkaisella puolella kuin vaurio	Pitkät radat aivorungossa (pyramidirata)
	Toisen puolen kipu- ja lämpötunnon puutos (hemisensorinen oire kehon ja raajojen alueella) vastakkaisella puolella kuin vaurio	Pitkät radat aivorungossa (spinotalaaminen rata)
	Hornerin oireyhtymä = luomen roikkuminen ja mustuaisen pienentyminen vaurion puolella	Sympatikusrata aivorungossa
Nikamavaltimo-oireyhtymä (vertebral artery syndrome)	Toispuolihalvaus (hemipareesi)	Pitkät radat aivorungossa (pyramidirata)
	Kielihermon halvaus (Aivohermon XII pareesi)	Aivorunko - XII aivohermon tumake
	Toisen puolen kipu- ja lämpötunnon puutos (hemisensorinen oire kehon ja raajojen alueella)	Pitkien ratojen (spinotalaaminen rata) vaurio aivorungossa

Aivorungon toispuoleinen vaurio johtaa yleensä kehon vastakkaisen puolen puutosoireisiin (hemisensorinen oire tai hemipareesi), molemminpuolinen vaurio voi aiheuttaa tetrapareesin ja tuntopuutokset kehon molemmilla puolilla.

Aivorunko-oireyhtymä (2)	Oireet	Vaurion lokalisaatio
Aivosillan laitaosan oireyhtymä (lateral pontine syndrome)	Kasvojen toisen puolen tuntopuutos vaurion puolella	Aivorunko - V aivohermon tumake
	Kasvohermohalvaus	Aivorunko - VII aivohermon tumake
	Hornerin oireyhtymä = luomen roikkuminen ja mustuaisen pienentyminen vaurion puolella	Sympatikusrata aivorungossa
Kallonpohjavaltimeksen keskiosan oireyhtymä (mid-basilar syndrome)	Toisen puolen kipu- ja lämpötunnon puutos (hemisensorinen oire kehon ja raajojen alueella) vastakkaisella puolella kuin vaurio	Pitkät radat aivorungossa (spinotalaaminen rata)
	Liikkeiden toispuoleinen hapuilu ja epätarkkuus (hemiataksia, raajat)	Pikkuaivot- tai pikkuaivoradat
	Kiertohuimaus ja pahoinvointi (=vestibulaaritoiminnan äkillinen toispuoleinen vaje)	Tasapainoelimen aivorunkoyhteydet
	Alentunut tajunnantaso, tajuttomuus	Aivorunko
	Loitontajahermon halvaus (abdukenspareesi)	Aivorunko - VI aivohermon tumake
	Tumakkeiden välinen silmänliikehalvaus (internukleaarinen oftalmoplegia)	Aivorunko
	Katsehalvaus vaakatasossa (horizontal gaze palsy)	Aivorunko
Toispuoleinen tuntopuutos (hemisensorinen oire, koko keho)	Pitkät radat aivorungossa (spinotalaaminen rata)	
Toispuoli- tai neliraajahalvaus (hemi- tai tetrapareesi)	Pitkät radat aivorungossa (pyramidirata)	

Aivorungon toispuoleinen vaurio johtaa yleensä kehon vastakkaisen puolen puutosoireisiin (hemisensorinen oire tai hemipareesi), molemminpuolinen vaurio voi aiheuttaa tetrapareesin ja tuntopuutokset kehon molemmilla puolilla.

Aivorunko-oireyhtymä (3)	Oireet	Vaurion lokalisaatio
Keskiaivojen laitaosan oireyhtymä (lateral midbrain syndrome)	Telahermon halvaus (troklearispareesi)	Aivorunko - IV aivohermon tumake
	Liikkeiden toispuoleinen hapuilu ja epätarkkuus (hemiataksia, raajat)	Pikkuaivot- tai pikkuaivoradat
	Kasvojen toispuoleinen tuntopuutos	Aivorunko - V aivohermon tumake
	Toispuoleinen tuntopuutos (hemisensorinen oire, koko keho)	Pitkät radat aivorungossa (spinotalaaminen rata)
	Sympatikuspareesi (Hornerin oireyhtymä = luomen roikkuminen ja mustuaisen pienentyminen)	Sympatikusrata aivorungossa
Kallonpohjavaltimon huipun oireyhtymä (top of basilar syndrome)	Näkökenttäpuutos (hemianopia)	Takaraivolohko
	Muistihäiriö, tarkkaamattomuus (inattentio)	Ohimolohkot - mediaaliosat, mukaan lukien hippokampus
	Silmän liikuttajahermon halvaus (okulomotoriuspareesi = ptoosi ja silmän liikehäiriö)	Aivorunko (III aivohermon tumake)
	Katsehalvaus pystytasossa (vertikaalinen katsepareesi)	Aivorunko
	Toispuoli- tai neliraajahalvaus (hemi- tai tetrapareesi)	Pitkät radat aivorungossa (pyramidirata)

Aivorungon toispuoleinen vaurio johtaa yleensä kehon vastakkaisen puolen puutosoireisiin (hemisensorinen oire tai hemipareesi), molemminpuolinen vaurio voi aiheuttaa tetrapareesin ja tuntopuutokset kehon molemmilla puolilla.

Huimauskohtauksen erotusdiagnostiikkaa	Provosoiva tekijä	Ilmaantumisnopeus ja kesto	Liitännäisoireet	Tärkeät puuttuvat piirteet
Tasapainohermon äkillinen vajaatoiminta (vestibulaarineuroniitti)	Spontaani alku Pään liike pahentaa, huimaus jatkuu koko episodin ajan	Äkillinen kiertohuimaus (alku minuuteissa), kesto päivistä muutamaan viikkoon	Ei	Neurologiset puutosoireet Kuulonalenema Tajunnanhäiriö
Hyvänlaatuinen asentohuimaus	Makuulle meno, ylösnousu, kumartuminen, kyljen kääntäminen aamulla ennen ylösnousua (Mutta pidempään paikallaan ollessa ei huimaa ellei pää liiku)	Äkillinen sekunneissa alkava lyhyt alle minuutin kiertohuimaus	Ei	Neurologiset puutosoireet ja paikallislöydökset Kuulonalenema Tajunnanhäiriö
Ortostaattinen hypotensio	Seisomaan nousu makuulta tai istuvasta asennosta (Mutta: ei makuulle meno, makuuasennossa kyljen kääntäminen)	Prekollapsitunteukset ylösnoustaessa, huippaa ja silmissä hämärtyy, kesto minuutista minuutteihin	Verenpaineen lasku (ortostatismi)	Neurologiset paikallislöydökset Kuulonalenema
TIA (Transient Ischemic Attack)	Spontaani alku	Äkillinen kiertohuimaus, kesto 10 - 15 minuuttia	Neurologiset aivorunko-, pikkuaivo-, tai pitkien ratojen oireet	Samanaikainen kuulonalenema ja kiertohuimaus
Menieren tauti	Spontaani alku Pään liike pahentaa, huimaus jatkuu koko episodin ajan	Äkillisesti - minuuteissa-tunneissa - kehittyvä kiertohuimaus, kesto muutamia päiviä (10 min - 2 vuorokautta)	Korvatunteukset - paine korvassa, kuulon alenema, korvan soiminen	Neurologiset paikallisoireet ja löydökset Tajunnanhäiriö
Migreenihuimaus	Liike (fyysinen rasitus), ylösnousu, valo, ääni, hajut pahentavat sekä päänsärkyä että huimausta	Äkisti tai hiipien alkava kiertohuimaus, tasapainohäiriön tuntu tai presynkopee-tunteukset, kesto minuutista tunteihin ja päiviin	Migreenin päänsärky tai aura, yleinen aistiherkkyys (valolle, äänille, hajuille, liikkeelle)	Neurologiset paikallislöydökset Kuulonalenema

Ortostatismi: verenpaineen lasku: RR maaten - RR seisten = RR systole >20 mmHg tai RR diastole >10 mmHg

Aivorunko-oireet ja löydökset: näkö-, kasvo- ja puheoireet (kaksoiskuvat, suuntaa vaihtava nystagmus, kasvojen tuntohäiriö, kasvohermoalvaus, puheen puuromaisuus, pikkuaivo-oireet: epävarma leveäraiteinen kävely, liikkeiden hapuilu (ataksia) ja epätarkkuus, huono tasapaino, pitkien ratojen oireet: hemipareesi, tetrapareesi, toispuoleinen tuntohäiriö (hemisensorinen oire)