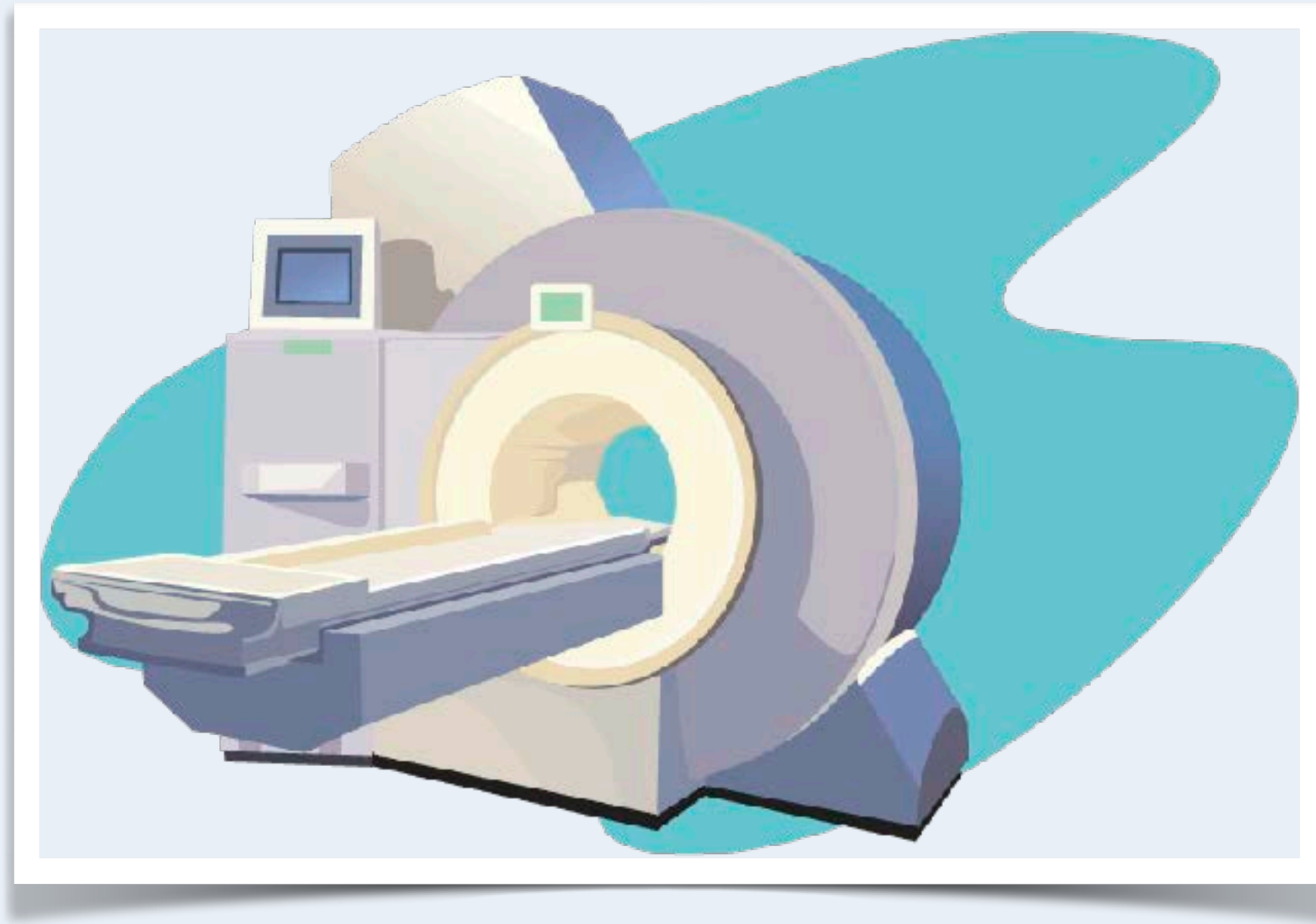
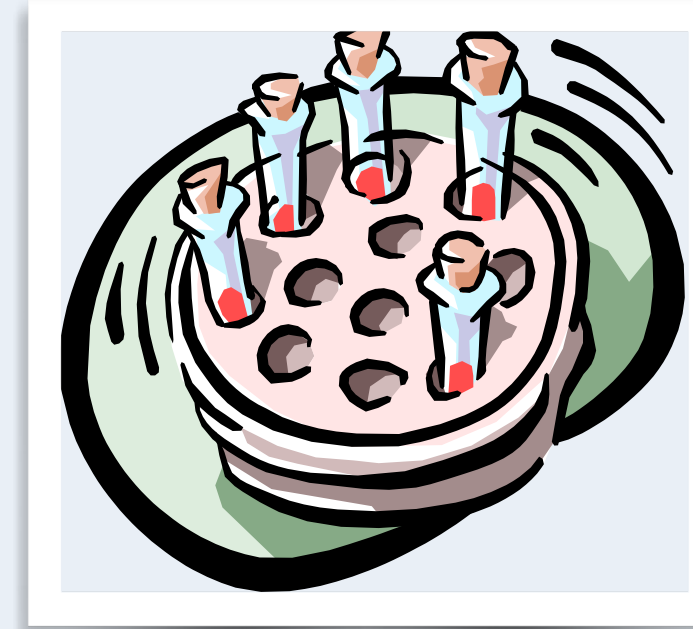
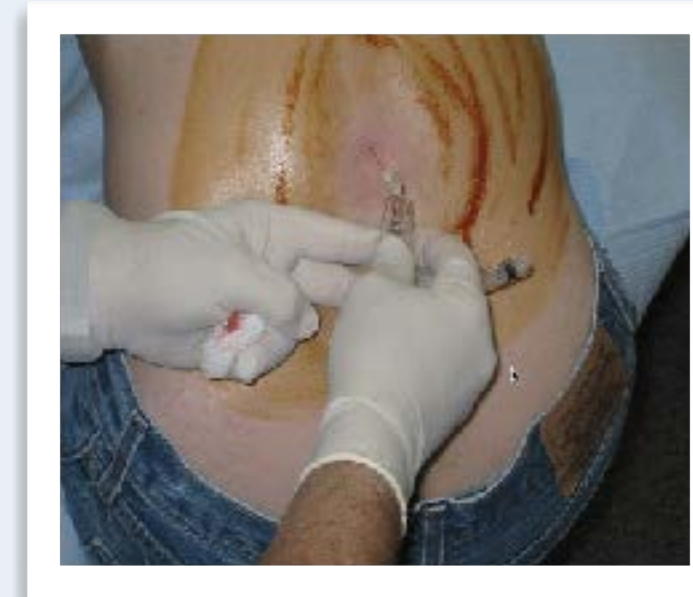Neuroradiologia



Verikokeet

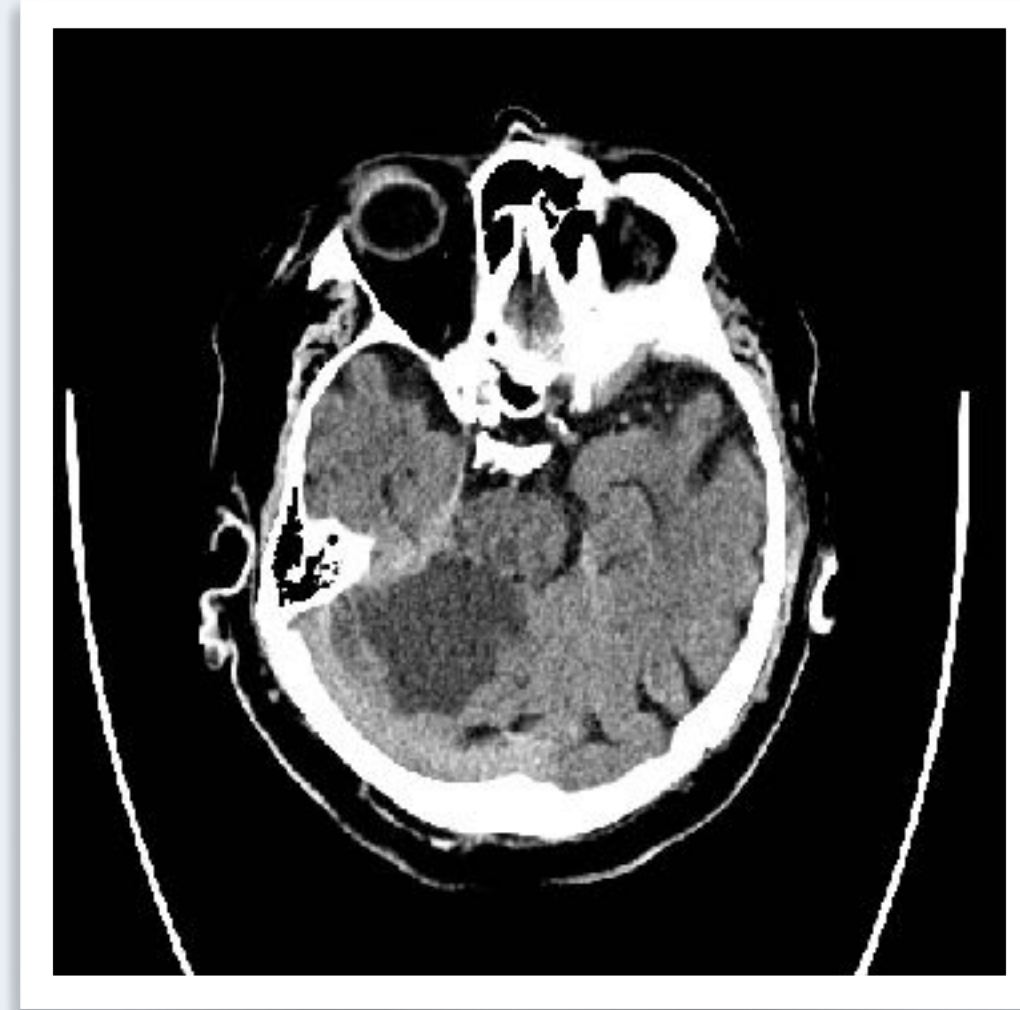


Likvori

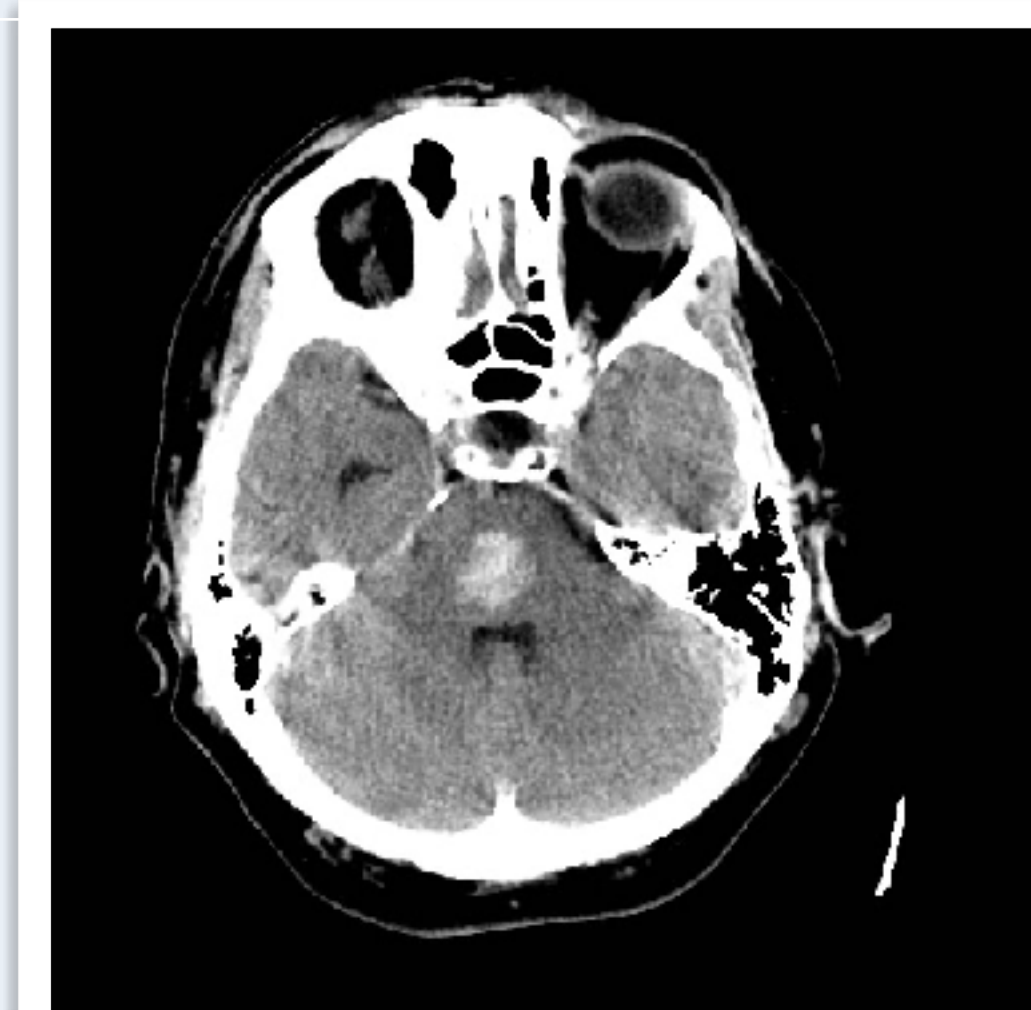

Neurofysiologia

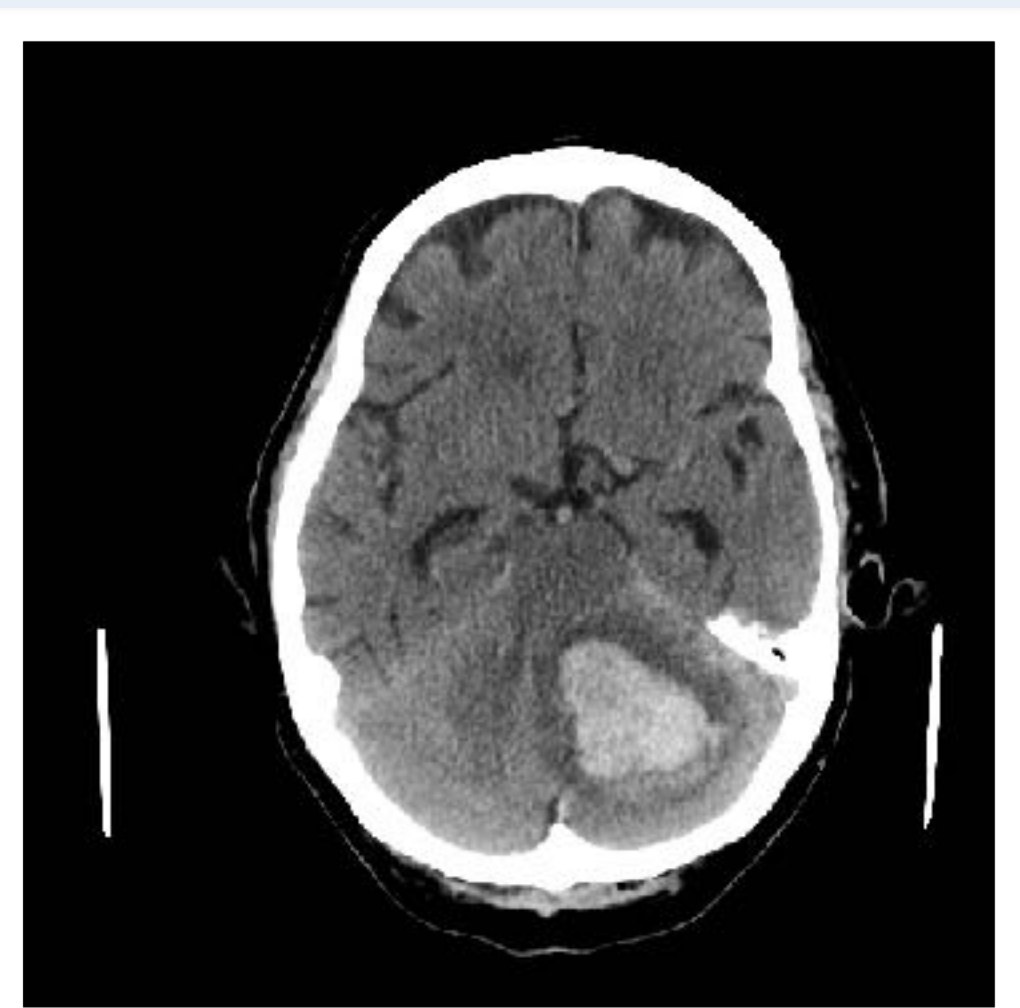Pään tietokonetomografia



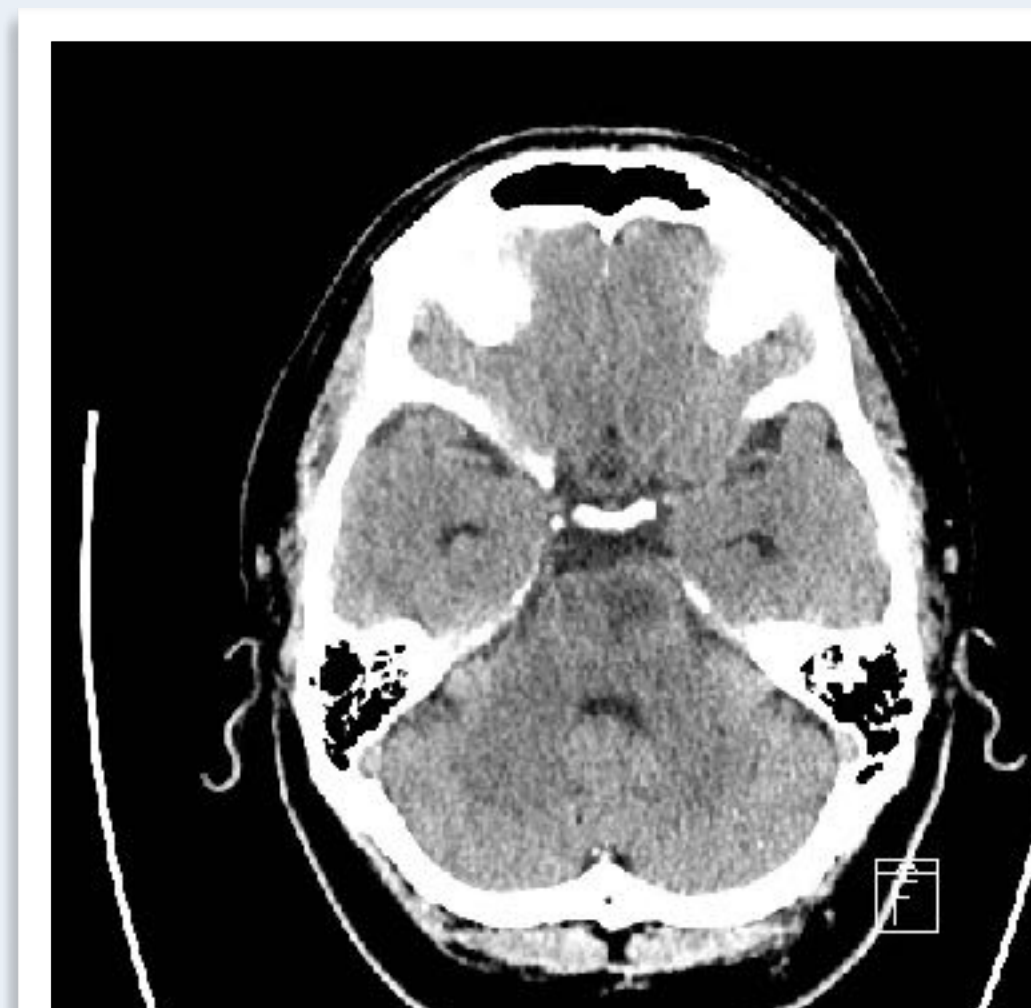Laaja
pikkuaivoinfarkti
oikealla



Pikkuaivovuoto
vasemmalla

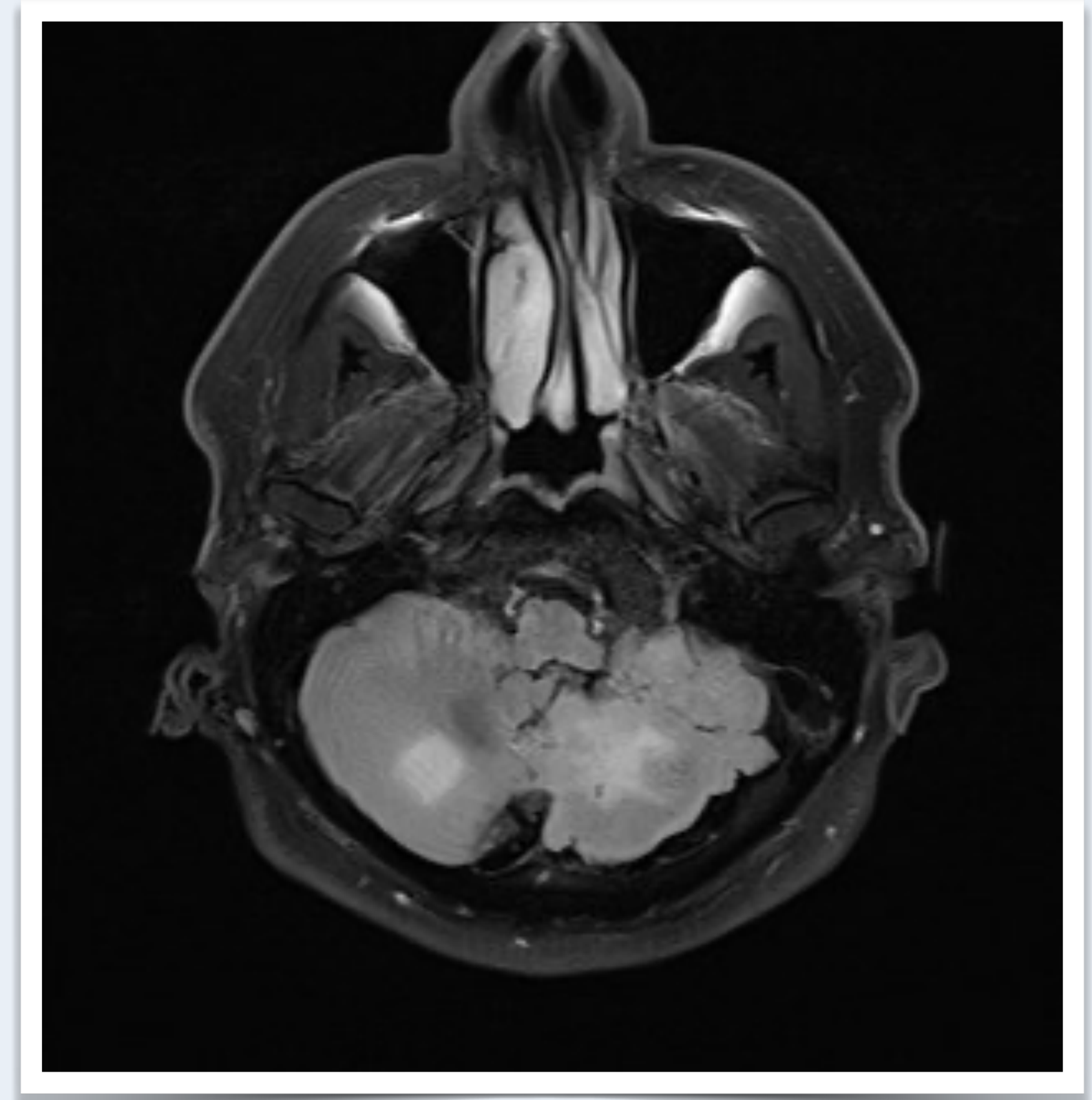
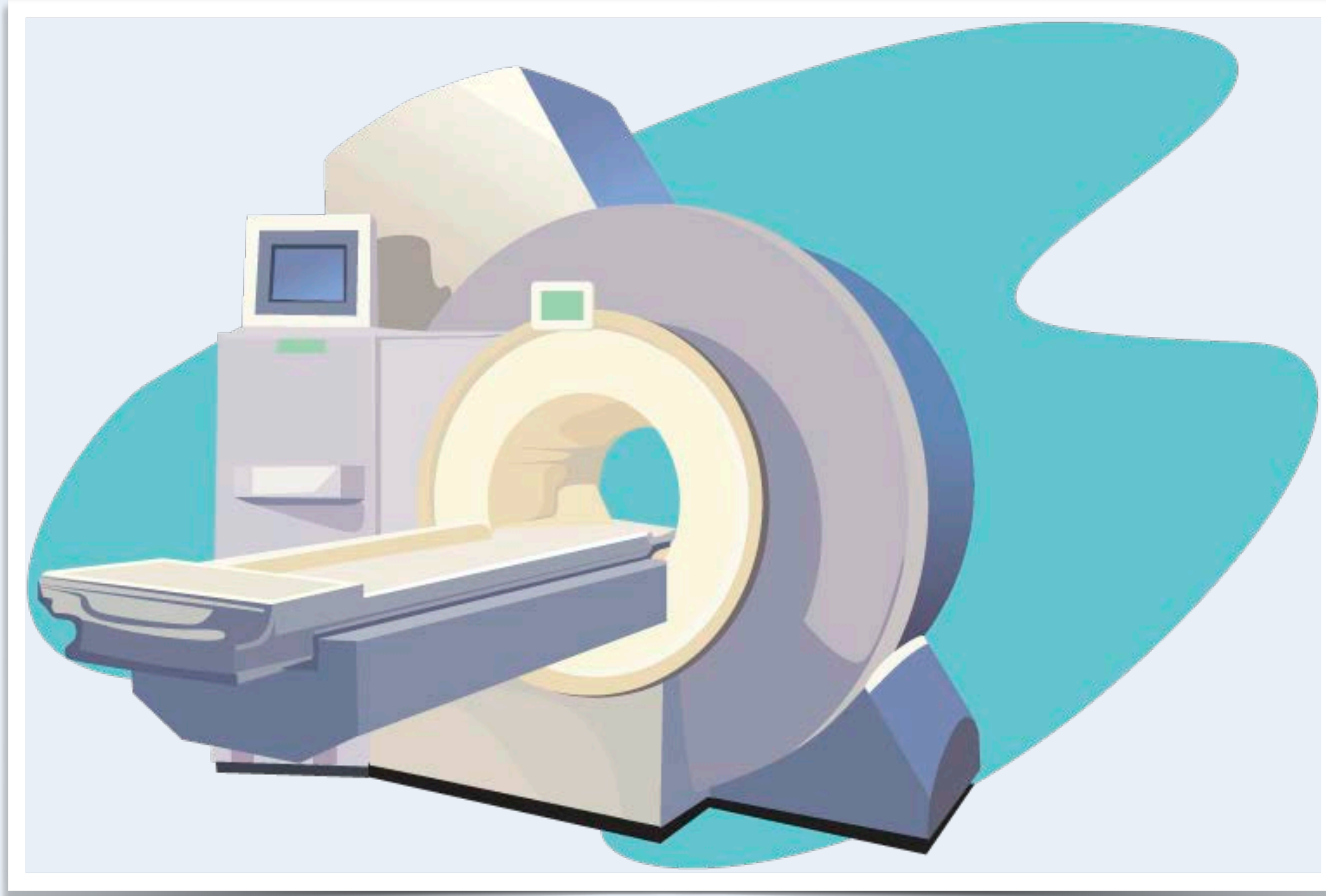


Aivosillan (pons)
verenvuoto



Aivosillan (pons)
infarkti
vasemmalla

Pään magneettikuva - molemminpuoliset pikkuaivoinfarktit



Huimauspotilaan kaulasuonitutkimukset	Edut	Haasteet
Kaulasuonten kaikukuvaus (kaulavaltimodoppler)	Hyvä seulontatutkimus	Saatavuus päivystysaikana rajoitettu, erotuskyky huonompi kuin alla olevilla
Kaulasuonten tietokonekerroskuvaus (TT-angiografia)	Ensisijaistutkimus, nopea	Säderasitus
Kaulasuonten magneettikuvaus (MK-angiografia)	TT-angiografian vaihtoehto	Kuvaus kestää pitempään kuin TT-angiografia
Vähennys- eli DSA-angiografia	Tarkka	Invasiivinen - käytössä vain poikkeustapauksissa