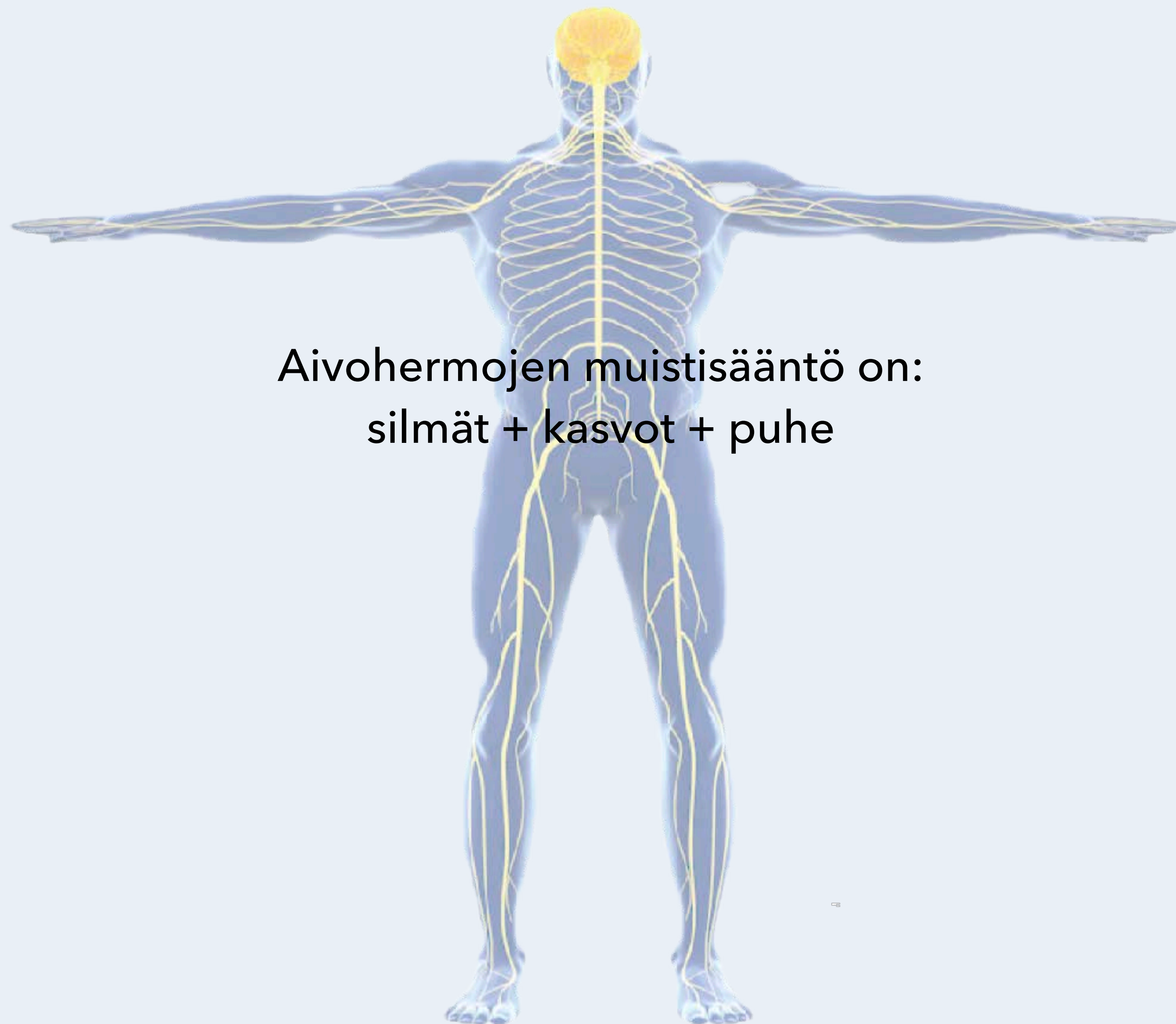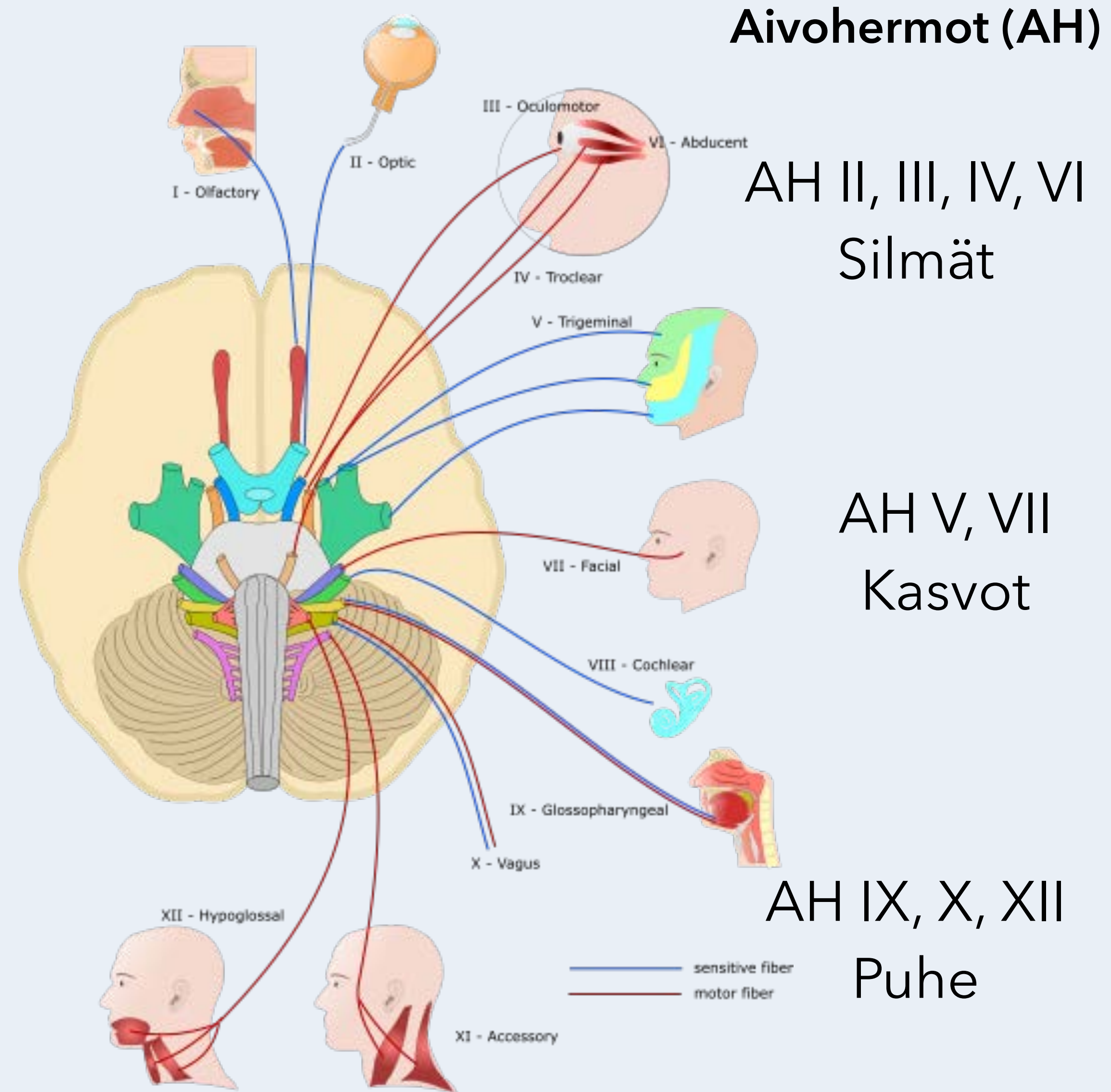




Aivohermojen muistisääntö on:
silmät + kasvot + puhe

Neurologiset tasot
Isotaivot - Aivokuori
Tyvitumakkeet
Aivorunko
Aivohermot
Pikkuaivot
Selkäydin
Hermopunos
Hermojuuri
Ääreisherma
Hermolihasliitos
Lihask
Autonominen hermosto



Aivohermo	Suomenkielinen nimi	Selitys	Hermovaurion aiheuttama oire
Aivohermo I = Nervus olfactorius	Hajuhermo	Nenän limakalvon hajusoluista aivojen hajukäämiin kulkeva noin kahdenkymmenen hermosyökkimpun eli hajukuidun kokonaisuus	Hajuaistin heikentyminen tai puutos
Aivohermo II = Nervus opticus	Näköhermo	Verkkokalvon gangliosolujen aksoneista koostuva näköimpulsseja välittävä (rakenteeltaan ja kehitykseltään aivoratoja vastaava) hermo silmämunan takaosasta näköhermoristiin	Näkökyvyn heikentyminen
Aivohermo III = Nervus oculomotorius	Silmän liikehermo	Keskiaivoista lähtevä alemman vinon silmälihaksen, ylimmän, sisimmän ja alimman suoran silmälihaksen ja yläluomen kohottajalihaksen liikehermo sekä silmän parasympaattinen hermo	Kaksoiskuvat, mustuaisen suurentuminen
Aivohermo IV = Nervus trochlearis	Telahermo	Keskiaivoista lähtevä ylävinon silmälihaksen hermo	Kaksoiskuvat
Aivohermo V = Nervus trigeminus	Kolmoisherma	Aivosillasta lähtevä kasvojen tuntohermo ja puremalihasten liikehermo, joka jakautuu kolmeen suureen haaraan (silmahermo, yläleukahermo ja alaleukahermo)	Kasvojen tuntohäiriö, toispuoleinen tunnonalennus
Aivohermo VI = Nervus abducens	Silmien loitontajahermo	Aivosillan ja ydinjatkeen välistä etusuuntaan lähtevä ulkosuoran silmälihaksen liikehermo	Kaksoiskuvat
Aivohermo VII = Nervus facialis	Kasvohermo	Aivosillan alapuolelta lähtevä, aluksi ohimoluun kasvohermokanavassa kulkeva kasvolihasten liikehermo	Kasvohermohalvaus (kasvojen toinen puoli roikkuu)
Aivohermo VIII = Nervus nervus vestibulocochlearis	Kuulo-tasapainohermo	Sisäkorvan sensorinen hermo, joka koostuu kuulohermosta ja tasapainohermosta	Kuulonalennus, kiertoaiheutus
Aivohermo IX = Nervus glosso-pharyngeus	Kieli-kitahermo	Nielun, risojen ja kielen takaosan tuntohermo, jossa on myös parasympaattisia syitä ja puikkolisäke-kitalihasta (musculus stylopharyngeus) hermottavia liikehermosyitä	Nielun tunnottomuus, nielemisvaikeus
Aivohermo X = Nervus vagus	Kiertäjähermo	Useilla juurilla ydinjatkeesta lähtevä nielun, kurkunpään, rintaontelon elinten, maksan, munuaisten, mahalaukun ja suoliston pääosan parasympaattinen hermo sekä pieneltä osalta aivokalvojen, korvakäytävän ja korvalehden tuntohermo	Puhevaikeus (äänen käheys)
Aivohermo XI = Nervus accessorius	Lisähermo	Useilla juurilla ydinjatkeesta ja selkäytimen kaulaosasta lähtevä pääkiertäjälihakseen ja epäkäslihakseen liikehermo, jonka liikesyitä menee myös pehmeään suulakeen, nieluun ja kurkunpäähän	Vaikeus kohottaa hartiaa tai kääntää päätä
Aivohermo XII = Nervus hypoglossus	Kielen liikehermo	Useilla juurilla ydinjatkeesta lähtevä kielen lihaksiston liikehermo	Vaikeus liikuttaa kieltä, vaikeus puhua (dysartria)

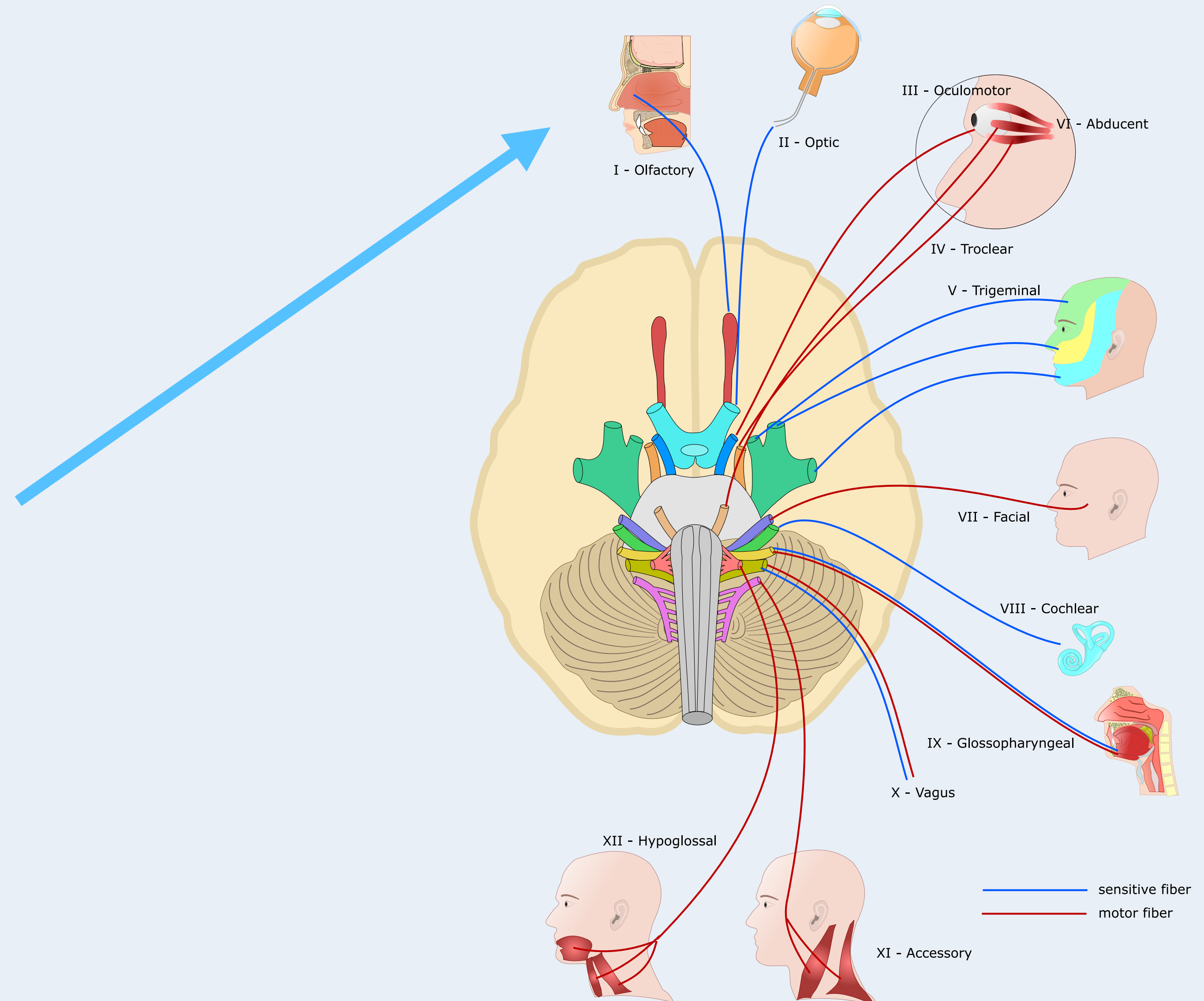
Aivohermo I Nervus olfactorius - mononeuropatian aiheuttajat

Trauma

Aivorappeuma - Alzheimerin ja
Parkinsonin tauti

Syynnäinen - Kallmannin oireyhtymä

Kasvain tai muu kallonsisäinen tilaa
vievä prosessi - esim. otsalohkon
meningeoma



Aivohermo II Nervus opticus - mononeuropatian aiheuttajat

Näköhermon tulehdus -
Opticus Neuriitti (ON) - MS-tauti (28%),
vaskuliitti, sarkoidoosi,
Crohnin tauti, psoriasis, mm.

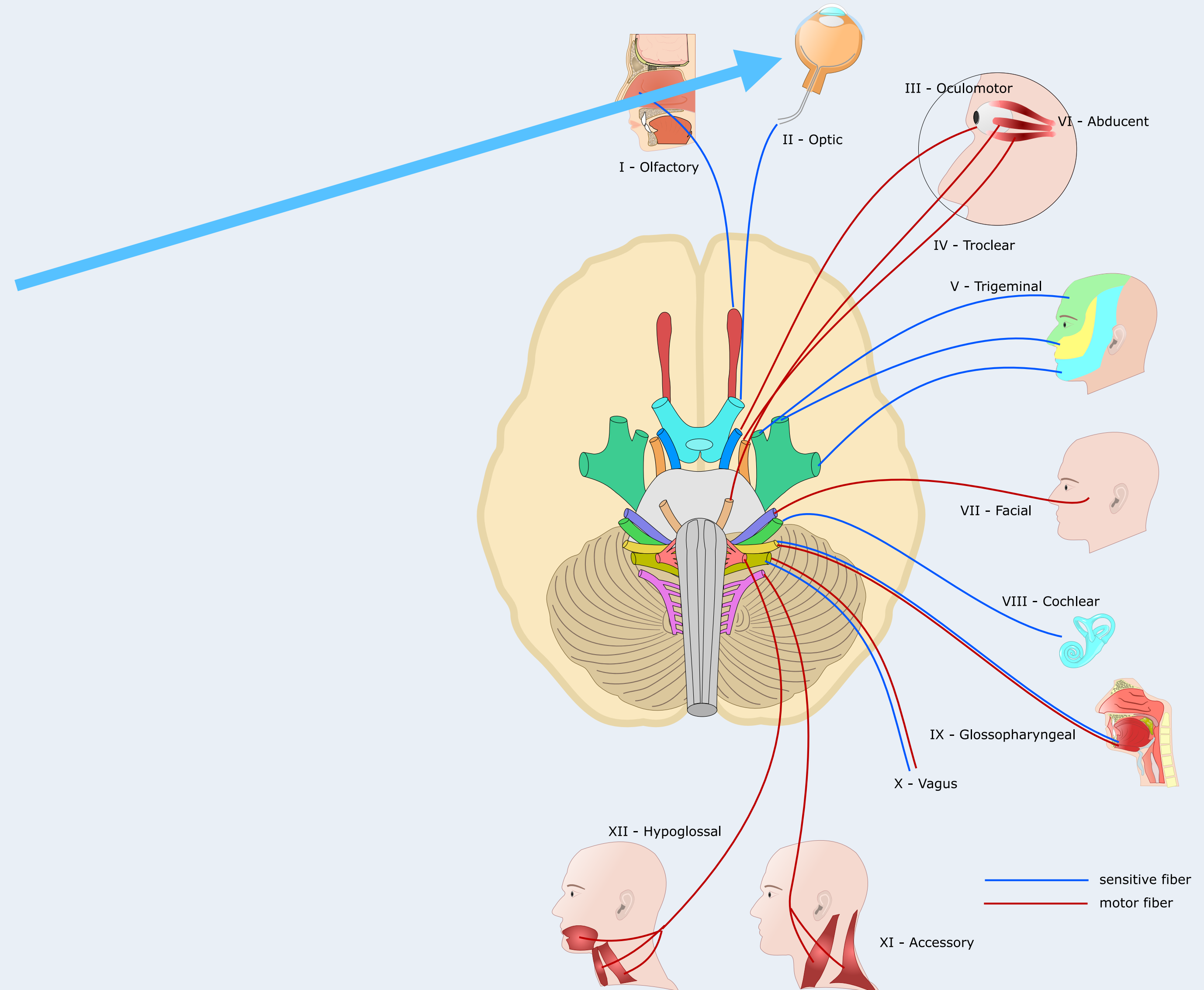
Infektio - syphilis, mykoplasma,
Epstein-Barr-virus

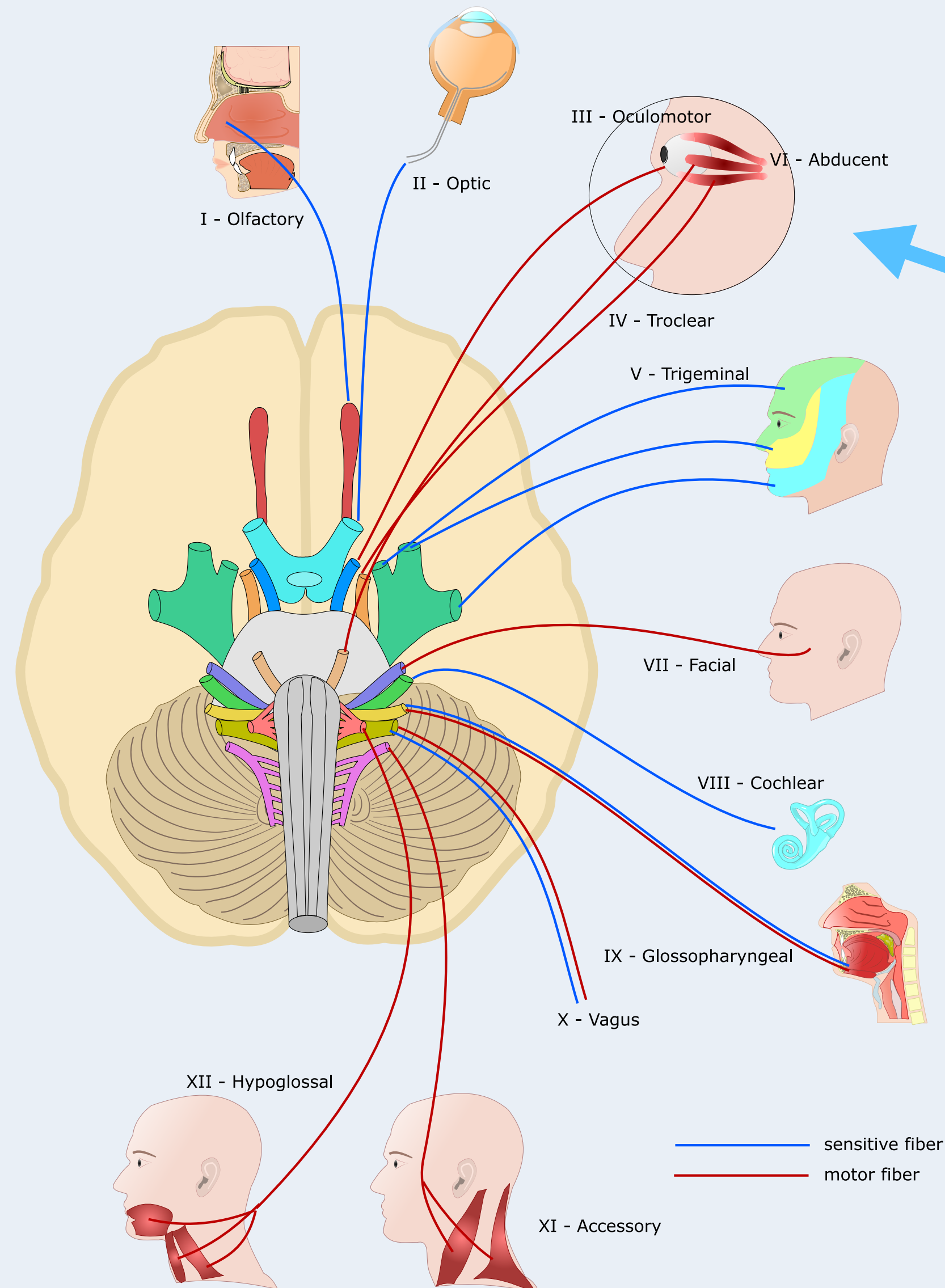
Pienten suonten tauti - iskemia

Kasvain - mm. gliooma

Puutostauti - B-vitamiinin puute

Lääkkeet - sildenafili,
amiodaroni, etambutoli





Aivohermo III

Nervus oculomotorius

- mononeuropatian aiheuttajat

Aivorunkotumake

Iskeeminen aivohaveri

Kallonpohja

Aneurysma

Tentoriumherniaatio

Intrakavernootinen osa

Lokeroveriviemärin (sinus cavernosus) - tromboosi

Tolosa-Hunt oireyhtymä

Aneurysma

Sellan kasvain
- mm. meningeoma

Silmäkuoppa

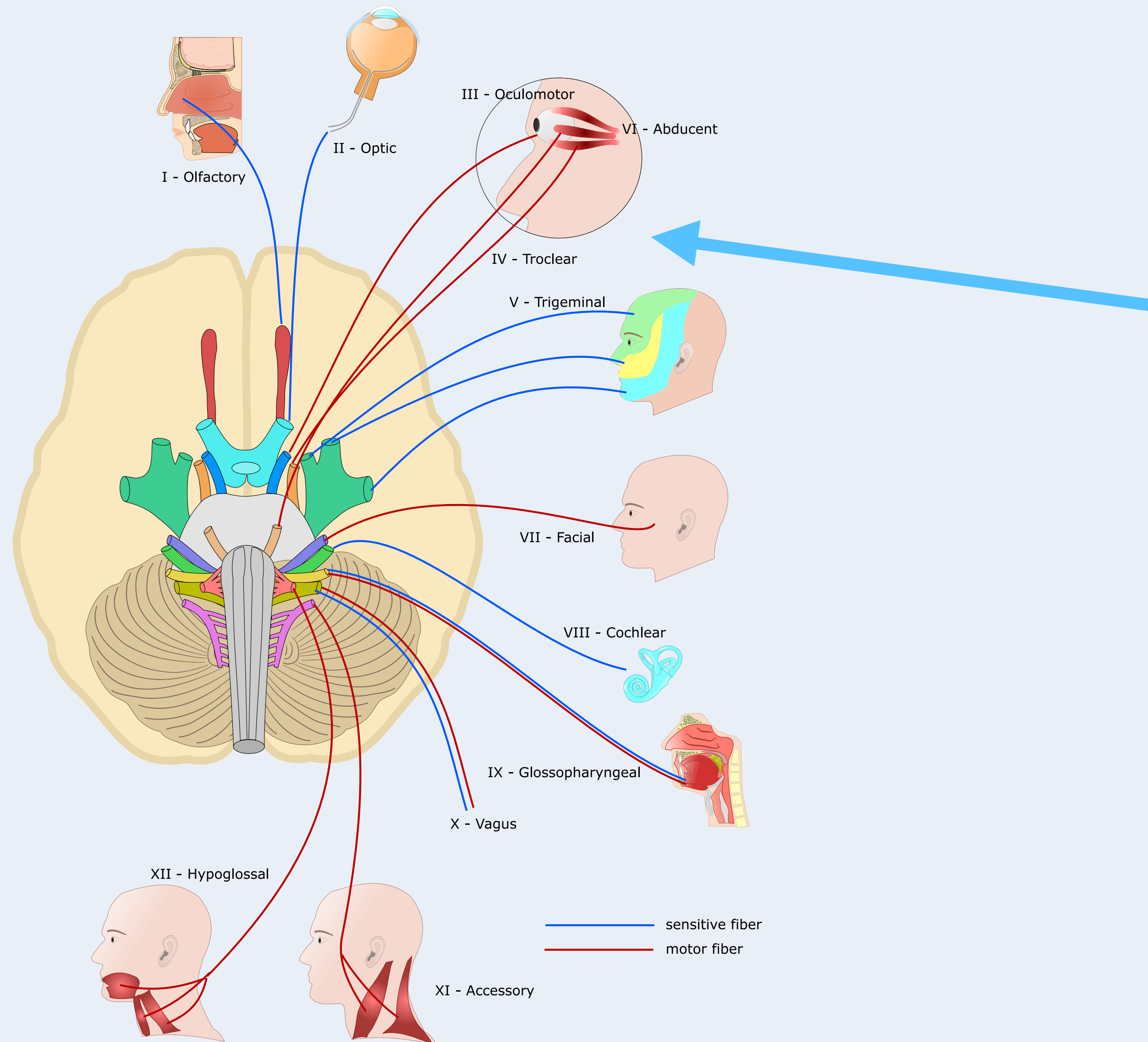
Kasvain

Trauma

Infektio - selluliitti

Hermon sisäinen vaurio

Mikrovaskulaarinen -
diabetes, RR-tauti



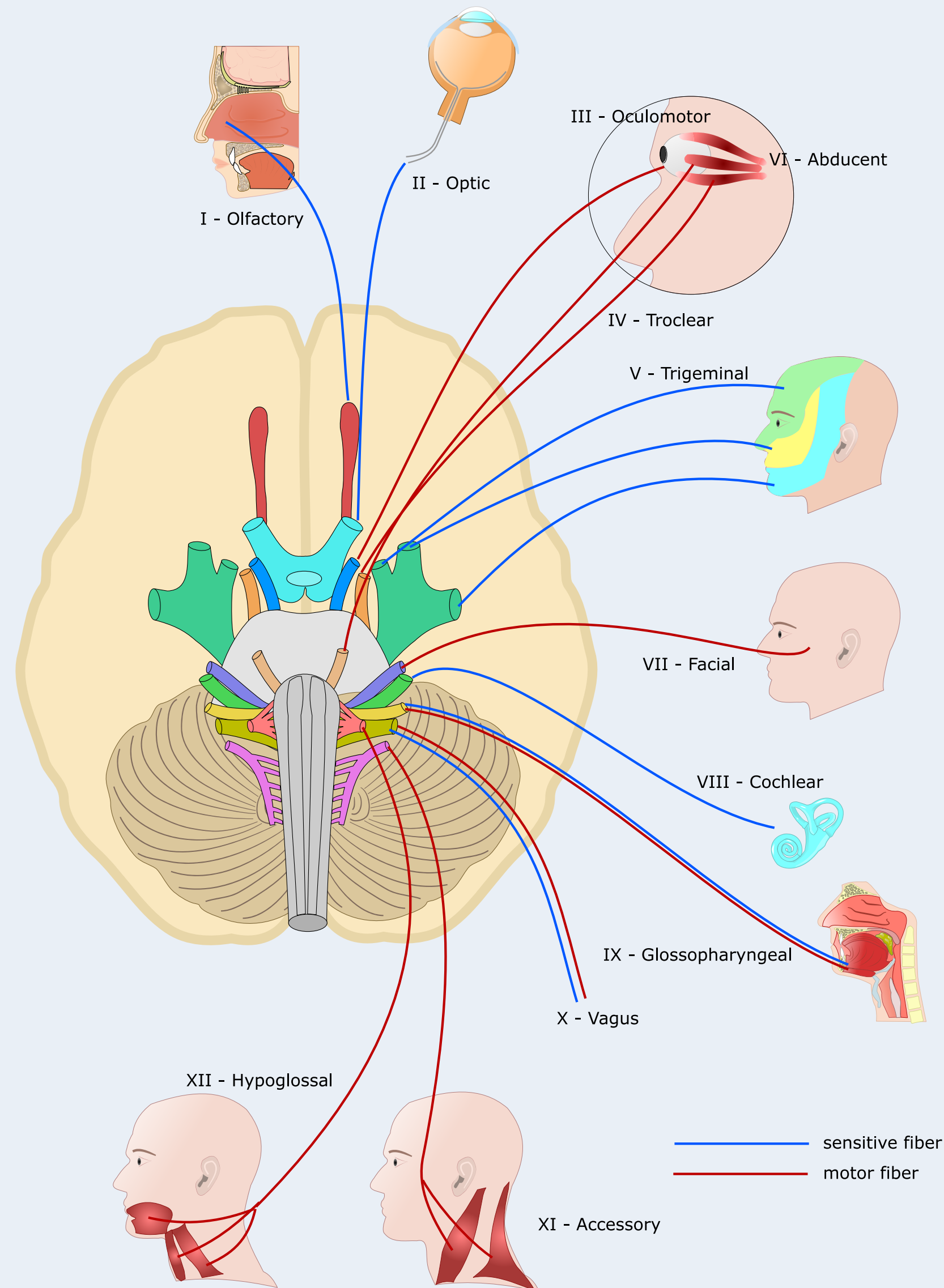
Aivohermo IV Nervus trochlearis - mononeuropatian aiheuttajat

Synnynnäinen

Trauma

Mikrovaskulaarinen vaurio - diabetes,
RR-tauti, valtimokovettumatauti

Lokeroveriviemärin
(sinus cavernosus) - tromboosi



Aivohermo V Nervus trigeminus - mononeuropatian aiheuttajat

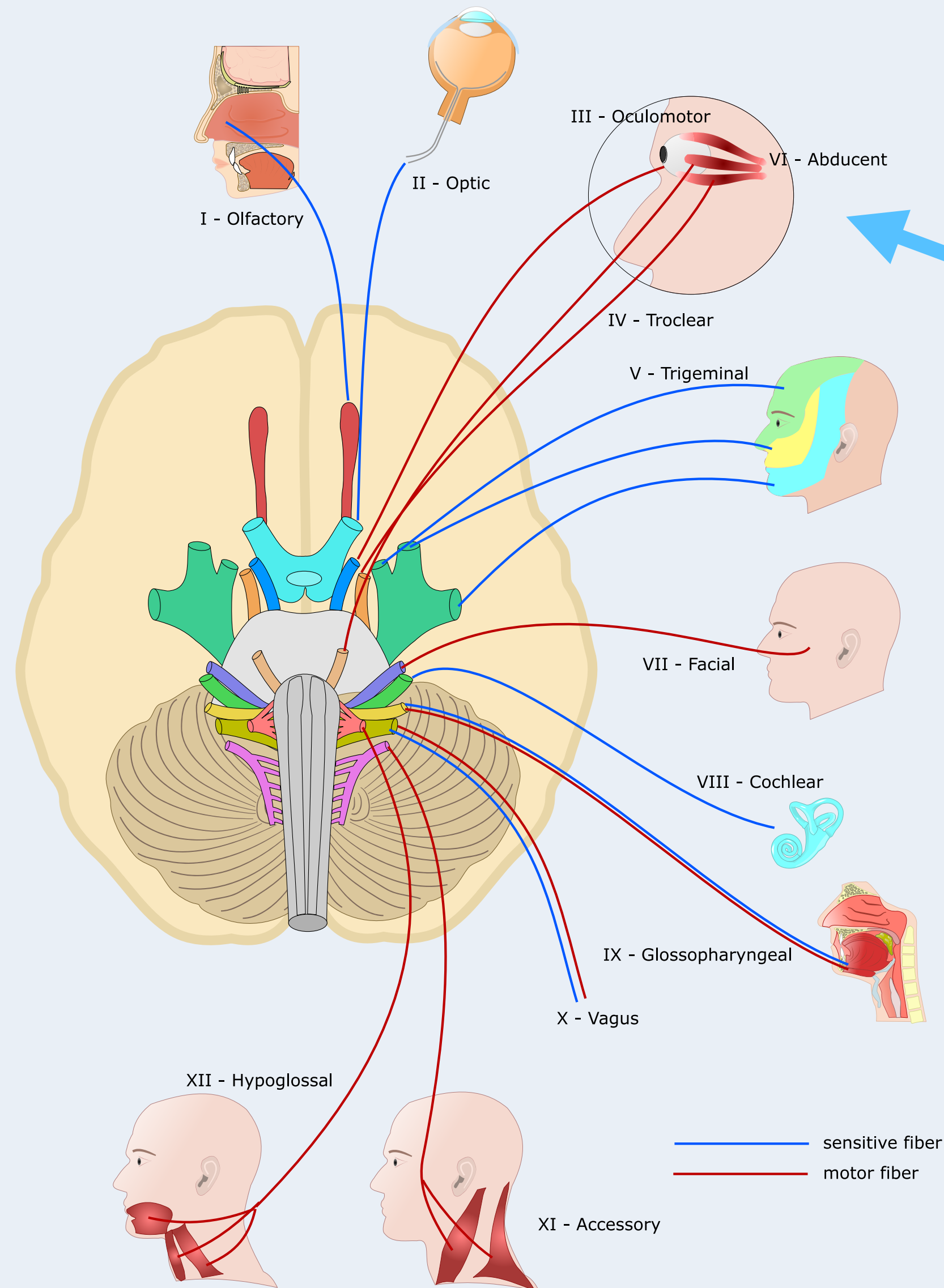
Verisuonikonflikti

Suun alueen leikkaus

Inflammaatio

Lokeroveriviemärin
(sinus cavernosus) - tromboosi





Aivohermo VI Nervus abducens - mononeuropatian aiheuttajat

Synnynnäinen

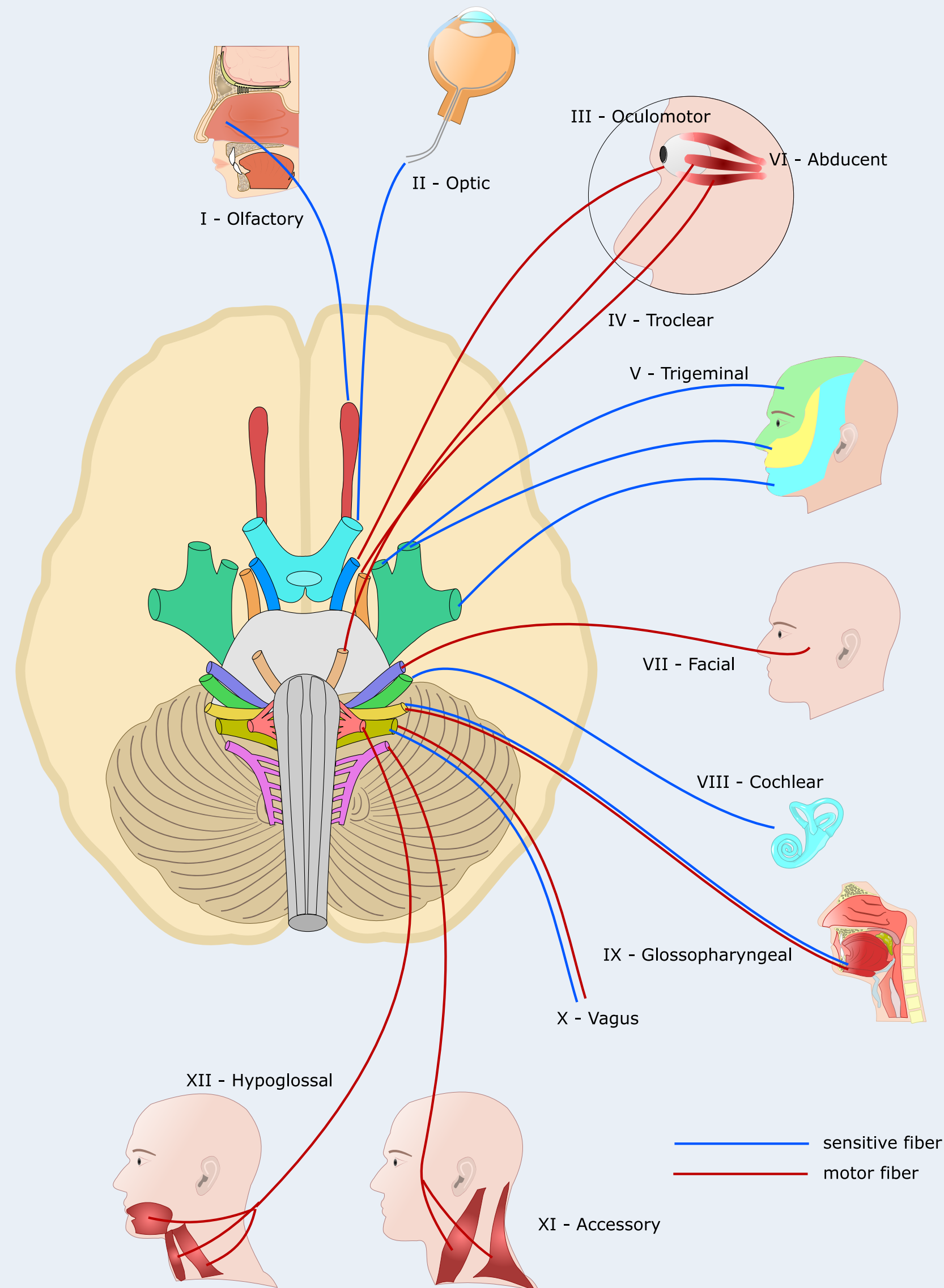
Trauma

IIH = idiopaattinen intrakranielli hypertensio (pseudotumor cerebri)

Kasvain tai muu tilaa vievä prosessi

Diabetes - mikrovaskulaarinen

Lokeroveriviemärin (sinus cavernosus) - tromboosi



Aivohermo VII Nervus facialis - mononeuropatian aiheuttajat

Idiopaattinen Bellin - pareesi

Trauma

Infektio - herpes, borrelioosi, HIV

Kasvain - korvasylkirauhasen tuumori

Diabetes - mikrovaskulaarinen

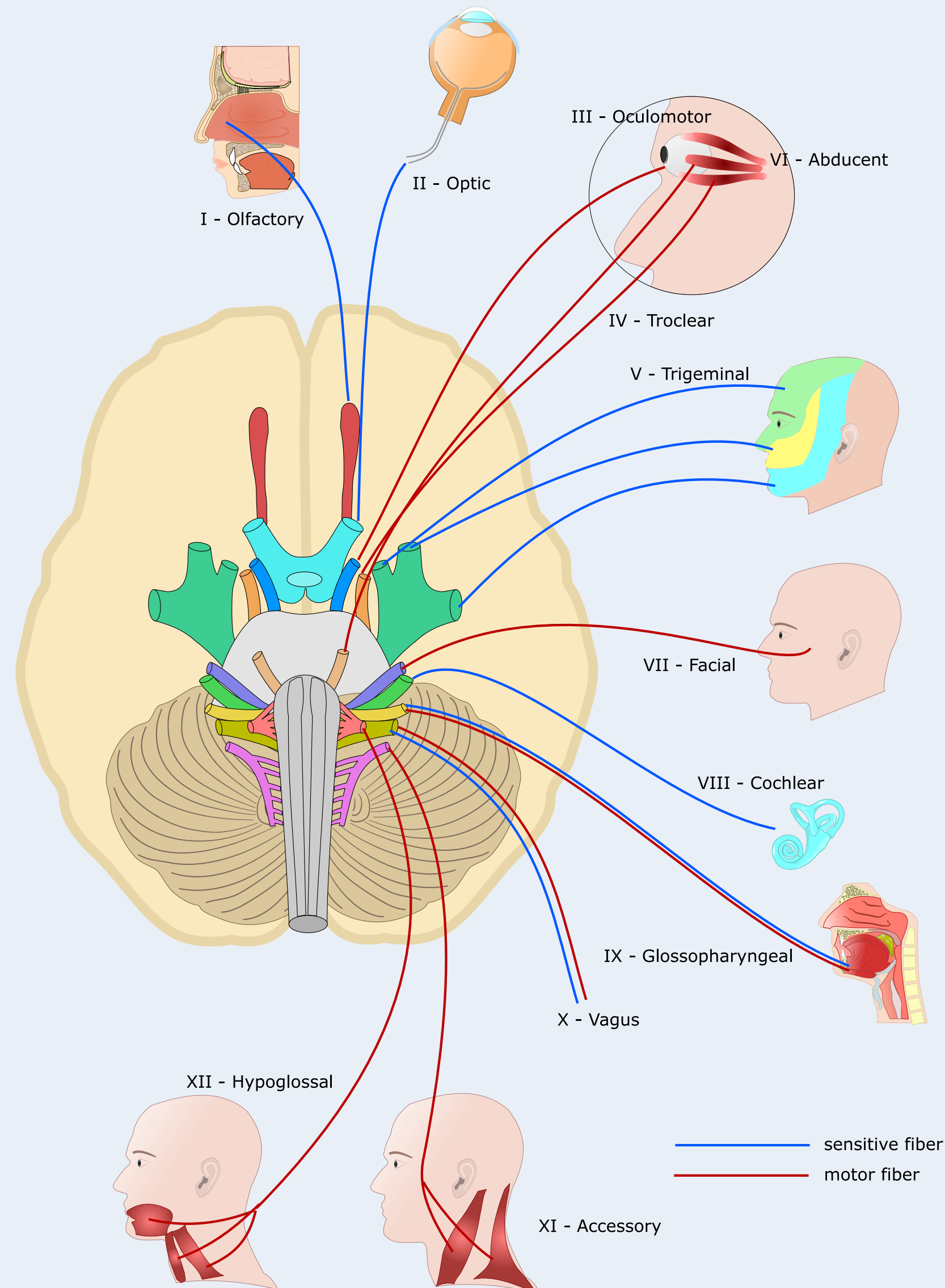
Polyradikuliitti

Sarkoidoosi

Amyloidoosi

Aivohaveri

Raskaus - riski 2 - 4 kertainen



Aivohermo VIII Nervus vestibulo-cochlearis - mononeuropatian aiheuttajat

Idiopaattinen Bellin - pareesi

Trauma

Infektio - herpes, borrelioosi, HIV

Kasvain - korvasylkirauhasen tuumori

Diabetes - mikrovaskulaarinen

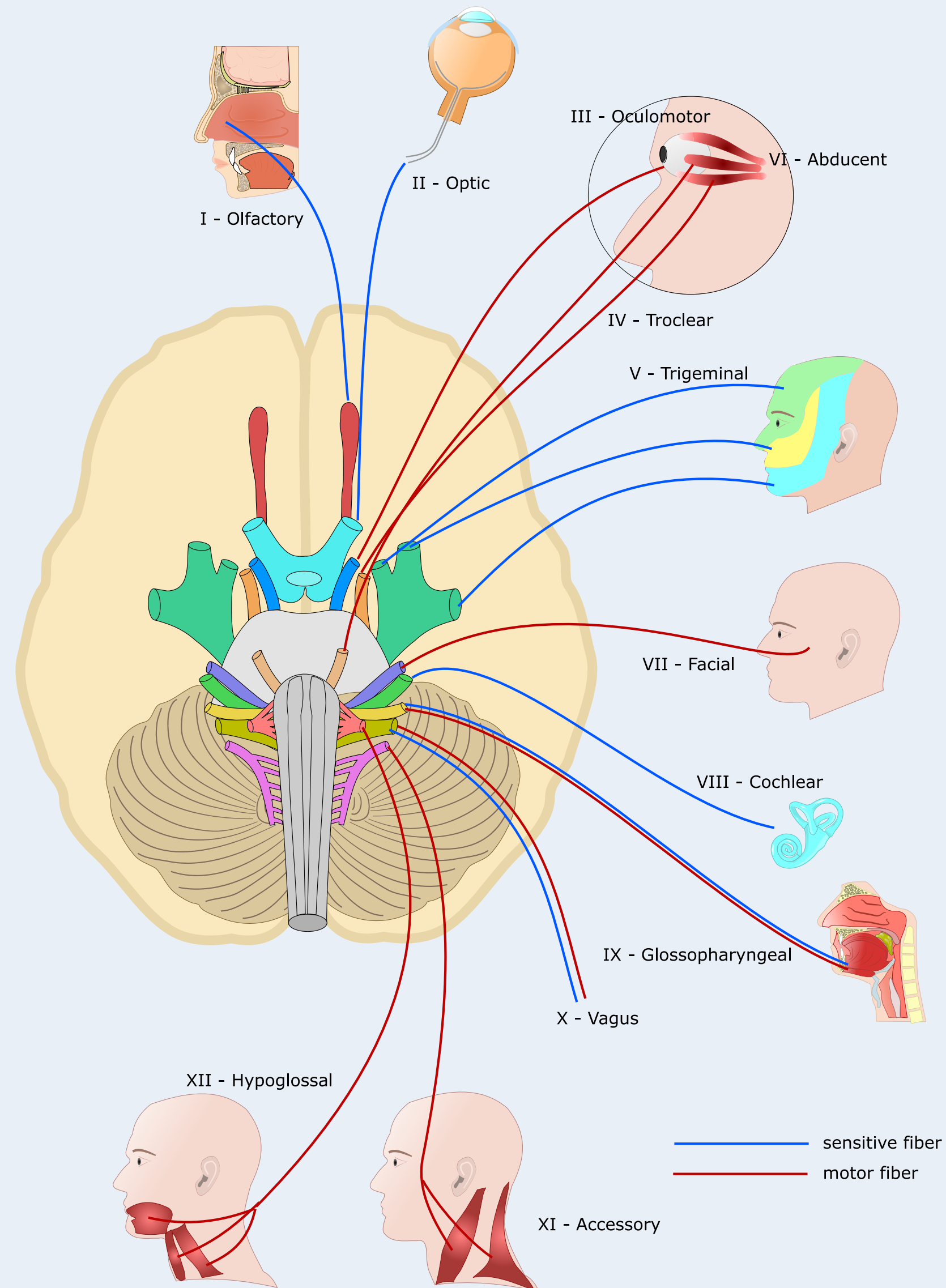
Polyradikuliitti

Sarkoidoosi

Amyloidoosi

Aivohaveri

Raskaus - riski 2 - 4 kertainen

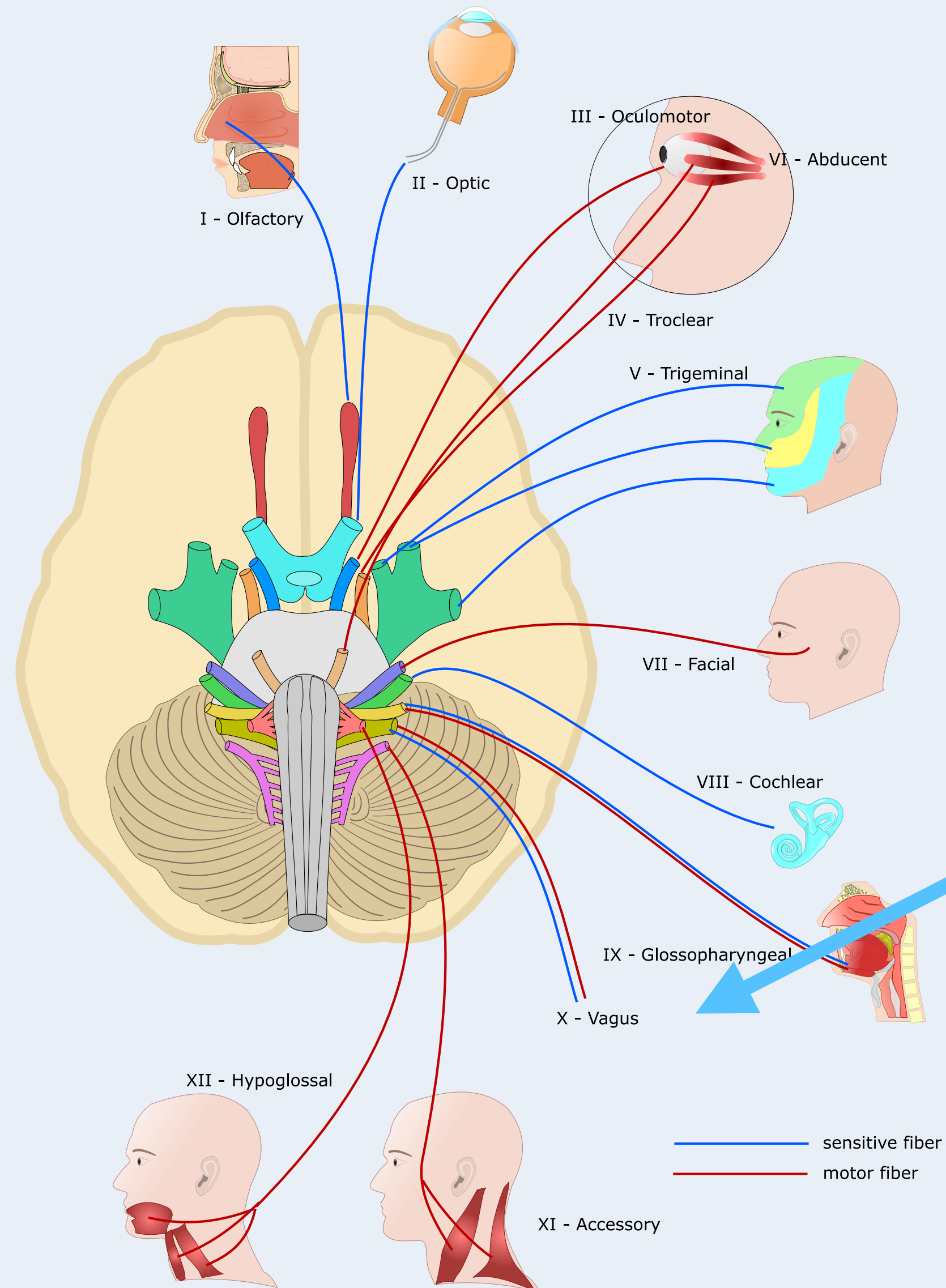


Aivohermo IX Nervus glosso-pharyngeus - mononeuropatian aiheuttajat

Syy jää tuntemattomaksi

Verisuonikompressio

Kasvain



Aivohermo X Nervus vagus - mononeuropatian aiheuttajat

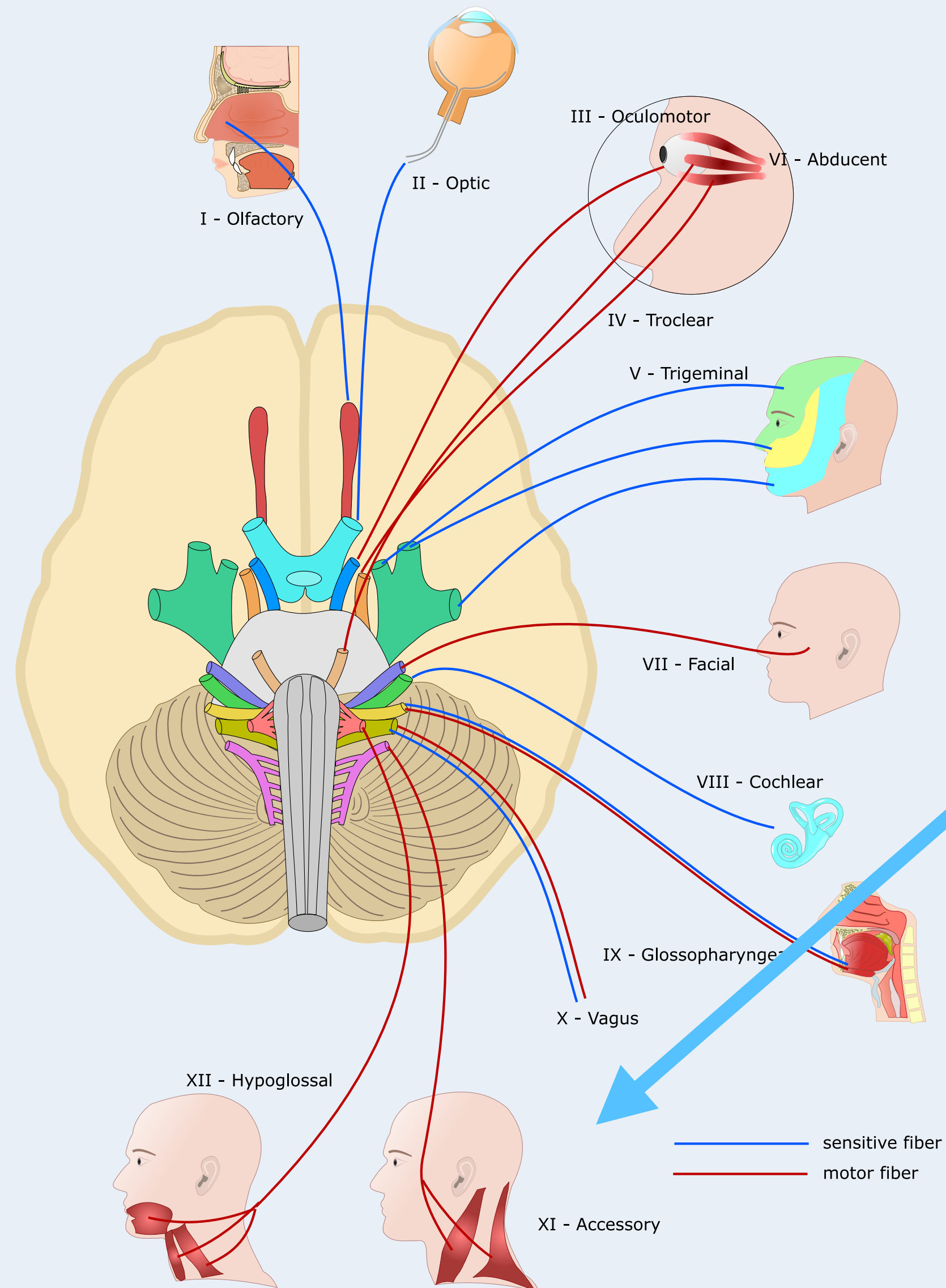
Trauma

Diabetes

Inflammaatio

Aortan pullistuma

Kasvain, kompressio



Aivohermo XII Nervus hypoglossus - mononeuropatian aiheuttajat

**Kaulan alueen leikkaus
(kuten imusolmukkeiden poisto)**

Kasvain, kompressio