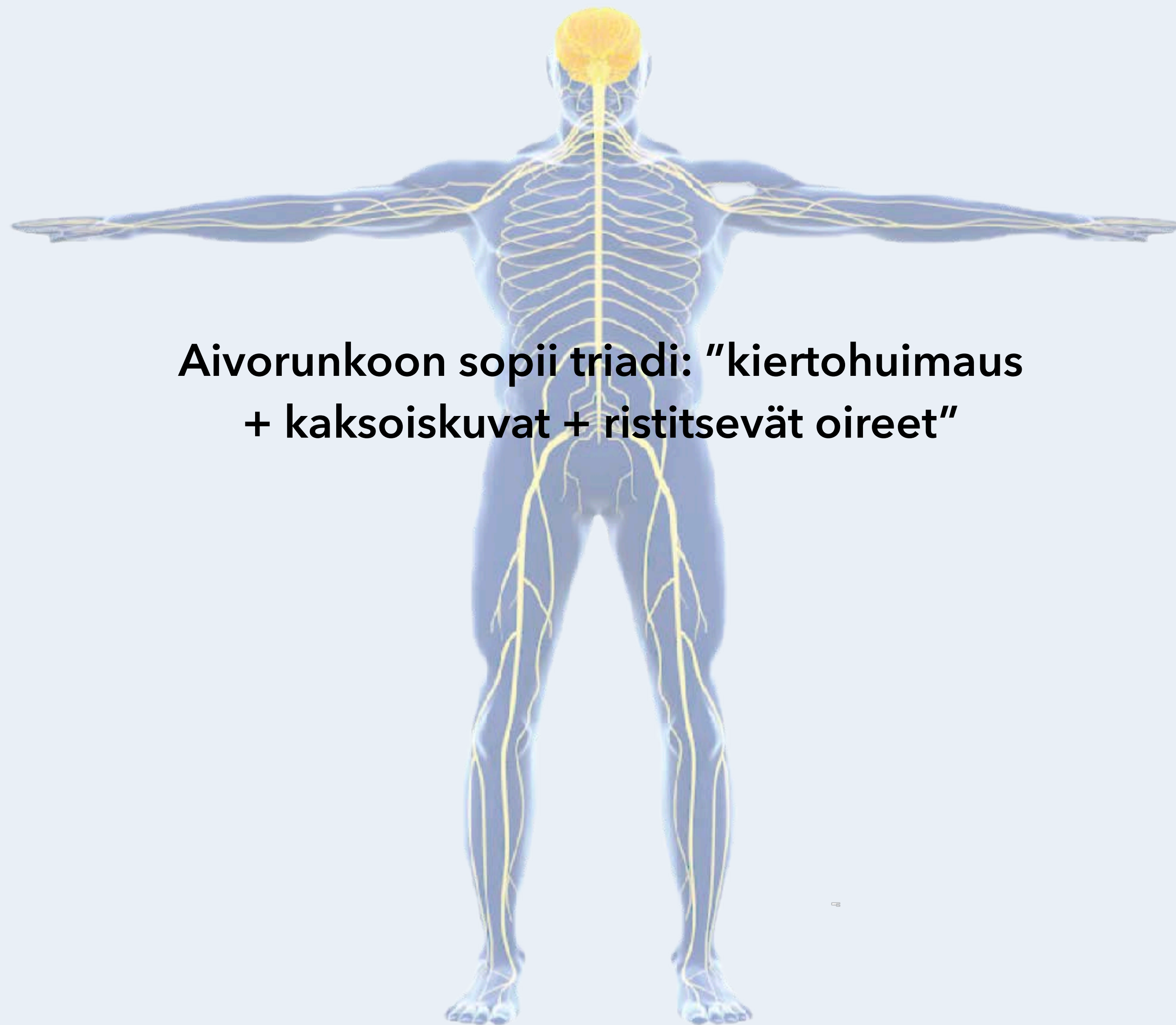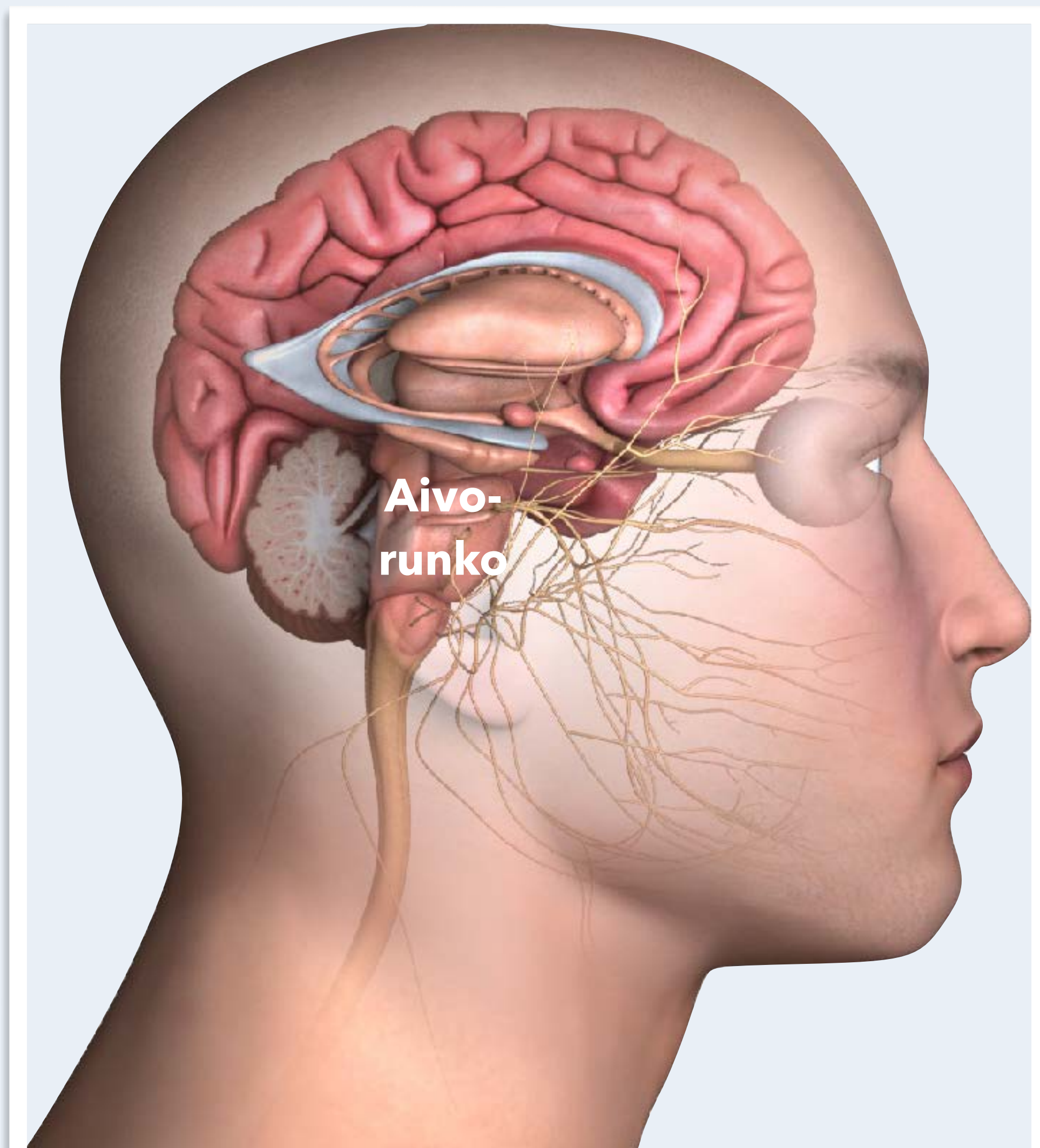
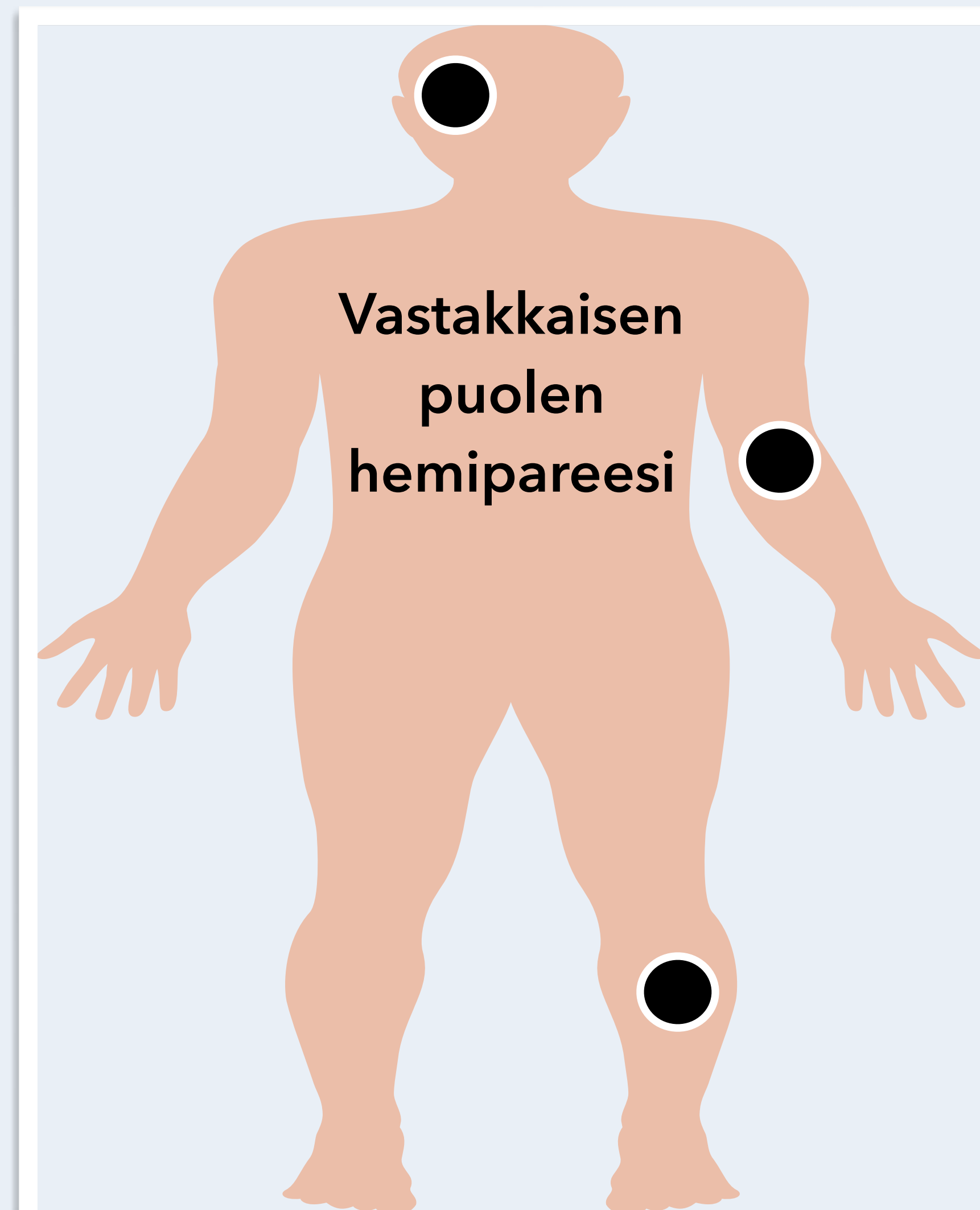




**Aivorunkoon sopii triadi: "kiertohuimaus
+ kaksoiskuvat + ristitsevät oireet"**

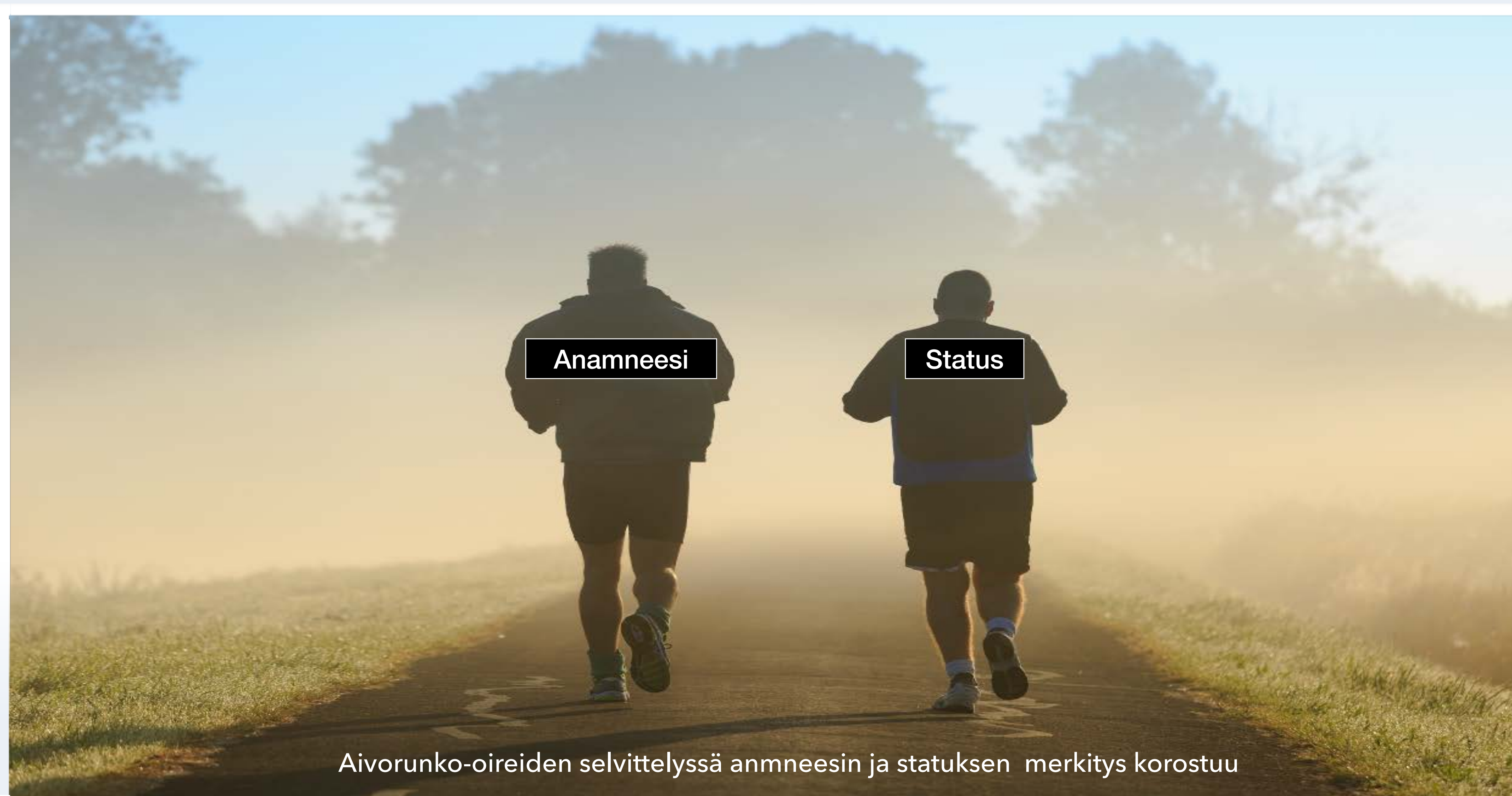

Triadi
"kiertohuimaus +
kaksoiskuvat +
ristitsevät oireet"
sopii
aivorunkovaurioon



Aivorunkovaurion kliininen kuva	Oire tai statuslöydös	Selitys tai huomio
Yhdistelmä pitkien ratojen, aivohermo- ja pikkuaivo-oireita	Toispuolihalvaus (hemipareesi), laajassa vauriossa neliraajahalvaus (tetrapareesi)	Pitkät radat (pyradimidirata, spinotalaaminen rata) lokalisoivat aivorunkoon, selkäyttimeen tai aivokuorelle
	Toispuoleinen puutos kipu- tai terävätunnossa (hemisensorinen oire)	Spinotalaaminen rata välittää kipu- ja terävätunnon aivorungon läpi aivokuorelle
	Liikkeiden hapuilu (ataksia), kohdistusvapina (intentio tremor), tasapainohäiriö (viivakävelyn vaikeus), silmävärve (nystagmus)	Pikkuaivot välittävät saamansa sensorisen tiedon isoille aivoille aivorungon kautta
Ristitsevät oireet	Esim. toisen puolen kasvojen tuntohäiriö (aivohermo V) ja vastakkaisen puolen hemipareesi tai hemisensorinen oire	Aivohermolöydös yhdistyy vastakkaisen puolen pitkien ratojen oireeseen
	Esim. kasvohermohalvaus (aivohermo VII) ja vastakkaisen puolen hemipareesi tai hemisensorinen oire	Aivohermolöydös yhdistyy vastakkaisen puolen pitkien ratojen oireeseen
	Esim. kaksoiskuvat (aivohermot III, IV, tai VI) ja vastakkaisen puolen hemipareesi tai hemisensorinen oire	Aivohermolöydös yhdistyy vastakkaisen puolen pitkien ratojen oireeseen
Laajan vaurion triadi	Tajuttomuus + reagoimattomuus + hemodynamiikan (mm. verenpaineen säätely) romahtaminen	
Tajuttomuus	Reagoimattomuus, tietoisuuden puute	Aivorungon tajuntaa ylläpitävän verkkojärjestelmän (formaatio reticularis) vaurio
Hengityksen ja verenpaineen säätelyhäiriö	Hengitysvaikeudet, epästabiili hemodynamiikka	Ydinjatkeen (medulla oblongata) hengitys- ja verenkiertokeskusten vaurio
Aivorunkostatuksen muistisäännöt	Aivorunkostatuksen ydin: silmät + kasvot + puhe	Keskushermostoperäinen nystagmus on useammin aivorunko- kuin puhtas pikkuaivo-oire
Silmät	Näköhäiriö - tutki silmät (visus, mustuaiset, silmien liikkeet, näkökentät, silmänpohjat) hyvin	Tutkit tällöin aivorungon yläosan hyvin
Kasvot	Kasvohermohalvaus tai kasvojen tuntohäiriö - tutki kasvot (kasvojen liikkeet - mimiikka, kasvotunto) hyvin	Tutkit tällöin aivorungon keskiosan (aivosillan alue - pons) hyvin
Puhe	Puhe puuromaista (dysartrista) - kuuntele puhetta (ja tutki kieli ja nielu)	Tutkit tällöin aivorungon alaosan hyvin

Aivohermolöydös ilman pitkien ratojen tai pikkuaivojen toimintavaurion merkkejä viittaa aivohermon perifeerisen osan vaurioon SA-tilassa (subaraknoidaalitila) tai sitä perifeerisemmin, ei aivorungossa. Hemipareesi tai hemisensorinen oire ilman aivohermo- tai pikkuaivolöydöksiä viittaa selkäytimen tai isoaivohemisfäärin vaurioon.



Aivorunko-oireiden selvittelyssä anamneesin ja statuksen merkitys korostuu