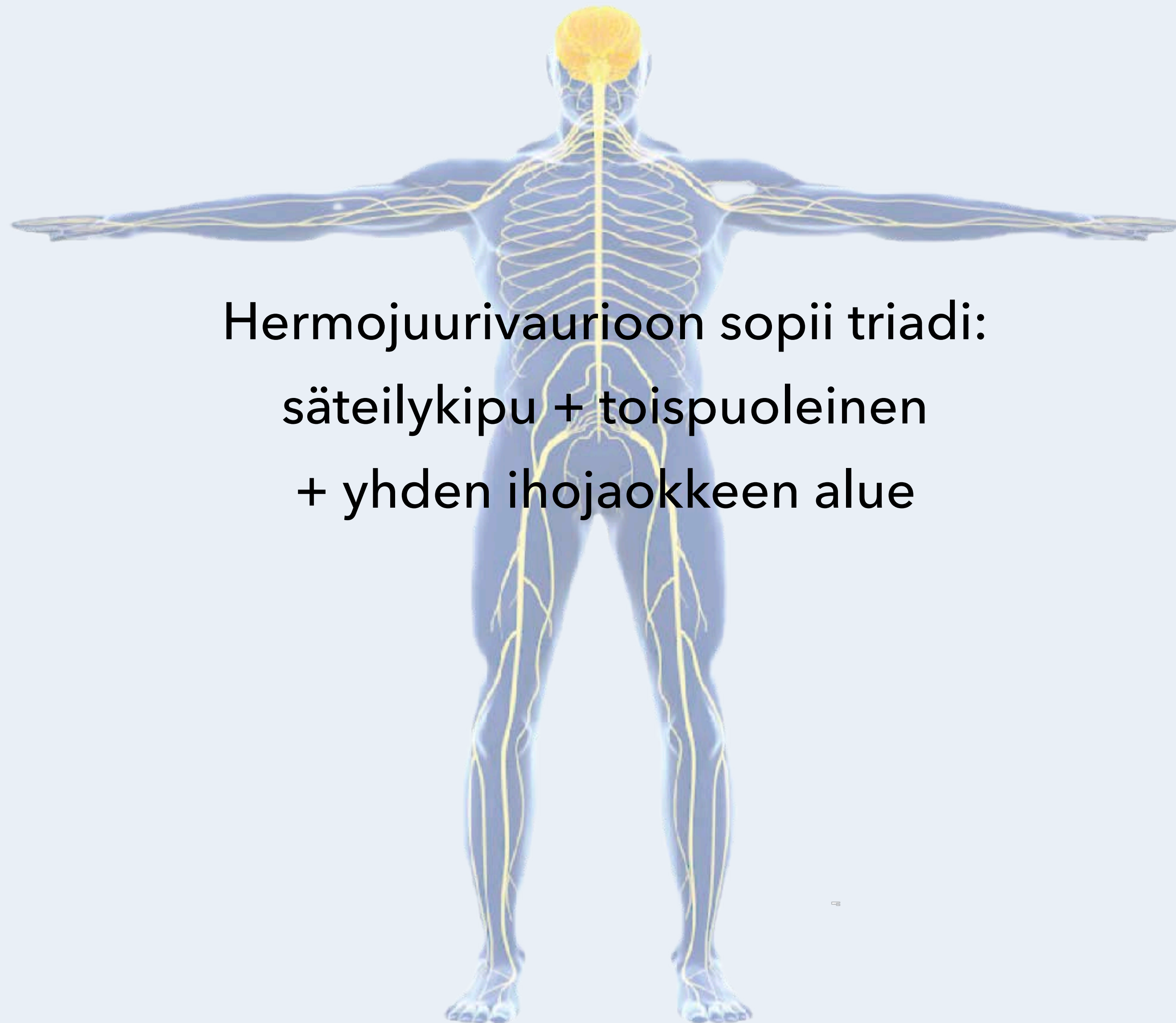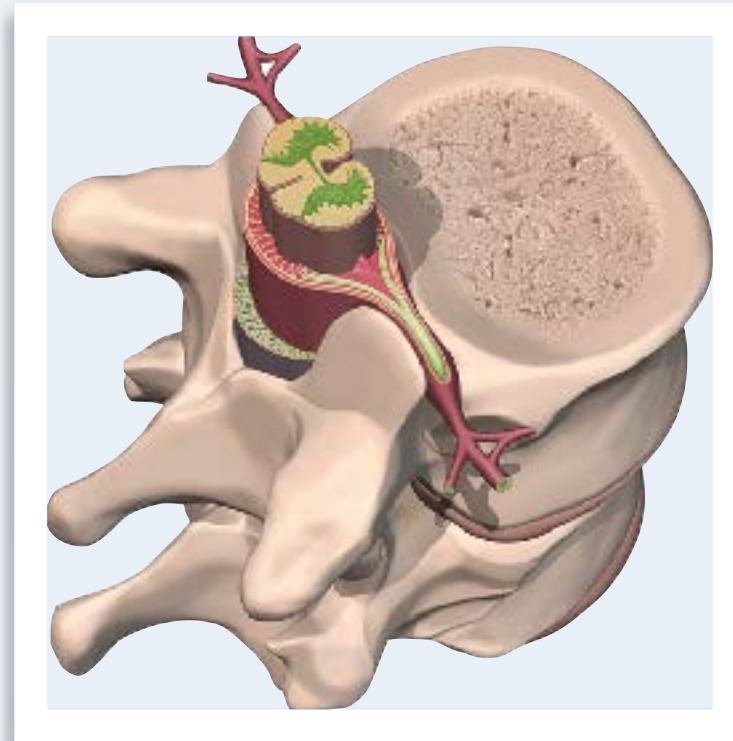




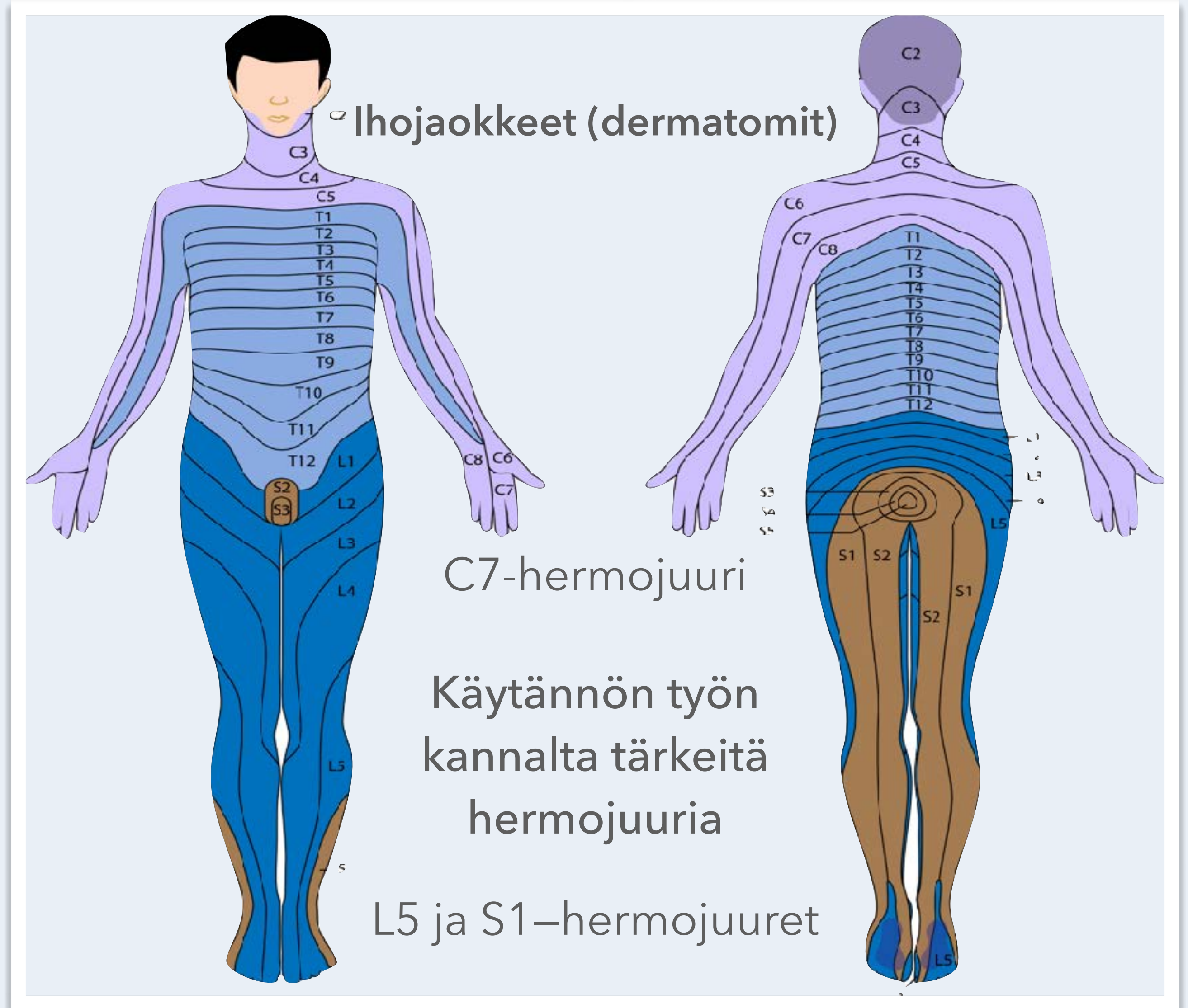
Hermostuvaurioon sopii triadi:
säteilykipu + toispuoleinen
+ yhden ihojaokkeen alue

Neurologiset tasot - Hermojuuri

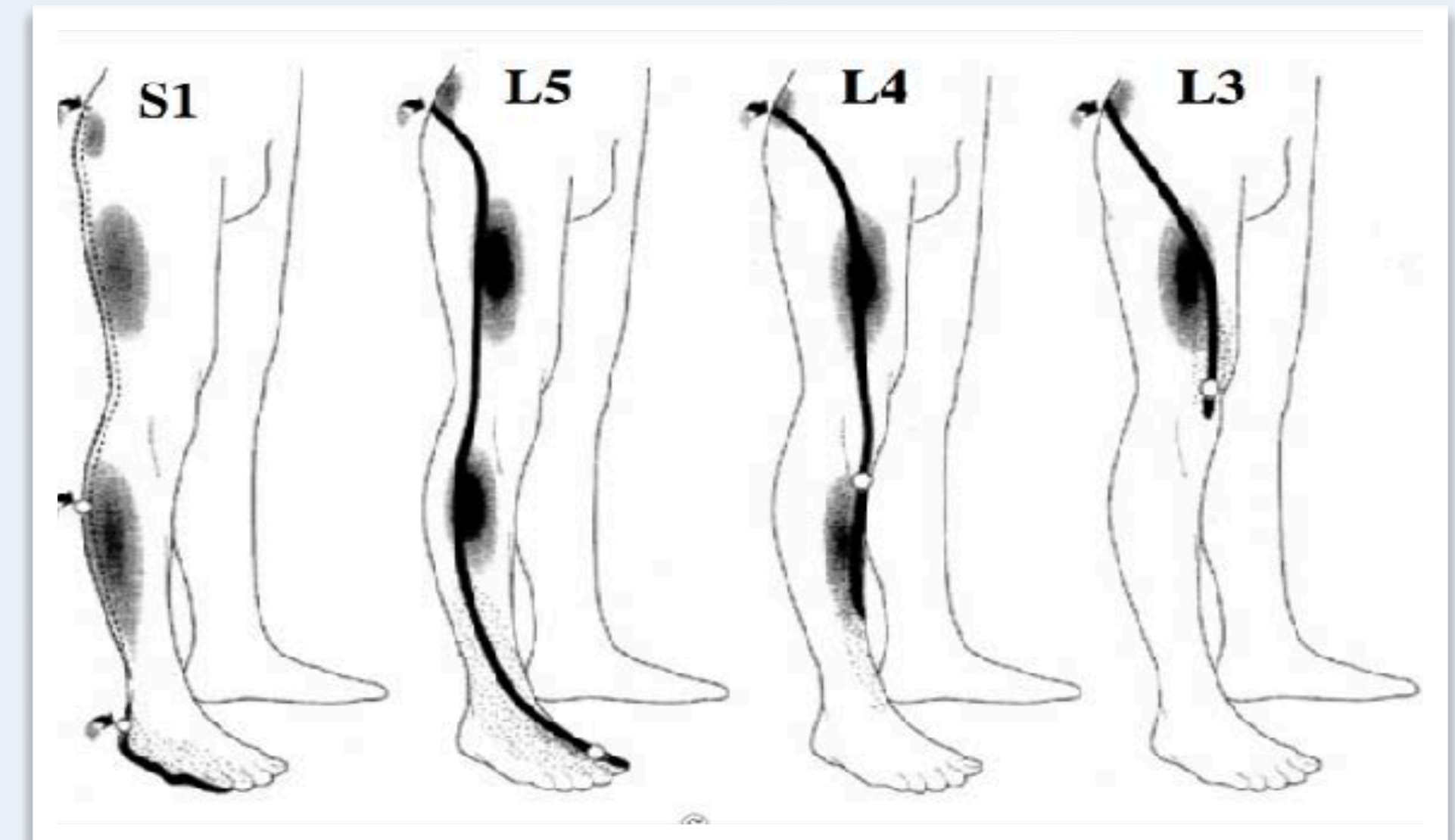
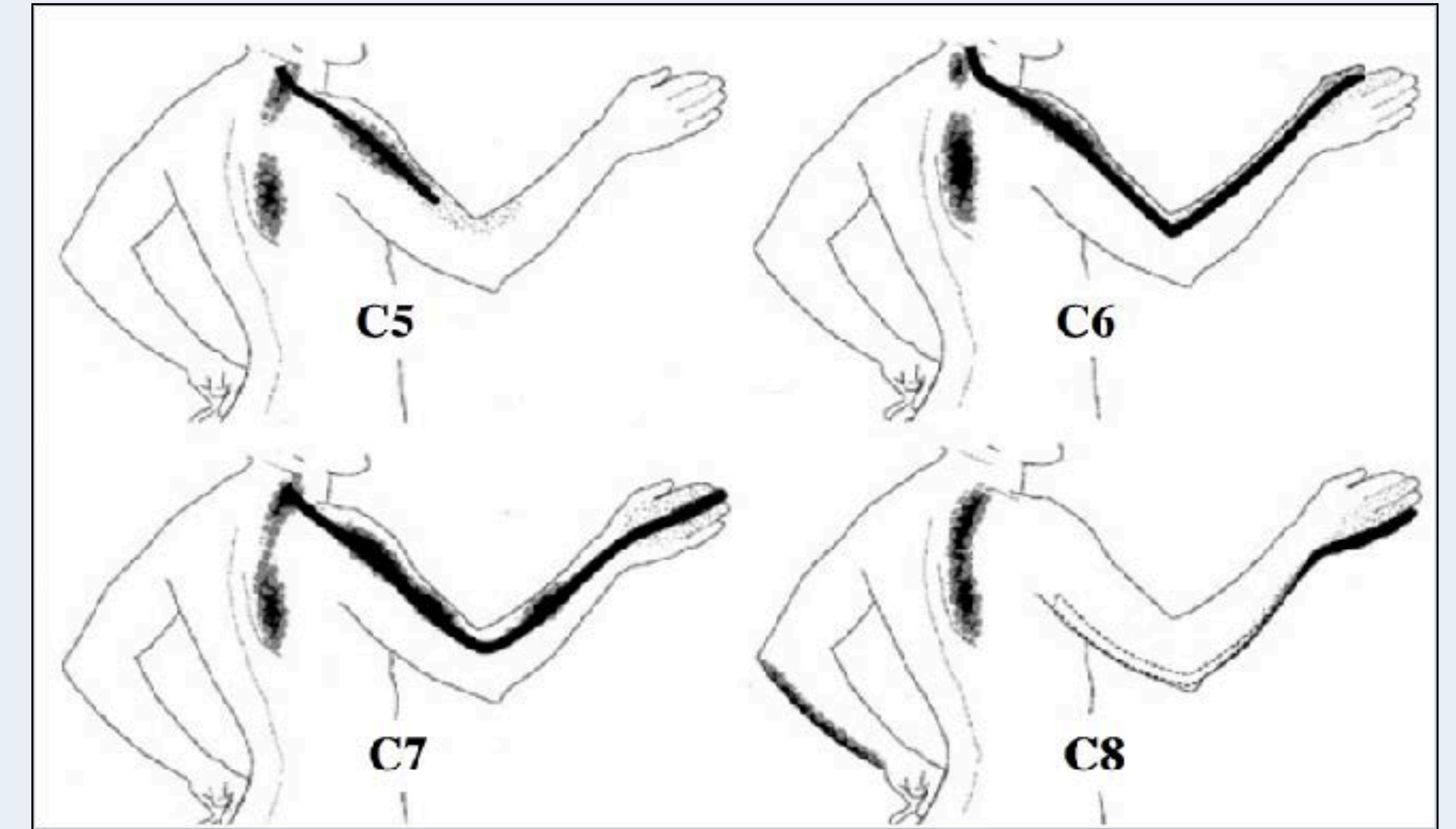


Säteilykipu

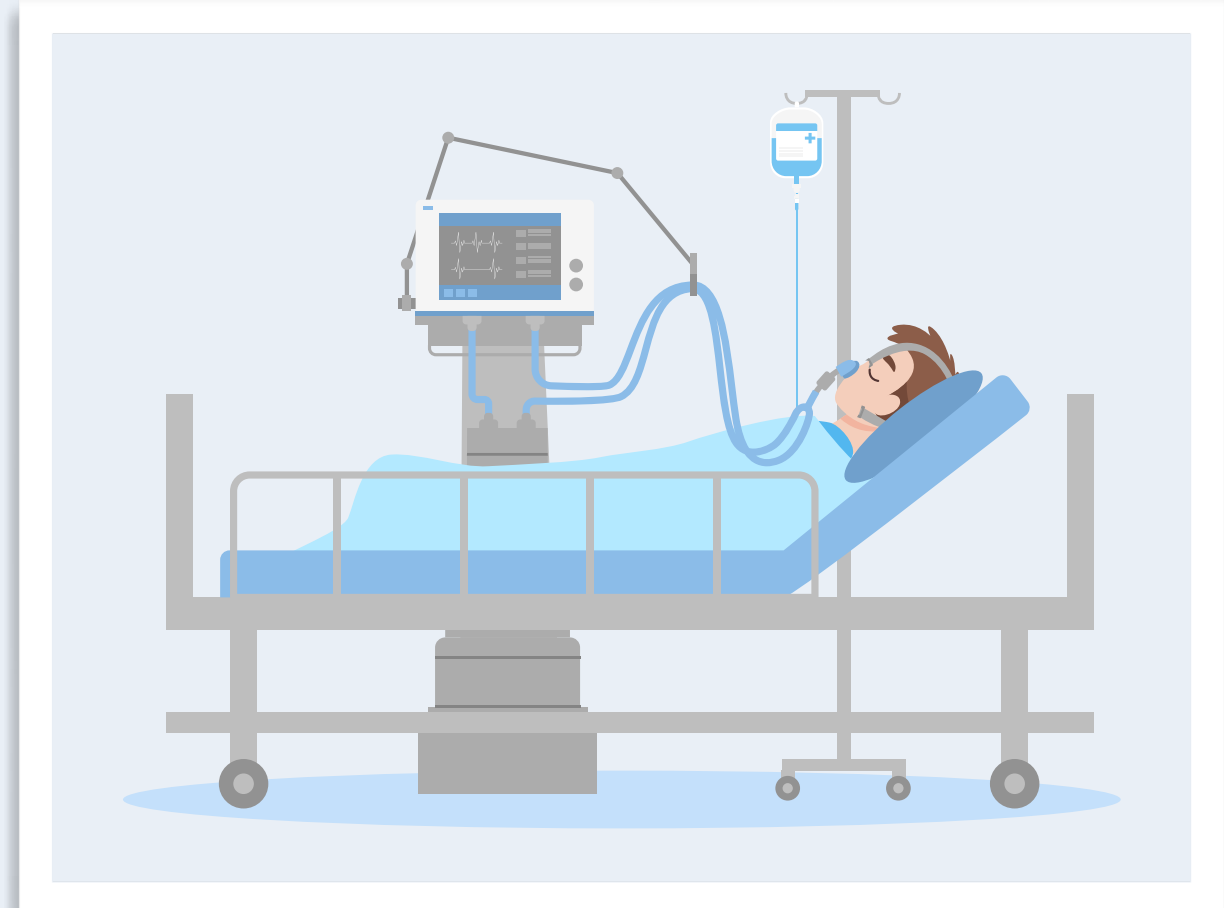
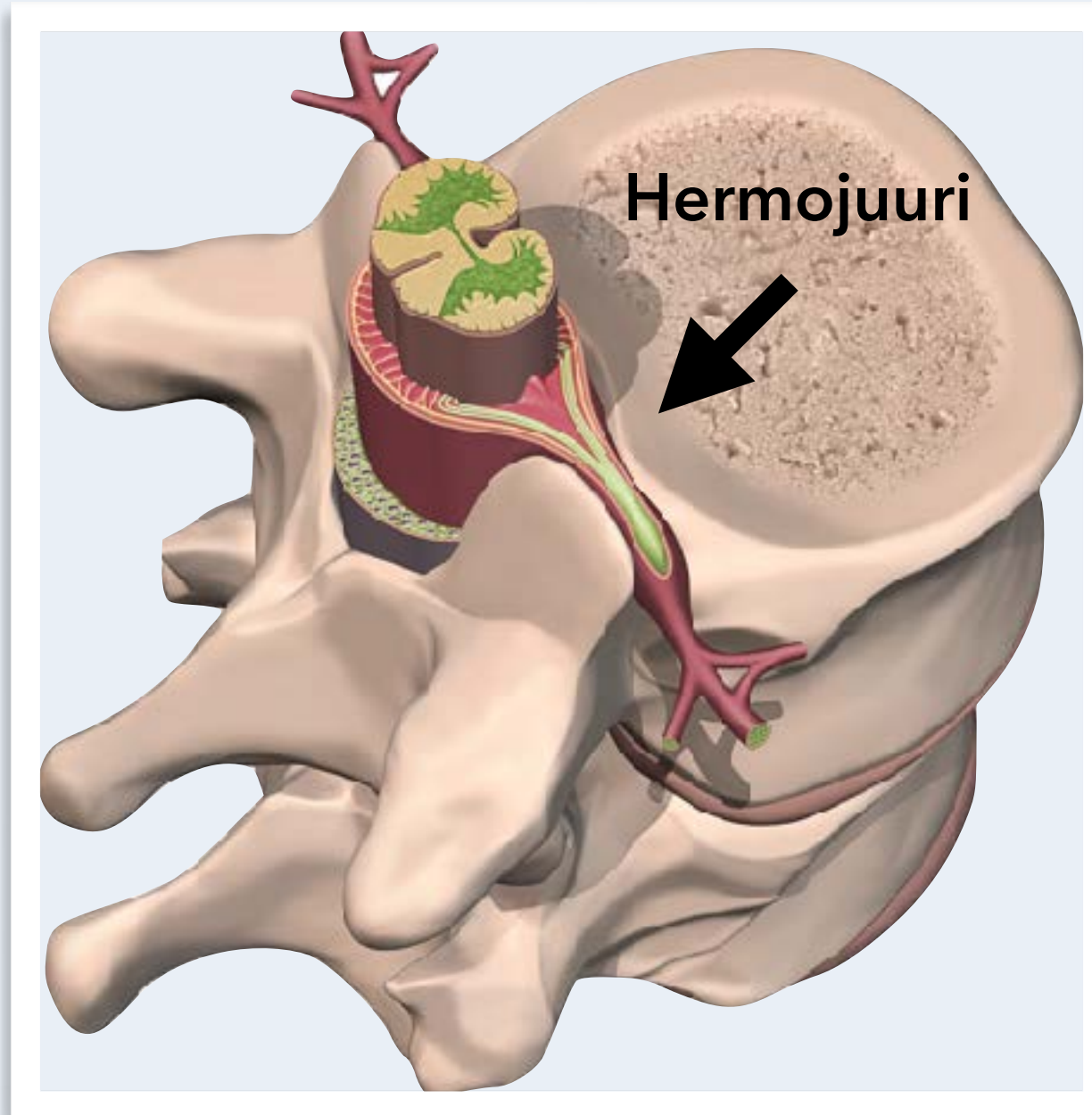
- + toispuoleinen
- + yhden ihojaokkeen alue



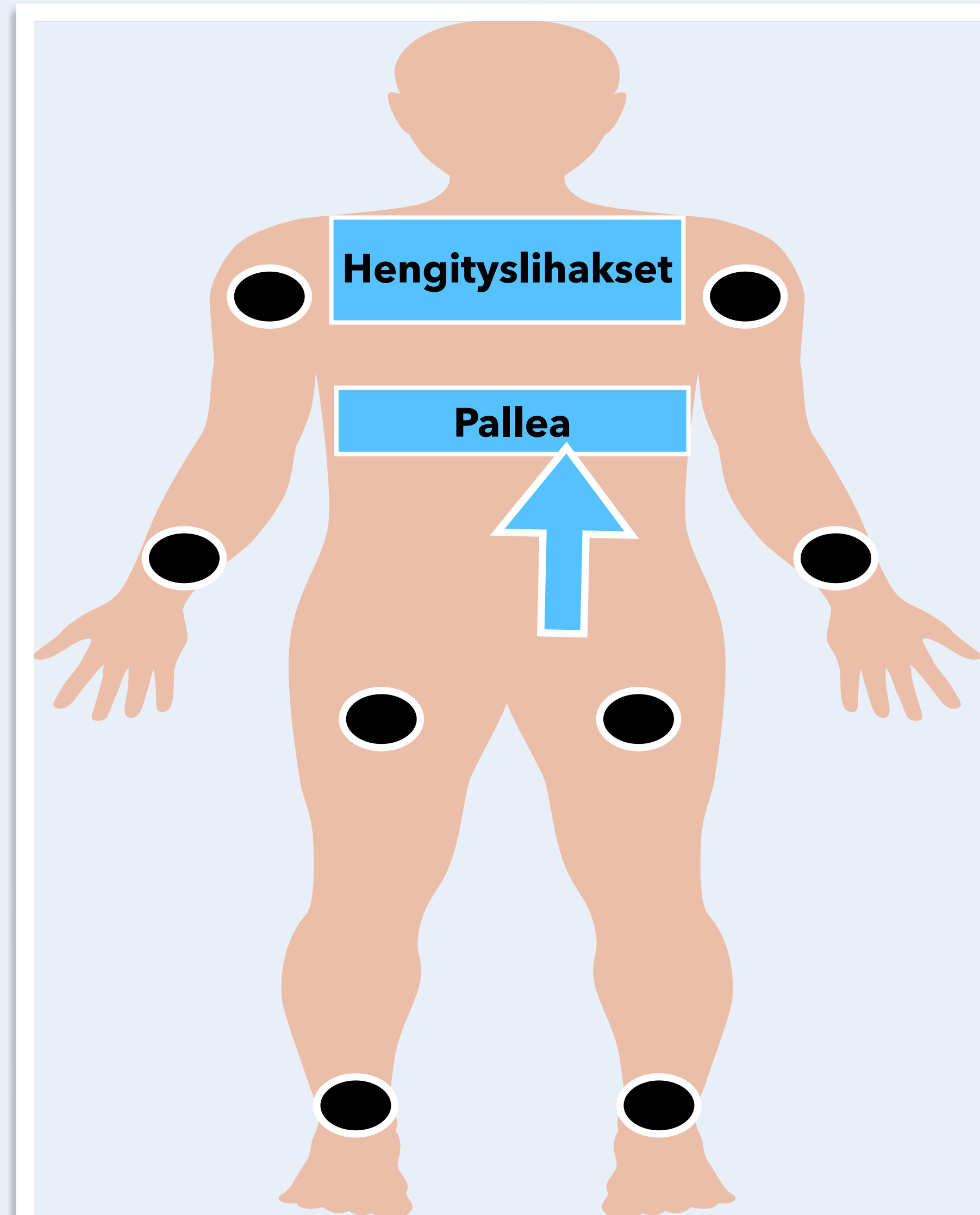
Hermostojuuri	Lihasteikkous
C5	Olkavarren loitonuus (abduktio)
C6	Kyynärvarren koukistus fleksio, kun ranne on sisäänkierrossa (pronaatio)
C7	Kyynärvarren ojennus (ekstensio)
C8	Sormien levitys- ja pinsettiote
L3	Polven ojennus, lonkan koukistus ja lähennys (adduktio)
L4	Polven ojennus
S1	Varvaskävely, isovarpaan koukistus jalkapohjan suuntaan (plantaarifleksio)



Neurologiset tasot - Hermojuuri



Hengityslihasten väsättäminen



Polyradikuliitti
(usean hermojuuren vaurio)
- Guillain Barren oireyhtymä (GBS)

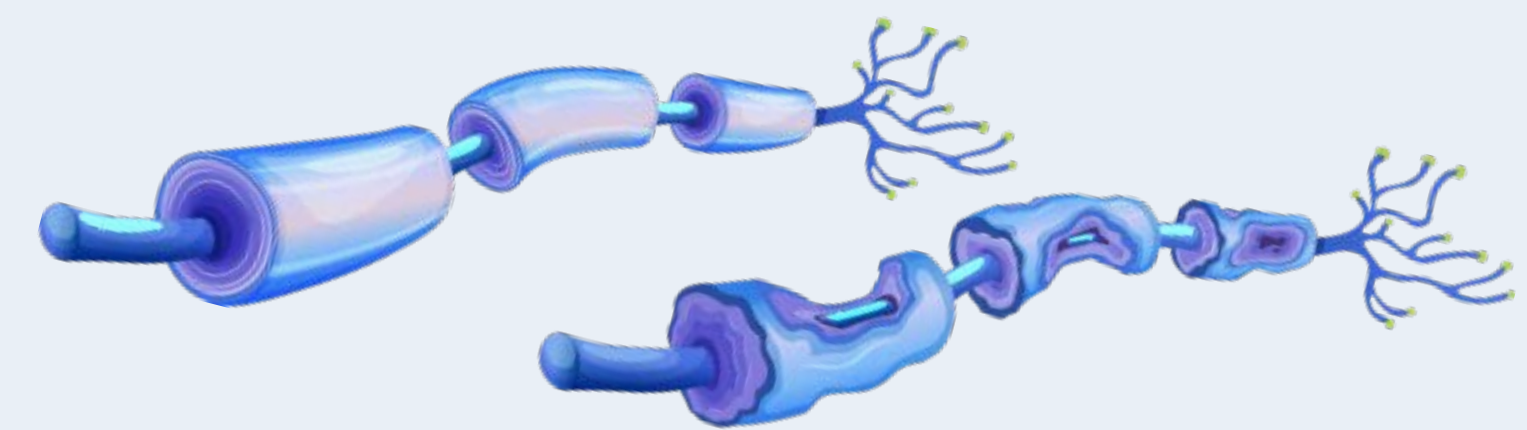
"Nouseva" velttohalvaus

Vaimeat tai puuttuvat refleksit

Tyypillinen likvorilöydös
"albuminosytopolyttinen dissosiaatio"

MK: hermojuuret lataavat varjoainetta

ENMG: myeliinivaurio



Myeliinivaurio

Neurologiset tasot

Isoaivot - aivokuori

Tyvitumakkeet

Aivorunko

Aivohermot

Pikkuaivot

Selkäydin

Hermopunos

Hermostojuuri

Ääreisherma

Hermolihasliitos

Lihaskuitu

Autonominen hermosto

