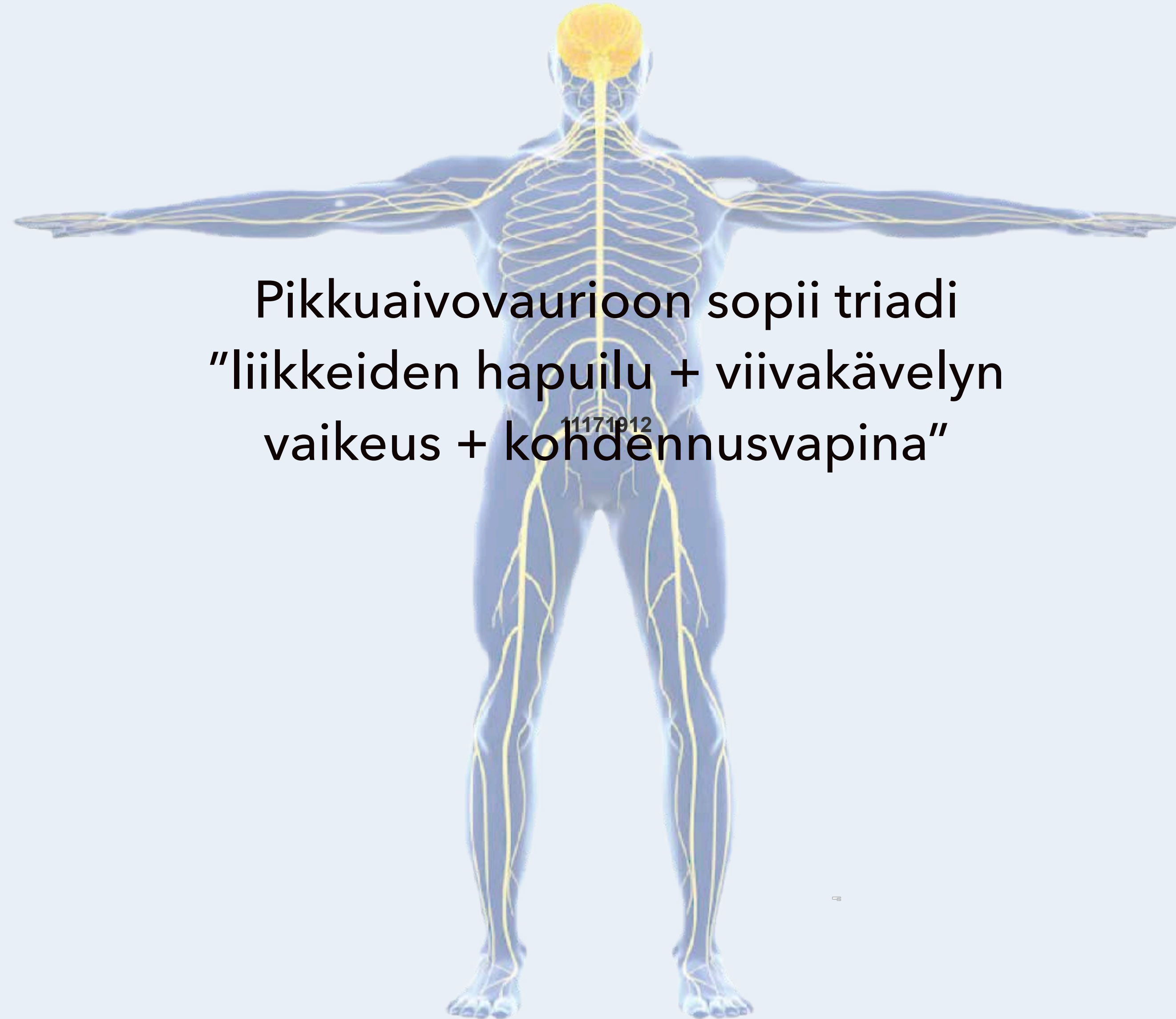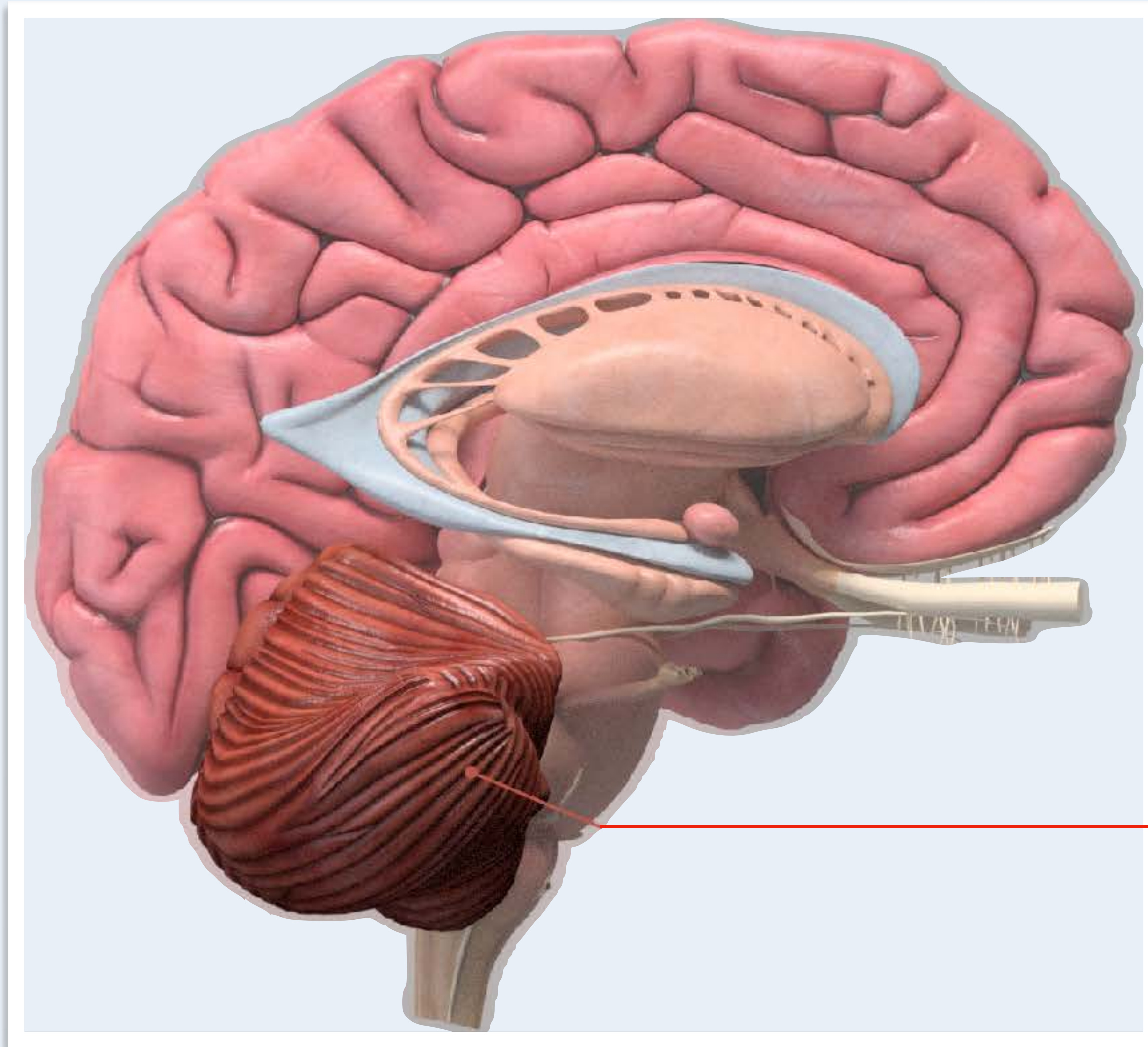


Pikkuaivovaurioon sopii triadi
"liikkeiden hapuilu + viivakävelyn
vaikeus + kohdennusvapina"

Pikkuaiivosairauden merkkejä	Statustesti	Tutkittava rakenne
Ataksia (liikkeiden hapuilu)	Käsien hienomotoriikka	Neoserebellum - pikkuaivohemisfäärit
	Diadokokineesi	Neoserebellum - pikkuaivohemisfäärit
Kohdennusvapina - intentiovapina (tremor)	Sormi-nenänpää ja kantapää-polvi-kokeet	Neoserebellum - pikkuaivohemisfäärit
Tasapainohäiriö	Kävely, viivakävely, seisominen yhdellä jalalla	Pikkuaivomato - vermis, arkkiserebellum
	Rombergin testi	Selkäytimen asentotuntoradat, jotka tuovat tietoa kehon, lihasten ja nivelten asennosta pikkuaivoihin
Silmävärve - nystagmus	Silmien liikkeet (spontaanit, hitaat seurantaliikkeet, nopeat sakadit)	Arkkiserebellum
	Pikkuaivonystagmus on tyypillisesti suuntaa muuttava katsesuuntanystagmus (lyö oikealle oikealle katsoessa ja vasemmalle vasemmalle katsoessa, sakadit epätarkkoja kuten muutkin liikkeet)	Arkkiserebellum = tasapainotoimintoja säätelevä pikkuaivojen osa, johon tulee hermoratoja mm. sisäkorvan tasapainoelimestä

Neoserebellum on pikkuaivojen suurin ja lajinkehityksellisesti uusin osa, joka säätelee (koordinoi) tarkkoja lihasliikkeitä Diadokokineesi = kyky tehdä nopeasti toisiaan seuraavia vastakkaisia liikkeitä - kuten kiertää kättä nopeasti. edestakaisin (kämmenten puoli on vuoroin ylöspäin ja alaspäin), tai taputtaa kädellä reittä tai koputtaa jalkaterällä lattiaa, Vermis = pikkuaivopuoliskojen välissä oleva pikkuaivojen pariton osa.

Arkkiserebellum = tasapainotoimintoja säätelevä pikkuaivojen osa, johon tulee hermoratoja mm. sisäkorvan tasapainoelimestä.



Pikkuaiivot = cerebellum = takimmaisessa kallokuopassa (fossa cranii posterior) aivorungon takana sijaitseva, vasempaan ja oikeaan puoliskoon (pikkuaivohemisfäärit) ja parittomaan keskiosaan (pikkuaivomato eli vermis) jakautuva, mm. liikkeiden säätelyyn osallistuva aivojen osa.

Duodecim - Terveysportti - Termit ja sanakirjat

Pikkuaiivotriadi on:
liikkeiden hapuilu
+ viivakävelyn vaikeus
+ kohdennusvapina"

Neurologiset tasot

Isoaiivot - aivokuori

Tyvitumakkeet

Aivorunko

Aivohermot

Pikkuaiivot

Selkäydin

Hermopunos

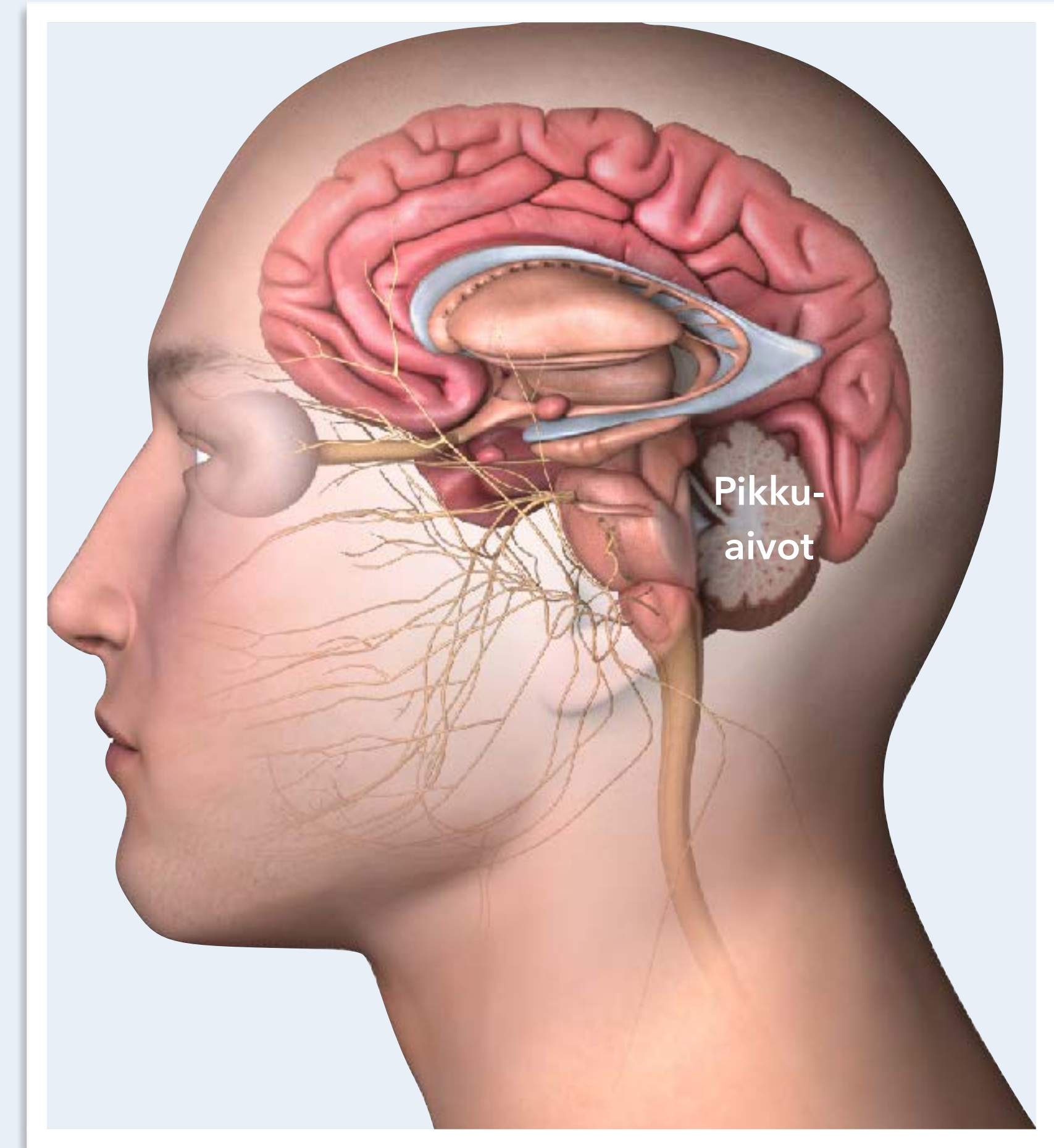
Hermojuuri

Ääreisherma

Hermolihasliitos

Lihask

Autonominen hermosto



Pikkuaiivot sijaitsevat takakuopassa kuten aivorunkokin
 Pikkuaiivovaurioon voi liittyä aivorunko-oireita ja päinvastoin
 Aivorunkokompressio on pelätty pikkuaiivohaverin komplikaatio