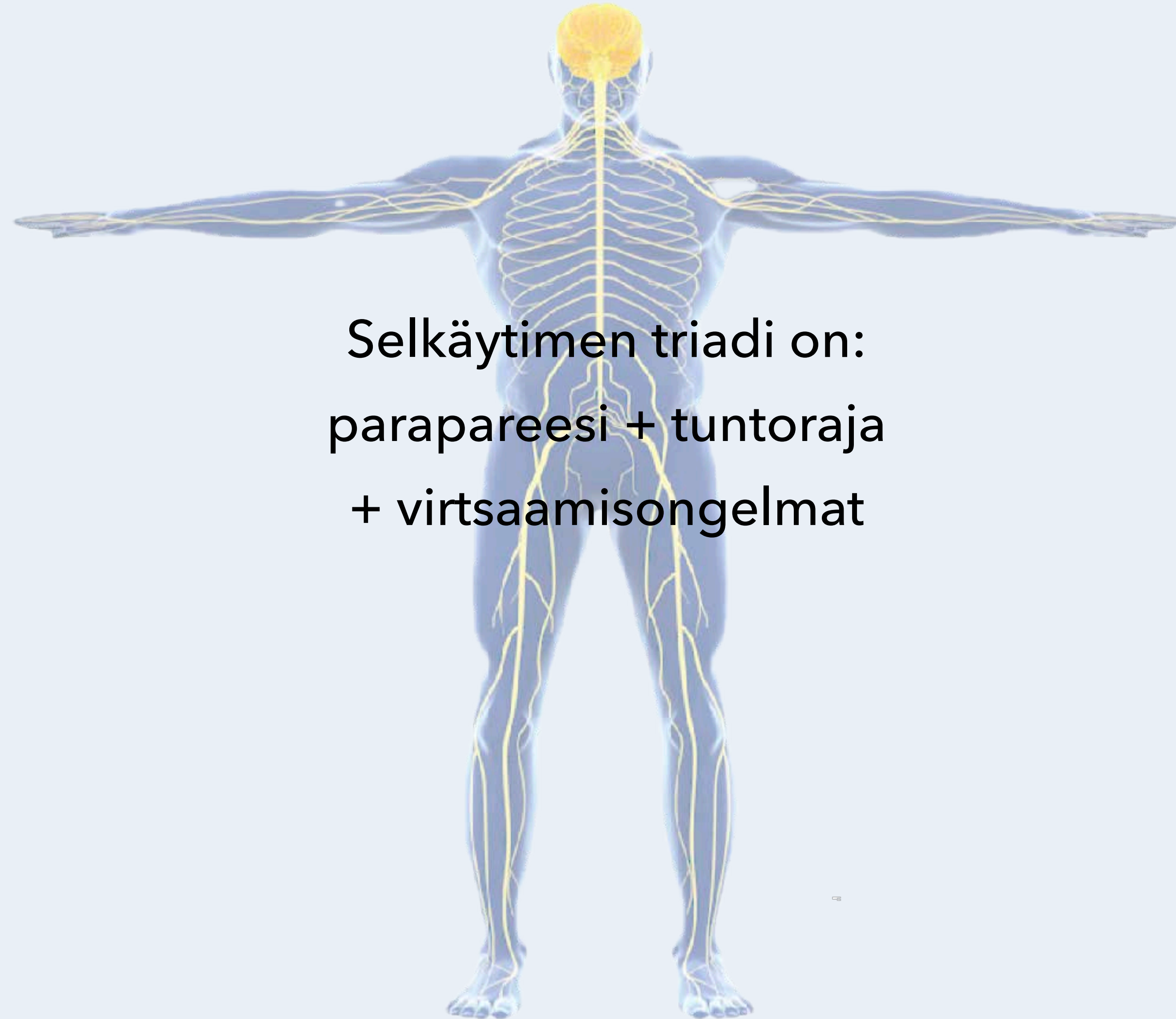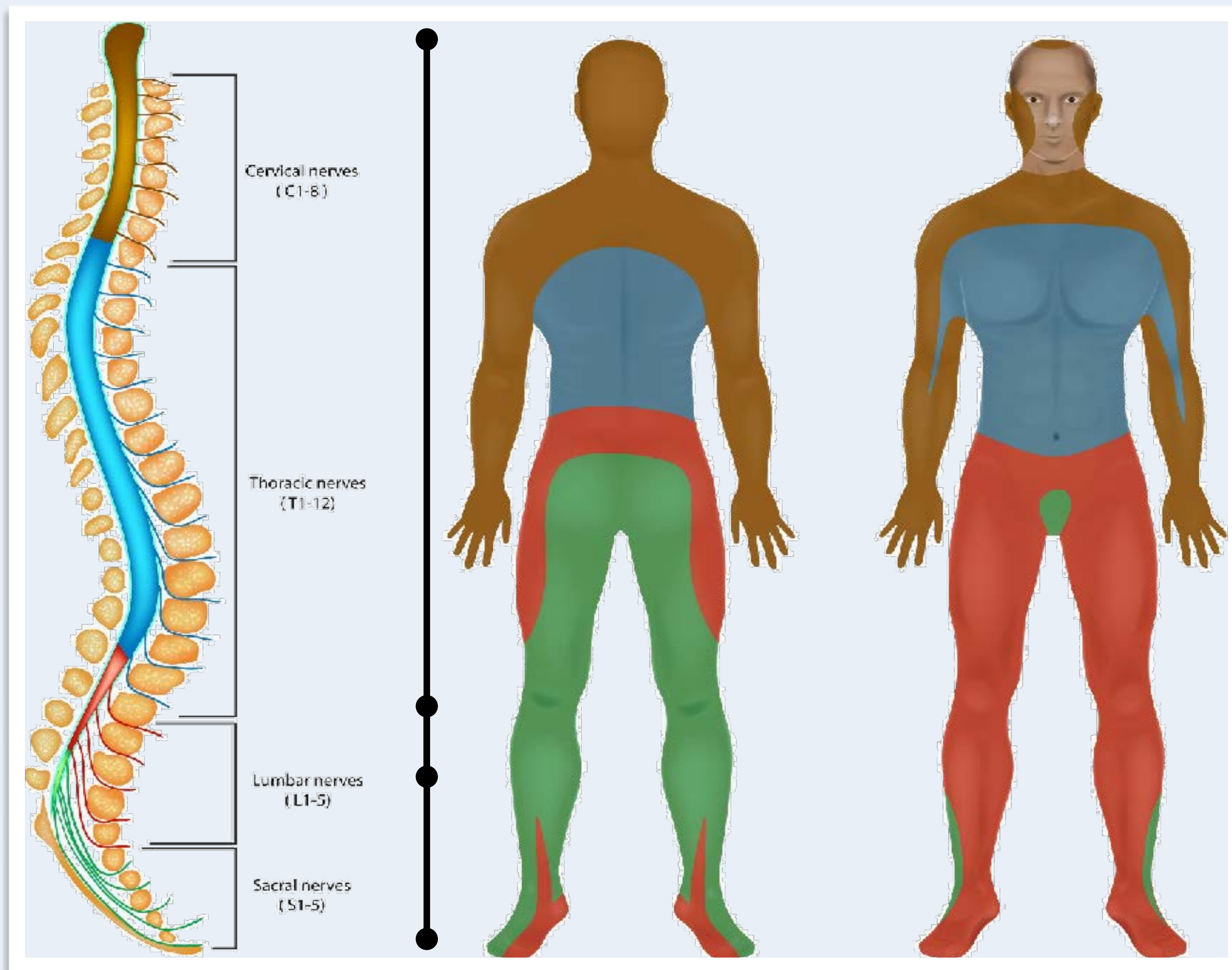




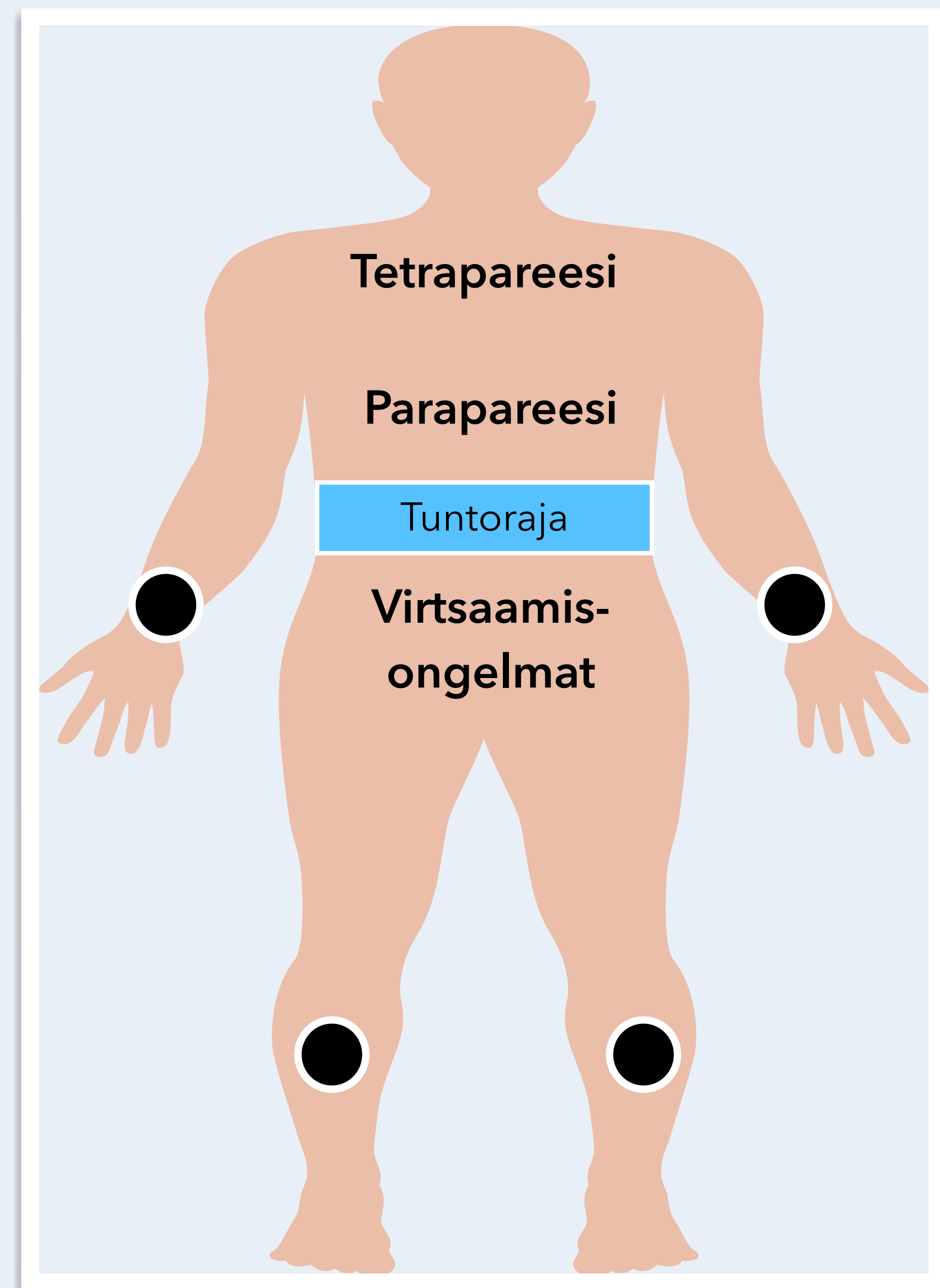
Selkäytimen triadi on:
parapareesi + tuntoraja
+ virtsaamisongelmat

Selkäydinoireyhtymä	Motoriikka	Sensoriikka	Virtsarakon toiminta	Aiheuttaja
Poikkileikkautuminen (transsektio)	Neliraaja- tai alaraajahalvaus (tetra- tai parapareesi) Molemminpuolinen halvaus vaurioalueen alapuolella	Tuntoraja Kaikkien tuntokvaliteettien puutos rajan alapuolella	Rakon toimintahäiriö (virtsaretentio)	Trauma, verenvuoto, epiduraalinen märkäkeräymä, selkäytimen tulehdus, transversaalimyeliitti, epiduraalinen etäpesäke
Puhdas motorinen	Halvaus	Ei tuntehäiriötä	Ei rakon toimintahäiriötä	Poliomyeliitti, ALS, HTLV-1, synnynnäinen spastinen paraplegia, West Nile virus-infektio, lathyrismi
Sentraalinen kaulaytimen alueella	Yläraajavoittoinen halvaus	Segmentaalinen terävä-, kipu- ja lämpötunnon puutos	Rakon toimintahäiriö (virtsaretentio)	Syringomyelia, selkäytimensisäinen kasvain, trauma (akuutti kervikaalinen spondyloottinen myelopatia)
Dorsaalinen	Vaihteleva lihasheikkous	Asento - ja värinätunnon puutos	Vaihteleva	Syfilis (tabes dorsalis), Friedreichin ataksia, B12-vitamiinin puutos (subakuutti kombinoitu degeneraatio), AIDS-myelopatia, epiduraalinen etäpesäke, vaikeat kaularankakulumat (kervikaalinen spondyloottinen myelopatia), multippelliskleroosi
Ventraalinen (arteria spinalis anterior-oireyhtymä)	Alaraajahalvaus (parapareesi) Molemminpuolinen alaraajahalvaus	Terävä, kipu- ja lämpötunnon puutos Ei asento- tai värinätunnon puutosta	Rakon toimintahäiriö (virtsaretentio)	Selkäytimen infarkti, välilevytyrä, sädevaurio, HTLV-1
Brown-Sequard	Vaurionpuoleinen halvaus	Vaurionpuoleinen asento- ja värinätunnon puutos Vastakkaisen puolen terävä-, kipu- ja lämpötunnon puutos	Vaihteleva	Trauma (viilto- tai ampumavamma), multippelliskleroosi
Conus medullaris	Alaraajojen lihasheikkous, joka voi olla myös lievä	Ratsupaikka-anestesia	Rakon (ja suolen) velttahalvaus	Välilevytyrä, trauma, kasvain
Cauda equina	Epäsymmetrinen alaraajahalvaus	Epäsymmetrinen laaja-alainen monen hermojuuren säteilykipu ja tuntu puutos	Virtsarakon toimintahäiriö	Välilevytyrä, tulehdus lukinkalvossa (arachnoiditis), kasvain, lannerangan ahtauma (lumbaalinen spinaalistenooosi)

Ylempi motoneuroni



Alempi motoneuroni



Neurologiset tasot

Isoaivot - aivokuori

Tyvitumakkeet

Aivorunko

Aivohermot

Pikkuaivot

Selkäydin

Hermopunos

Hermojuuri

Ääreisherma

Hermolihasliitos

Lihask

Autonominen hermosto

